

## ماستیت گرانولوماتوس ایدیوپاتیک: گزارش یک مورد

**مقدمه:** ماستیت گرانولوماتوز ایدیوپاتیک (Idiopathic granulomatous mastitis (IGM) از بیماری‌های نادر خوش‌خیم پستان است که به علت تشابه تظاهرات بالینی آن با بدخیمی‌های پستان و سایر ماستیت‌ها از اهمیت ویژه‌ای برخوردار است.

**گزارش مورد:** بیمار خانم ۳۲ ساله‌ای می‌باشد که از حدود یک و نیم سال قبل به طور ناگهانی دچار تب، تورم و درد پستان چپ شده است. در معاینه، توده‌های متعددی لمس شد. گزارش بیوپسی انجام‌شده، IGM بود.

**نتیجه‌گیری:** اشتباه تشخیص IGM با سایر ماستیت‌ها ممکن است بار روانی، اقتصادی و اجتماعی زیادی به بیمار تحمیل کند.

**کلیدواژه‌ها:** بیماری پستان، ماستیت گرانولوماتوس، تشخیص، درمان، خوش‌خیم

دریافت مقاله: ۱۳۹۷/۰۴/۰۳ پذیرش مقاله: ۱۳۹۷/۰۵/۱۶

پوست و زیبایی، تابستان ۱۳۹۷، دوره‌ی ۹ (۲): ۱۴۴-۱۴۱

دکتر خدیجه توکلی<sup>۱</sup>  
دکتر زهرا بیگم موسوی<sup>۱</sup>  
دکتر کامبیز کامیاب<sup>۲</sup>

۱. مرکز آموزش و پژوهش بیماری‌های پوست و جذام، دانشگاه علوم پزشکی تهران، تهران، ایران  
۲. گروه آسیب‌شناسی، بیمارستان رازی، دانشگاه علوم پزشکی تهران، تهران، ایران

نویسنده‌ی مسئول:  
دکتر خدیجه توکلی

خیابان طالقانی، شماره‌ی ۴۱۵، تهران، ایران  
پست الکترونیک:  
dr.tavakoli103346@gmail.com

تعارض منافع: اعلام نشده است.

### مقدمه

فیستول، سینوس یا آبسه می‌تواند داشته باشد<sup>۱،۲</sup>. به همین علت ممکن است با ماستیت عفونی یا سرطان اشتباه گردد که هر کدام درمان‌های متفاوتی دارند<sup>۴</sup>.

### گزارش مورد

بیمار خانم ۳۲ ساله بدون سابقه‌ی بیماری خاصی حدود یک و نیم سال قبل ناگهان دچار علائم ماستیت به صورت تورم و درد سینه چپ به همراه تب می‌شود که در اولین مراجعه به پزشک متخصص زنان با دریافت درمان (کلوگزاسیلین، کوتریموکسازول و ناپروکسن) تا حدود یک ماه بهبودی نسبی پیدا می‌کند.

سپس با تورم مجدد و شدید همان سینه به جراح پستان مراجعه می‌نماید که طبق یافته‌های سونوگرافی (نواحی هیپواکوی متعدد به نفع آبسه‌های متعدد و افزایش ضخامت واکوژنسیته بافت درمال و

ماستیت گرانولوماتوی ایدیوپاتیک Idiopathic granulomatous mastitis (IGM) بیماری گرانولوماتوی التهابی نادری است که برای اولین بار در سال ۱۹۷۲ توسط Wolloch و Kessler توضیح داده شد<sup>۳</sup>. ماستیت گرانولوماتوز می‌تواند به دو دسته با علت مشخص و بدون علت مشخص یا ایدیوپاتیک اتفاق بیفتد<sup>۳</sup>. در دسته‌ی اول می‌تواند علل عفونی مثل عفونت کورینه‌ی باکتریایی، توپرکلوزیس، بیماری خراش گربه و عفونت قارچی مطرح باشند. هم‌چنین در دسته‌ی علل غیرعفونی سارکوئیدوز، گرانولوماتوز و گنر، ارتريت سلول‌های ژانت، پلی‌ارتريت ندوزا، اکتازی داکتال، واکنش به جسم خارجی یا واکنش گرانولوماتوز به سرطان پستان قرار می‌گیرند<sup>۴</sup>.

IGM علائم مختلفی از جمله توده‌های پستانی با / بدون درد، منفرد یا متعدد همراه یا بدون زخم،

دو ماه از سینه‌ی فوق‌الذکر شیر دریافت کرده و بعد از آن، از مکیدن این پستان اجتناب می‌کرده است. در این مدت لام پاتولوژی قبلی بیمار هم بازبینی مجدد شد که همان تشخیص اولیه مورد تأیید قرار گرفت. درنهایت با مشاوره با جراح دیگری، فقط پی‌گیری و دریافت مراقبت‌های درمان زخم بدون دریافت درمان خاص دیگری توصیه شد.

### بحث

برای تشخیص بیماری در بیماران بالای ۳۰ سال ماموگرافی انجام می‌شود.<sup>۳</sup> هم‌چنین، جهت تشخیص نوع و اندازه‌ی ضایعات، وجود یا عدم وجود بزرگ‌شدگی غدد لنفاوی ناحیه‌ی زیربغلی سونوگرافی انجام می‌شود.

درنهایت جهت، تشخیص دقیق و رد سایر تشخیص‌های افتراقی (FNA) یا (CNB) core needle biopsy یا هر دو انجام می‌شود.<sup>۳</sup>

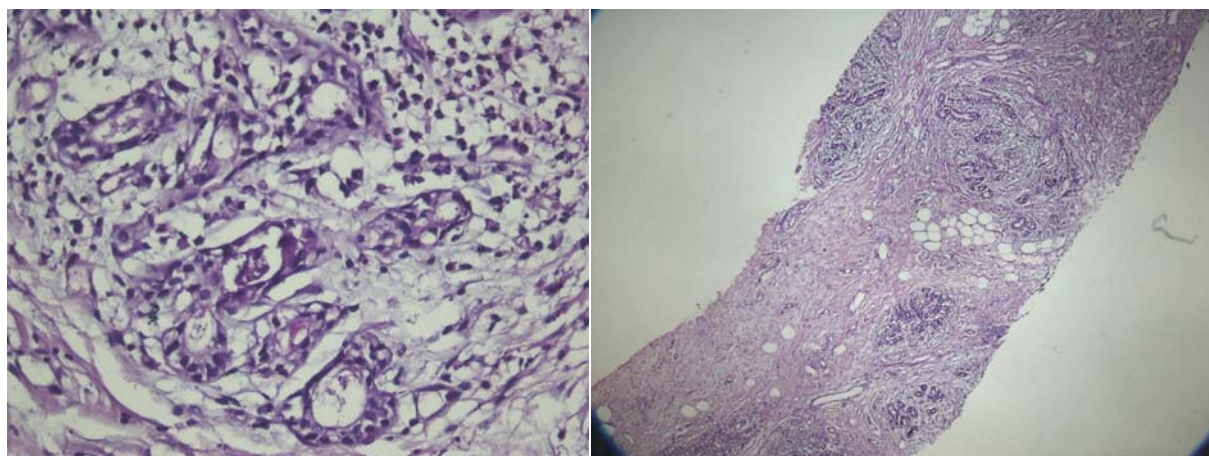
در اکثر مطالعات انجام‌شده مبتلایان در سنین باروری با میانگین سنی ۳۶ سال هستند و بسیاری از آن‌ها سابقه‌ی زایمان از چند ماه تا ۸ سال یا شیردهی دارند.<sup>۲-۴</sup> در بعضی هم سابقه‌ی مصرف قرص جلوگیری از بارداری وجود دارد.<sup>۲-۴</sup>

فیبروگلدولار به نفع تغییرات التهابی پستان) و core needle biopsy (ماستیت گرانوماتوز حاد بر روی زمینه‌ای مزمن بدون شواهد بدخیمی (شکل ۱)) تحت درمان با پردنیزولون با دز ۳۰ میلی‌گرم روزانه برای حدود چهار ماه و نیم قرار می‌گیرد.

با پیداشدن زخم‌های ترشح‌دار (fistulization) بیمار مجدد به جراح پستان دیگری مراجعه می‌کند که ایشان با اطمینان خاطر دادن درباره‌ی خوش‌خیم‌بودن ضایعات توصیه به قطع کورتیکواستروئید می‌کند. سپس بیمار جهت درمان زخم‌ها به متخصص پوست و درنهایت به درمانگاه زخم مرکز تحقیقات بیماری‌های پوست و جذام دانشگاه علوم پزشکی تهران ارجاع داده می‌شود.

هنگام مراجعه سینه‌ی چپ بیمار کاملاً متورم، سفت، دردناک و بزرگ‌تر از سمت مقابل و دارای زخم‌های متعدد ترشح‌دار بود (شکل ۲). با توجه به ترشحات چرکی و دردناک‌بودن ضایعات، بیمار حدود یک ماه تحت درمان آنتی‌بیوتیک (کلوزاسیلین) قرار گرفت و زخم‌ها هم با انتخاب درمان و پانسمان مناسب، بهبود نسبی پیدا کردند.

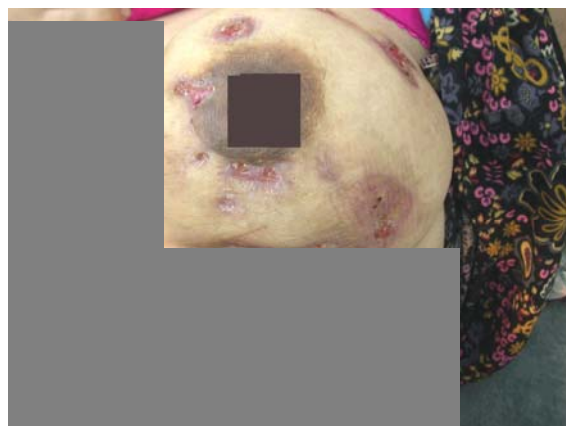در سوابق قبلی بیمار، مصرف قرص LD وجود داشت. هم‌چنین تا حدود ۸ ماه قبل از شروع اولین شکایت، بیمار شیردهی داشته است هر چند نوزاد تنها



شکل ۱: ارتشاح التهابی شامل لکوسیت‌های پلی‌مورفونوکلئار، پلاماسل، سلول‌های اپی‌تلیوئید و سلول‌های بزرگ از نوع لانگرهانس داخل گرانولوم (رنگ آمیزی H & E، بزرگ‌نمایی ۴۰ و ۱۰۰ برابر).

excisional biopsy با / بدون درمان کورتیکواستروئید انجام می‌شود. در موارد عود مجدد یا پاسخ ضعیف، جراحی مجدد یا درمان با دز بالای کورتیکواستروئید ممکن است از عود تأخیری جلوگیری نماید. به‌علاوه در مطالعه‌ای استفاده از متوترکسات در موارد عود یا مقاومت به کورتیکواستروئید به‌عنوان یک گزینه معرفی شده است.<sup>۴</sup>

توجه و به‌خاطر داشتن این بیماری مهم است چراکه اغلب بیماران خانم‌های جوان و فعال هستند و اشتباه در تشخیص این بیماری می‌تواند عواقب اقتصادی، اجتماعی و روانی قابل توجهی داشته باشد. مشخص شدن علت، تشخیص زودهنگام و سریع و پروتکل درمانی معین و مناسب آن می‌تواند از پیامدهای ناگوار جلوگیری نماید.<sup>۴</sup>



شکل ۲: زخم‌های متعدد ترشح‌دار در هنگام مراجعه

IGM گایدلاین تشخیصی و درمانی استاندارد ندارد. در بعضی مطالعات دز پایین کورتیکواستروئید جهت خط اول درمان توصیه می‌شود تا از جراحی وسیع جلوگیری شود. در مواردی هم

## References

1. Granulomatous mastitis. Available from: [https://en.wikipedia.org/wiki/Granulomatous\\_mastitis](https://en.wikipedia.org/wiki/Granulomatous_mastitis).
2. Imoto SH, Kitayta T, Kodoma T, et al. Idiopathic granulomatous mastitis: Case report and review of the literature. *Japan J Clin Oncol* 1997; 27 (4): 274-7.
3. Jeon J, Lee K, kim Y, et al. Retrospective analysis of idiopathic granulomatous mastitis: Its diagnosis and treatment. *J Breast Dis* 2017; 5(2): 82-8.
4. Tanu S. Pandey TS, Jennifer C, et al. Idiopathic granulomatous mastitis - A prospective study of 49 women and treatment outcomes with steroid therapy. *The Breast Journal* 2014; 20(3): 258-66.

## Idiopathic granulomatous mastitis: A case report

Khadijeh Tavakoli, MD<sup>1</sup>  
Zahrabeigom Moosavi, MD<sup>1</sup>  
Kambiz Kamyab, MD<sup>2</sup>

1. Center for Research and Training in Skin Diseases and Leprosy, Tehran University of Medical Sciences, Tehran, Iran
2. Department of Pathology, Razi Hospital, Tehran University of Medical Sciences, Tehran, Iran

**Introduction:** Idiopathic granulomatous mastitis (IGM) is a rare benign breast disease. The importance of this disease relies on its similar clinical manifestation to those of mammary carcinoma and a group of mastitis with other causes.

**Case Report:** The patient was a 32-year-old woman, that suddenly got fever, pain and swelling in left breast. In examination several masses were felt. Performed core needle biopsy reported IGM.

**Conclusion:** Similarity of clinical presentations and diagnostic tests to the other kinds of mastitis and malignancies may lead to misdiagnosis and mistreatment, which imposes socioeconomic and psychological burden to patients.

**Keywords:** breast disease, granulomatous mastitis, diagnosis, treatment, benign

Received: Jul 24, 2018      Accepted: Aug 07, 2018

Dermatology and Cosmetic 2018; 9 (2): 141-144

**Corresponding Author:**  
Khadijeh tavakoli, MD

No. 415, Taleqani Ave, Tehran, Iran  
Email: dr.tavakoli103346@gmail.com

**Conflict of interest:** None to declare