

خال بافت همبند مادرزادی: گزارش یک مورد و مروری بر متون

دکتر امیر هوشنگ احسانی

دکتر پدرام نورمحمدپور

دکتر شیما سینجلی

گروه پوست و مرکز تحقیقات بیماری‌های تاولی،
دانشگاه علوم پزشکی تهران، تهران، ایران

نویسنده مسؤول:

دکتر امیر هوشنگ احسانی

تهران، میدان وحدت اسلامی، بیمارستان
رازی، پست الکترونیک:

ehsanih@sina.tums.ac.ir

خال‌های بافت همبند، نوعی هامارتوم با افزایش کلاژن هستند که میزان الاستین موجود در آنها متغیر است. این مقاله به معرفی پسری ۱۸ ساله با ضایعات ندولر متعدد در ناحیه فوقانی ران می‌پردازد که پس از انجام بیوپسی برای وی تشخیص کلاژنوما مطرح شد که زیرگونه‌ای از خال‌های مادرزادی بافت همبند است.

کلیدواژه‌ها: خال بافت همبند، هامارتوم، کلاژنوما

دریافت مقاله: ۸۹/۴/۱۵ پذیرش مقاله: ۸۹/۵/۴

پوست و زیبایی؛ پاییز ۱۳۸۹، دوره ۱ (۳): ۱۵۰-۱۴۹

مقدمه

در برخی نقاط به‌طور کامل ضمامم جلدی را حذف کرده‌اند. همچنین فیروز فشرده‌ای در اطراف ضایعات دیده شد. هیچ‌گونه شواهدی دال بر رسوب موسین در ضایعات به‌دست نیامد (شکل ۲). رنگ‌آمیزی OG هیچ‌گونه الیاف الاستینی را در ضایعه نشان نداد. در مجموع یافته‌های پاتولوژیک ضایعه به‌طور کامل منطبق با نمای یک خال بافت همبند مادرزادی ارزیابی شد.

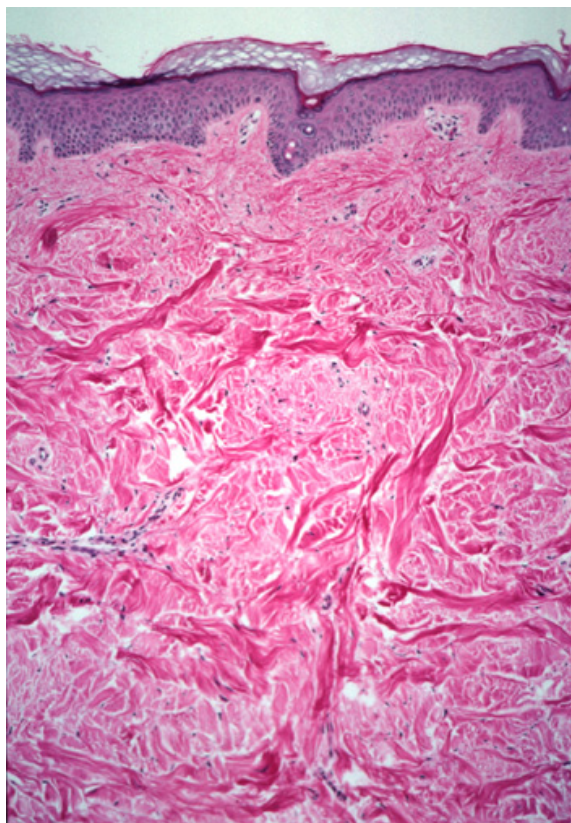
بحث

خال‌های بافت همبند در حقیقت نوعی مالفورماسیون با ماهیت هامارتومی هستند که معمولاً محدوده مشخصی داشته و ناشی از رسوب غیرعادی ماتریکس خارج سلولی مانند فیبرهای الاستین، کلاژن و نیز گلیکوزامینوگلیکان‌ها هستند^۲. ضایعات معمولاً در هنگام تولد وجود دارند و خود را به شکل تومورهای ندولر به رنگ طبیعی پوست یا با حاشیه رنگ اندکی متفاوت نمایان می‌سازند، شکل و قوام متفاوتی دارند و در هر جای بدن ممکن است دیده شوند. ضایعات ممکن است منفرد و یا گروهی باشند.

خال‌های بافت همبند نوعی هامارتوم با افزایش کلاژن به‌شمار می‌روند و میزان الیاف الاستین در این ضایعات از حد ناچیز و غیرقابل آشکارسازی تا مقادیر طبیعی متفاوت است^۱.

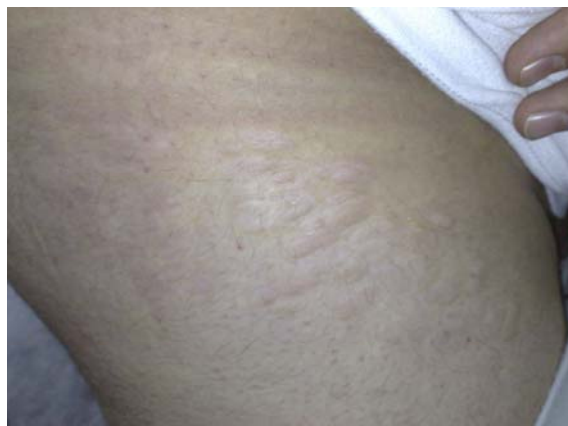معرفی بیمار

پسر ۱۸ ساله‌ای با ضایعات ندولر متعدد ناحیه فوقانی ران به شکل یک پلاک با حاشیه‌های محو به درمانگاه پوست بیمارستان رازی مراجعه نمود. در معاینات انجام شده یک پلاک برجسته متشکل از تعدادی ندول زیرجلدی با حاشیه محو و تهرنگ صورتی کم‌رنگ تقریباً شبیه به خود پوست در ناحیه فوقانی - خارجی ران مشاهده گردید (شکل شماره ۱). این ضایعات از دوران کودکی بیمار وجود داشتند و در خلال یک‌سال اخیر مختصری برجسته‌تر شده بودند. نمونه‌برداری از ضایعات مشخص نمود که عمده این ندول‌ها از الیاف فشرده کلاژن تشکیل شده‌اند که هیچ‌گونه نظم مشخصی ندارند. این الیاف فشرده تا نزدیک ضمامم جلدی شامل غدد عرق گسترش یافته و



شکل ۲: الیاف فشرده کلاژن بدون نظم مشخص در درم (رنگ آمیزی H & E، درشت‌نمایی ۴۰ برابر)

اندازه کوچکی داشته و روی اندام‌ها ایجاد می‌شوند و نیز retiform که بزرگتر بوده و معمولاً روی تنه ایجاد می‌شوند تقسیم می‌شوند.^۴ با توجه به این موارد مورد معرفی شده در این گزارش یک فرم ایزوله خال بافت همبند را نشان می‌دهد که با اختلالات سیستمیک همراهی نداشته و سابقه خانوادگی نیز ندارد و لذا یک فرم غیروراثتی به‌شمار می‌رود.



شکل ۱: ضایعات جلدی بیمار

ممکن است ضایعات به‌رنگ طبیعی پوست باشند و یا به‌رنگ سفید یا زرد - قهوه‌ای روشن باشند.^۳ این ضایعات ممکن است با اختلال در سایر اعضای بدن نیز همراه باشند که در این صورت معمولاً به‌صورت یک اختلال اتوزوم غالب نمایان می‌شوند. همچنین موارد ایزوله این اختلالات نیز شرح داده شده‌اند که در این فرم معمولاً به‌صورت یک اختلال ایزوله و بدون درگیری سایر اندام‌ها بروز می‌یابند.^۱ یک فرم اختصاصی این ضایعات در سندرم موسوم به بوشکه - اولندورف دیده می‌شود که در این اختلال ضایعات جلدی کلاژنوما در کنار اختلال استخوانی موسوم به استئوپوئی کیلوزیس دیده می‌شوند.^۱ فرم‌های همراه با ضایعات اتوزوم غالب معمولاً در نوجوانان دیده شده و با بروز متقارن ضایعات کلاژنی عمدتاً در ناحیه فوقانی پشت مشخص می‌شوند.^۳ خال‌های بافت همبند از دیدگاه دیگری به دو گروه adventitial که معمولاً

References

1. Johnson B, Honing P. Congenital diseases. In: Elder D, Elenitsas R, Jaworsky C, et al (editors). *Lever's histopathology of the skin*. Philadelphia: Lippincott - Raven; 1997:137-38.
2. Atherton DJ. Naevi and other developmental defects. In: Champion RH, Burton JL, Burns DA, et al (editors). *Rook's textbook of dermatology*. Oxford: Blackwell Science Publishers; 1998:543-47.
3. Lynn F, Assaad D. Neoplasms, pseudoneoplasms and hyperplasias of the dermis. In: Freeberg IM, Eisen AZ, Wolff K, et al (editors). *Fitzpatrick's dermatology in general medicine*. New York: Mc-Grow Hill; 1999:1165-66.
4. Bhat RM, Shetty JN, Rao S, et al. Connective tissue nevus. *Ind J Dermatol* 1999; 44: 82-83.

Connective Tissue Nevus: A Case Report

Amirhoushang Ehsani, MD
Pedram Nourmohammdpour, MD
Shima Sayanjali, MD

Department of Dermatology and Blistering
Skin Disease Research Center, Tehran
University of Medical Sciences, Tehran,
Iran

Connective tissue nevi are types of hamartoma with increased collagen in which the amounts of elastin may vary. This report introduces an 18-year-old case with various nodular lesions in upper thigh area. Performed biopsy suggested the diagnosis of collagenoma which is a sub-type of connective tissue nevus.

Keywords: connective tissue nevus, hamartoma, collagenoma

Corresponding Author
Amirhoushang Ehsani, MD

Razi Hospital, Vahdat-e-Eslami Square,
Tehran, Iran
Email: ehsanih@sina.tums.ac.ir