

نکروز اپیدرمال سمی پوست سر: معرفی یک بیمار

دکتر نوید بوذری، دکتر کارلوس ریکوتی، دکتر فرانسیسکو کردل

بخش پوست و جراحی پوست، دانشگاه میامی، ایالات متحده آمریکا

نکروز اپیدرمال سمی (Toxic Epidermal Necrolysis (TEN) بیماری وخیم پوست و مخاط ناشی از مصرف دارو است. در این بیماری پوست سر بندرت درگیر می‌شود. از روند TEN در بیمارانی که تحت درمان با رادیاسیون و داروهای ضد تشنج قرار گرفته‌اند گزارش‌هایی وجود دارد.

در این مقاله بیماری معرفی می‌شود که به دنبال رادیاسیون و مصرف داروهای ضد تشنج به TEN همراه با درگیری پوست سر مبتلا شد. یکی از ویژگی‌های غیر معمول در این موارد، TEN شروع ضایعات پوستی از محل تابش اشعه است. گزارش فرضیه‌های مختلف در توجیه این مشاهده مورد بحث قرار می‌گیرد.

کلیدواژه‌ها: نکروز اپیدرمال سمی، عوارض دارویی، بثورات دارویی، رادیوتراپی

پوست و زیبایی بهار، ۱۳۸۹؛ دوره ۱ (۱): ۴۱-۴۳

دریافت مقاله: ۱۳۸۸/۷/۲۵، پذیرش: ۱۳۸۸/۸/۱۸

مقدمه

(Radiation dermatitis) است. پس از دو روز، بثورات پوستی

بدتر شد و تمام سر را گرفت (شکل ۱).

در این زمان از متخصص پوست، مشاوره درخواست شد و

بیوپسی پوستی با تشخیص بالینی TEN صورت گرفت که پاتولوژی

تشخیص بالینی را تأیید کرد (شکل ۲).

بر اساس نشانه‌های بالینی و آزمایش خون، عدد SCORTEN

چهار به بیمار داده شد (جدول ۱). براساس این شانس مرگ و میر

بیمار نزدیک به ۶۰ درصد می‌شود. بیمار در بخش مراقبت‌های ویژه

بستری شد و ایمونوگلوبولین وریدی بدون قند (Sucrose-Free

IVIG) به مقدار 1gr/kg در روز و به مدت ۴ روز شروع شد. هم

زمان، آلبومین وریدی ۲۵ درصد نیز هر ۸ ساعت تجویز شد. با تدابیر

فوق و کنترل مایعات و کمک سایر متخصصین از جمله چشم پزشکی

و متخصص کلیه بیمار بهبود پیدا کرده و ۱۸ روز بعد مرخص شد.

نکروز اپیدرمال سمی Toxic Epidermal Necrolysis

(TEN) بیماری ناشی است که مرگ و میر بالایی دارد. این بیماری

یک واکنش پوستی-مخاطی است که به دلیل حساسیت به عوامل

مختلف، مخصوصاً داروها ایجاد می‌شود. معمولاً اولین علائم

بیماری تب و بی‌حالی است و به دنبال آن بثورات موربیلیفورم

(Morbilliform rash) پدید می‌آید. این بثورات، سریعاً به اریتم

تاوولی و دردناک تبدیل شده و سپس پوست مخاط‌کننده

(Exfoliate) می‌شود. مهم‌ترین دلیل مرگ و میر، عفونت و بعد از

آن اختلال‌های مایعات است. شایع‌ترین داروهایی که سبب TEN

می‌شوند عبارتند از: سولفونامیدها، پنی‌سیلین، ضد التهاب‌های

غیراستروئیدی (NSAIDs)، آلپورینول و داروهای ضد تشنج^{۱،۲}

تا به حال حدود ۲۰ مورد از TEN به دنبال رادیوتراپی گزارش شده

است. در این جا یک مورد دیگر از TEN به دنبال رادیوتراپی سر و

گردن گزارش می‌شود.

معرفی بیمار

خانمی ۴۲ ساله با سابقه سرطان ریه و متاستاز به مغز در بیمارستان

دانشگاه میامی بستری شد. پس از بستری، برای درمان متاستاز

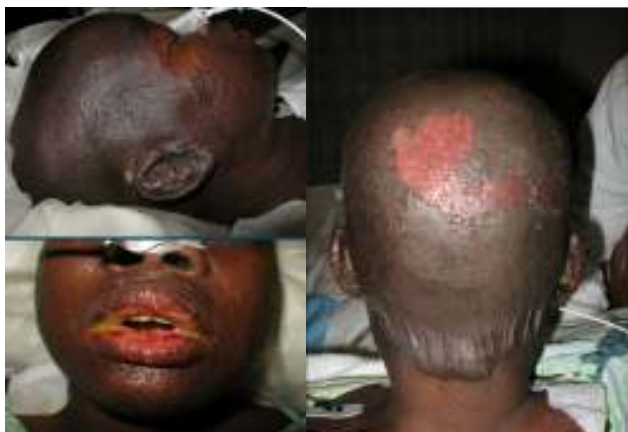رادیوتراپی مغز انجام شد. هم‌چنین برای پیش‌گیری از تشنج به وی،

فنی توئین و دگزامتازون، تجویز شد.

چهار هفته بعد، تب و بی‌حالی شروع و پس از آن بیمار دچار

گلودرد و مشکل بلع (Dysphagia) شد. درماینه در پشت گردن

راش پوستی داشت که تصور می‌شد دلیل این بثورات رادیوتراپی



شکل ۱. بثورات پوستی به همراه تاول نرم و زخم سطحی در ناحیه سر و گردن

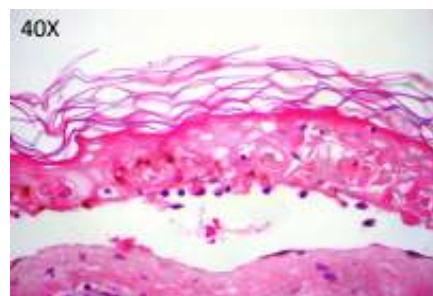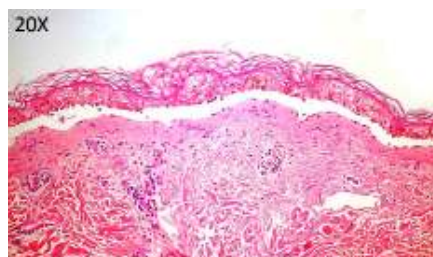
بحث

نکروزلیز اپیدرمال سمی (TEN) Toxic Epidermal Necrolysis سرو گردن بیماری نادری است که در بعضی موارد به دنبال رادیوتراپی اتفاق می‌افتد. نکته قابل توجه در TEN به دنبال رادیوتراپی این است که ضایعات پوستی در محل رادیوتراپی شروع شده و سپس به مناطق دیگر گسترش پیدا می‌کنند. در بیش تر موارد از جمله در بیمار معرفی شده در این گزارش، TEN بعد از ۳ تا ۴ هفته از شروع رادیوتراپی اتفاق می‌افتد. در باره علت این پدیده تئوری‌های مختلفی وجود دارد:

۱- رادیوتراپی سبب افزایش تولید سایتوکاین‌هایی از جمله TNF و IL-1 می‌شود و این افزایش، سبب بالا رفتن ICAM-1 شده و باعث جمع شدن لنفوسیت‌های T را موجب می‌شود.

۲- رادیوتراپی سبب افزایش فاگوسیتوز فیبرهای الاستیکی می‌شود و سپس این فیبرها به صورت آنتی ژن عمل کرده و سیستم ایمنی را تحریک می‌کنند.

۳- رادیوتراپی سبب کاهش لنفوسیت‌های مهاری (T-Suppressor) شده و در نتیجه بیمار نسبت به داروهای تجویز شده مخصوصاً داروهای ضد صرع مستعد به واکنش پوستی می‌شود. ۳-۵ لذا به نظر می‌رسد که ترکیب رادیوتراپی و داروهای ضد تشنج خطر TEN را به شدت افزایش دهد. از این رو توصیه می‌شود که تشخیص افتراقی TEN در مورد بشورات پوستی در بیماران تحت درمان با رادیوتراپی و داروهای ضد صرع مورد توجه قرار گیرد.



شکل ۲. تاول زیر اپیدرمی به همراه نکروز کامل اپیدرم، لایه شاخی نشان دهنده basket-weave ارتوکراتوز است. در درم به طور پراکنده لنفوسیت‌ها در قسمت‌های سطحی و اطراف عروق دیده می‌شوند. هیچ آثاری از واسکولیت و یا ترومبوز دیده نمی‌شود. (رنگ آمیزی H&E، بزرگ‌نمایی ۲۰۰ و ۴۰۰ برابر)

جدول ۱. SCORTEN در بیمار و پیش بینی مرگ و میر بر اساس عدد SCORTEN

SCORTEN		
* سن	۴۰ <	۴۲
* وجود بدخیمی	بلی	بلی
* تعداد ضربان	۱۲۰ <	۱۲۸
قند خون (گلوکز)	۲۵۲ <	۲۱۵
نیترژن اوره خون (BUN)	۲۷ <	۲۰
بیکربنات	۲۷ >	۲۴
* مساحت سطح بدن	٪۱۰ <	٪۱۰ <

* مواردی که در نزد بیمار وجود داشته است.

درصد مرگ براساس امتیاز SCORTEN: ۰-۱ = ۳٪، ۲ = ۱۲٪، ۳ = ۳۵٪، ۴ = ۵۸٪ و ۵ = ۹۰٪

۳ = ۳۵٪، ۴ = ۵۸٪ و ۵ = ۹۰٪

References

1. Roujeau JC, Kelly JP, Naldi L, et al. Medication use and the rash of Stevens –Johnson syndrome and toxic epidermal necrolysis. N Engl J Med 1995 ; 333:1600-09.
2. Valeyrie-Allanore L, Poulalhon N, Fagot JP, et al. Stevens –Johnson syndrome and toxic epidermal necrolysis induced by amifostine during head and neck radiotherapy. Radiothor Oncol 2008;87:300-03.
3. Trent JT, Bowes LE, Romanelli P, Kerdel FA. Toxic epidermal necrolysis of the scalp following anticonvulsant use and cranial irradiation. J Cutan Med Surg 2001;5:475-75.

4. Redondo P, Vicente J. Photo-induced toxic epidermal necrolysis caused by clobazam. *Br J Dermatol* 1996;135:999-1002.
5. Rigway HB, Miech DJ. Erythema multiforme (Stevens Johnson syndrome) following deep radiation therapy. *Cutis* 1993;51:463-64.