

سیرینگومای بثوری منتشر: گزارش یک مورد

دکتر حسین کاوسی^۱دکتر مظاهر رضانی^۲

۱. گروه پوست، دانشگاه علوم پزشکی کرمانشاه

۲. گروه پاتولوژی، دانشگاه علوم پزشکی کرمانشاه

نویسنده‌ی مسئول:

دکتر حسین کاوسی

کرمانشاه، بلوار گلستان، کلینیک تخصصی پوست حاج دایی، پست الکترونیک:

hkawosi@kums.ac.ir

تعارض منافع: اعلام نشده است.

سیرینگومای بثوری، تومور خوش‌خیم و نادر غدد عرق اکراین است. تظاهرات بالینی به‌صورت ایجاد پاپول‌های کوچک، قرینه، زرد - قهوه‌ای، قرمز و هم‌رنگ پوست در سطح قدامی بدن می‌باشد. معمولاً خانم‌های جوان را مبتلا می‌نماید. تشخیص قطعی بر اساس یافته‌های آسیب‌شناسی است. پاتوژنز بیماری نامشخص است ولی گزارشاتنی از ارتباط بیماری با عواملی مانند مصرف داروهای ضدصرع، پرتودرمانی، تریزومی ۲۱، متعاقب برداشتن موهای ناخواسته و پرکاری تیروئید وجود دارد. بیمار ما خانمی ۲۵ ساله بود که با پاپول‌هایی در پیشانی، اطراف چشم، گونه، چانه، گردن، سینه، شکم و ساعد مراجعه نمود. تشخیص بر اساس یافته‌های اختصاصی آسیب‌شناسی تأیید شد. بیمار ایجاد و گسترش ضایعات پوستی را مرتبط با مصرف قرص‌های پیشگیری از بارداری ذکر نمود. اهمیت این بیماری در ایجاد مشکلات زیبایی است.

کلیدواژه‌ها: سیرینگوما، غدد اکراین، قرص پیشگیری از بارداری

دریافت مقاله: ۸۹/۱۰/۱۴ پذیرش مقاله: ۸۹/۱۱/۲۷

پوست و زیبایی؛ بهار ۱۳۹۰، دوره ۲ (۱): ۶۳-۶۰

معرفی بیمار

بیمار خانمی ۲۵ ساله است که با پاپول‌های منتشر و بدون خارش به درمانگاه مراجعه نموده است. شروع ضایعات پوستی از پیشانی و از حدود ۱۵ ماه قبل بوده است. بیمار اظهار داشت که به دنبال ازدواج و استفاده از قرص‌های پیشگیری از بارداری پاپول‌ها ایجاد شده و به تدریج نواحی دیگر شامل دور چشم، گونه، چانه، گردن، سینه، شکم و ساعد را درگیر نموده است. ضایعات پاپولر به رنگ پوست یا قرمز با قطر ۵-۲ میلی‌متر و مسطح مشاهده گردید (شکل ۱ و ۲). بیمار، وجود بیماری مشابه را در بستگان ذکر نمی‌کرد.

آزمایشات لیپیدهای سرم و هورمون‌های تیروئید طبیعی بود. با توجه به منتشر بودن و مشکل زیبایی ایجادشده در اثر ضایعات پوستی برای تشخیص دقیق از پاپول‌های ناحیه‌ی صورت و شکم دو نمونه بیوپسی انجام شد. یافته‌های آسیب‌شناسی در هر دو نمونه مشابه و شامل تومور درمال همراه با استرومای فیبروتیک متراکم که متشکل از مجاری متعدد و کوچکی بود که به‌وسیله‌ی دو لایه از اپیتلیوم کوبوئیدال مفروش شده

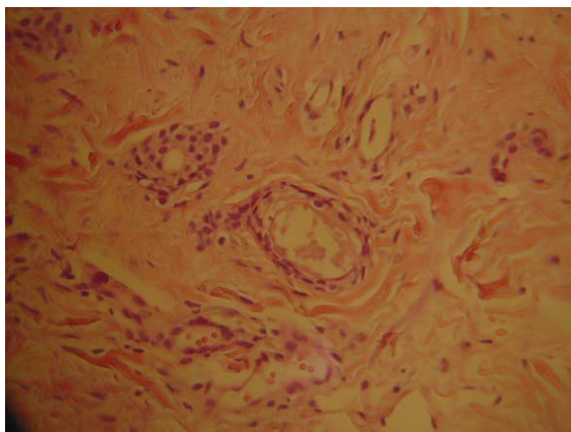
بود. تعدادی از مجاری، نمایی شبیه کاما را نشان دادند. هم‌چنین توده‌ها و دسته‌هایی متراکم متشکل از سلول‌هایی با نمای بازالوئید مشاهده گردید (شکل ۳). با توجه به یافته‌های بالینی و آسیب‌شناسی، تشخیص سیرینگومای بثوری منتشر تأیید شد.

بحث

سیرینگوما، تومور خوش‌خیم نسبتاً ناشایعی است که تمایز به‌سوی غدد عرق داشته و دارای یافته‌های آسیب‌شناسی اختصاصی است. معمولاً زنان جوان را مبتلا کرده و همراه با پاپول‌های متعدد به‌ویژه در نواحی دور چشم می‌باشد^۱.

ضایعات پوستی به‌صورت پاپول‌های کوچک، نسبتاً سفت و زرد تا قهوه‌ای‌رنگ است و عموماً دارای توزیع دوطرفه و قرینه می‌باشد، اما گزارشاتنی از انتشار یک‌طرفه نوئید (Nevoid) و منتشر وجود دارد^۳.

سیرینگومای بثوری نوع نادری از بیماری است که با بروز تعداد فراوانی پاپول در گردن، قدام سینه، قسمت فوقانی شکم، زیر بغل و اطراف ناف در حول‌وحوش کودکی یا بلوغ تظاهر می‌نماید^۴.

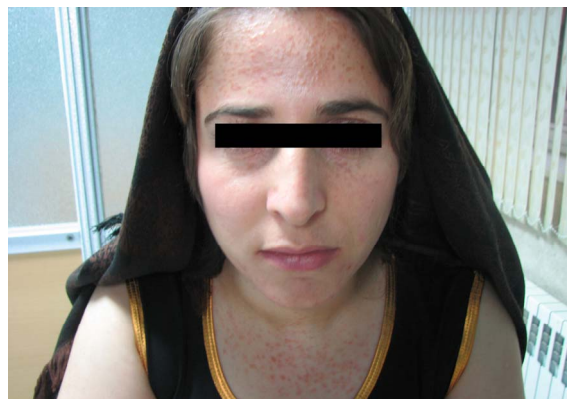

شکل ۳: استرومای فیبروتیک با مجاری متعدد و گاه‌انمایی شبیه کاما (رنگ آمیزی H&E با درشت‌نمایی ۴۰۰).

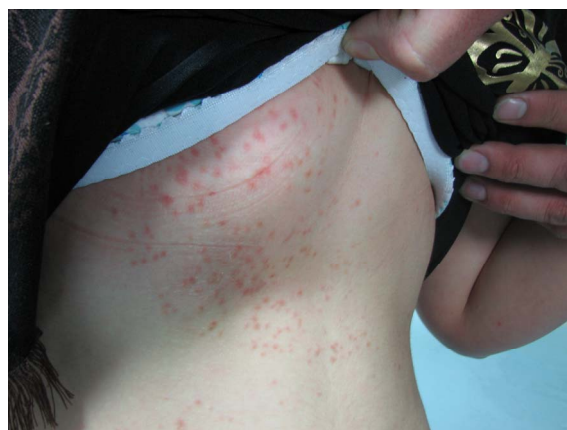یافته‌های آسیب‌شناسی اختصاصی دارد، تشخیص قطعی به‌وسیله‌ی بررسی آسیب‌شناسی تأیید می‌شود.^۵ گرچه علت و عامل آغازگر در بیشتر موارد شناخته‌شده نیست، اما گزارشاتی در ارتباط با همراهی سیرینگومای بثوری با پرکاری تیروئید، تریزومی ۲۱، مصرف داروهای ضدصرع، متعاقب برداشتن موهای ناخواسته و بعد از پرتودرمانی وجود دارد.^{۶-۱۰}

اهمیت سیرینگوما به‌ویژه نوع بثوری، ایجاد مشکلات زیبایی است ولی متأسفانه اغلب درمان‌ها موفقیت‌آمیز نبوده و ممکن است منجر به عارضه شود.^{۱۱،۱۲،۵}

بیمار ما ایجاد و گسترش سیرینگوما بثوری را به‌دنبال مصرف قرص‌های پیشگیری از بارداری ذکر می‌کرد. اینکه این همراهی، اتفاقی یا سببی است نیاز به مطالعه‌ی بیشتر موارد این بیماری دارد.



شکل ۱: پاپول‌های منتشر روی پیشانی، دور چشم، گونه، چانه، گردن و سینه.



شکل ۲: پاپول‌های قرمز روی سینه و شکم.

از نظر بالینی، سیرینگوما ممکن است با هایپرپلازی سباسه، آکنه ولگاریس، میلیا، گزانتوما بثوری، کهیر رنگدانه‌ای، هیدروسیتوما، تریکوآپیتلیوما و گزانتلازما در صورت و گرانولوم آنولر در تنه اشتباه شود.^{۳،۵}

در اکثریت موارد، سیرینگومای بثوری صرفاً با معاینه‌ی بالینی تشخیص داده نمی‌شود و از آنجایی که

References

1. Taylor RS, Perone JB, Kaddu S, Kerl H. Appendage tumors and hamartomas of the skin. In: Wolf K, Lowell AG, Goldsmith LA, et al, editors. Fitzpatrick's dermatology in general medicine. 7th Ed. New York: McGraw-Hill, 2008; p 1086-7.
2. Calonje E. Tumours of the skin appendage. In: Burns T, Breathnach S, Cox N, Griffiths C, editors. Rook's textbook of dermatology. 8th Ed. Oxford: Wiley-Blackwell, 2010; 53.17.

3. Soler-Carrilo J, Estrach T, Mascaró JM. Eruptive syringoma: 27 new cases and review of the literature. *J Eur Acad Dermatol Venereol* 2001; 15:242-6.
4. Jacquet L, Darier J. Hydradinomes eruptifs, epithéliomes adnoides des glandes sudoripares ou adenomes sudoripares. *Ann Dermatol Syph* 1887; 8: 317-23.
5. Goyal S, Martins CR. Multiple syringomas on the abdomen, thighs and groin. *Cutis* 2000; 66: 259-62.
6. Polat M, Pelitli A, Oztaş P, et al. *Skin med.* Eruptive syringoma associated hyperthyroidism. 2010; 8: 124-5.
7. Daneshpazhooh M, Nazemi TM, Bidgeloo, Yoosefi M. Mucocutaneous findings in 100 children with Down syndrome. *Pediatr Dermatol* 2007; 24: 317-20.
8. Oztürk F, Ermertcan AT, Bilaç C, Temiz P. *J Drugs Dermatol.* A case report of postpubertal eruptive syringoma triggered with antiepileptic drugs. 2010; 9: 707-10.
9. Garrido-Ruiz MC, Enguita AB, Navas R, et al. Eruptive syringoma developed over a waxing skin area. *Am J Dermatopathol.* 2008; 30: 377-80.
10. Yoshii N, Kanekura T, Churei H, Kanzaki T. Syringoma-like eccrine sweat duct proliferation induced by radiation. *J Dermatol* 2006; 33: 36-9.
11. Jamalipour M, Heidarpour M, Rajabi P. Generalized eruptive syringomas. *Indian J Dermatol* 2009; 54: 65-7.
12. Sánchez TS, Daudén E, Casas AP, García-Díez A. Eruptive pruritic syringomas: treatment with topical atropine. *J Am Acad Dermatol.* 2001; 44: 148-9.

Diffuse eruptive syringoma: A Case report

Hossein Kavoussi, MD¹
Mazaher Ramazani, MD²

1. Department of Dermatology, Kermanshah University of Medical Sciences, Kermanshah, Iran.
2. Department of Pathology, Kermanshah University of Medical Sciences, Kermanshah, Iran.

Eruptive syringoma is a rare benign tumor of eccrine sweat gland. Clinically, it presents as successive crops of symmetric, small yellow-brown to erythematous or skin-colored papules on the anterior body surfaces. It usually occurs in young women. Definitive diagnosis can be made on histopathological findings. The pathogenesis of eruptive syringoma is unclear but there are few reports about its association with antiepileptic drugs, radiation, trisomy 21, depilation and hyperthyroidism. The presented case was a 25-year-old woman who had referred with papules in forehead, periorbital regions, cheek, chin, chest, abdomen and forearm. Eruptive syringoma was confirmed based on its distinctive pathological findings. She thought her skin lesions were related to consumption of oral contraceptives. The importance of this disease is its cosmetic problem.

Keywords: eruptive syringoma, eccrine gland, contraceptive pills

Received: Jan 4, 2011

Accepted: Feb 16, 2011

Dermatology and Cosmetic 2011; 2 (1): 60-63

Corresponding Author:

Hossein Kavoussi, MD

Hajdaie Dermatology Clinic, Golestan Blvd, Kermanshah, Iran.

Email: hkawosi@kums.ac.ir

Conflict of interest: None to declare