

استئوما کوتیس صورت: گزارش یک مورد

استئوما کوتیس بیماری نادر و خوش خیمی است که با پدید آمدن ندول‌های استخوانی در ناحیه‌ی درم مشخص می‌شود. علت این بیماری هنوز شناخته نشده است و ممکن است به صورت اولیه یا ثانویه ایجاد شود. در این مقاله خانم ۵۵ ساله‌ای با ضایعات استئوما کوتیس متعدد به شکل پاپول‌هایی به رنگ پوست در ناحیه‌ی صورت معرفی می‌شود.

کلیدواژه‌ها: استئوما کوتیس، استئوئوز، بیماری‌های پوست

دریافت مقاله: ۱۳۹۳/۰۱/۱۶ پذیرش مقاله: ۱۳۹۳/۰۱/۳۱

پوست و زیبایی؛ بهار ۱۳۹۳، دوره‌ی ۵ (۱): ۴۹-۵۲

دکتر نرگس علیزاده

دکتر سمیه حسین‌زاده

گروه پوست، دانشگاه علوم پزشکی گیلان، رشت، ایران.

نویسنده‌ی مسئول:

دکتر سمیه حسین‌زاده

رشت، خیابان سردار جنگل، بیمارستان رازی، گروه پوست.

پست الکترونیک:

narges.alizade7@gmail.com

تعارض منافع: اعلام نشده است.

بافت چربی در درم عمقی با تشخیص miliary osteoma

cutis (استئوما کوتیس ارزنی) گزارش شد (شکل ۲).

رادیوگرافی قفسه‌سینه و جمجمه طبیعی گزارش شد. در بررسی آزمایشگاهی، شمارش کامل سلول‌های خون، میزان رسوب سلول‌های قرمز و سطح سرمی کلسیم، فسفر و آنزیم‌های کبدی طبیعی بود. سطوح سرمی تری‌گلیسرید ۲۱۸ mg/dL، کلسترول ۲۷۵ mg/dL و LDL ۱۸۶ mg/dL بود. سطح سرمی ویتامین D₃ بیمار برابر ۱۰ ng/mL و سطح پاراتورمون نیز در حد طبیعی بود. پس از مشاوره با متخصص غدد، بیمار تحت درمان با ویتامین D قرار گرفت.

بحث

استئوما کوتیس بیماری نادر و خوش خیم پوستی است که با وجود ندول‌هایی از استخوان لاملر در درم تشخیص داده می‌شود^۱. شیوع بیماری اغلب در زنان و در دهه‌ی دوم و سوم می‌باشد. تشخیص بیماری معمولاً بر اساس یافته‌های آسیب‌شناسی است. این بیماری اولین بار توسط Wikkets در ۱۸۵۸ گزارش شد و بعد از آن حدود ۵۰ مورد تاکنون گزارش شده است^۲.

معرفی بیمار

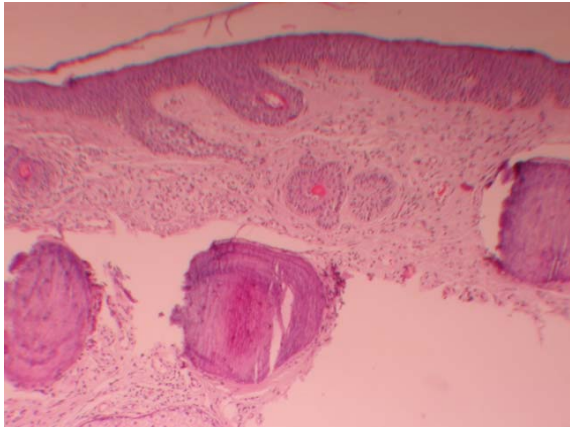
خانمی ۵۵ ساله با پاپول‌های متعدد بدون علامت در صورت به درمانگاه پوست مراجعه کرد. ضایعات بیمار از حدود دو سال قبل، از ناحیه‌ی گونه شروع و به تدریج چانه و پیشانی را درگیر کرده بود. ضایعات بدون علامت بوده و بیمار صرفاً به علت مشکلات زیبایی به پزشک مراجعه کرده بود.

در معاینه پاپول‌هایی به رنگ پوست با قطر ۲ تا ۵ میلی‌متر مشاهده شد (شکل ۱).

بیمار سابقه‌ی هیچ‌گونه ضایعات التهابی قبلی در ناحیه‌ی صورت از جمله آکنه و لگاریس یا جراحی و هم‌چنین سابقه‌ی خانوادگی ضایعات مشابه را ذکر نمی‌کرد.

در معاینه‌ی سیستمیک بیمار یافته‌ی غیرطبیعی مشاهده نشد و یافته‌ی بالینی به نفع بیماری‌های زمینه‌ای مانند استئودیسستروفی آلبرایت (Albright's osteodystrophy) نیز وجود نداشت.

بزرگ‌ترین پاپول ناحیه‌ی صورت بیوپسی شد و در آسیب‌شناسی تراپکول‌های ظریف استخوانی در لابه‌لای



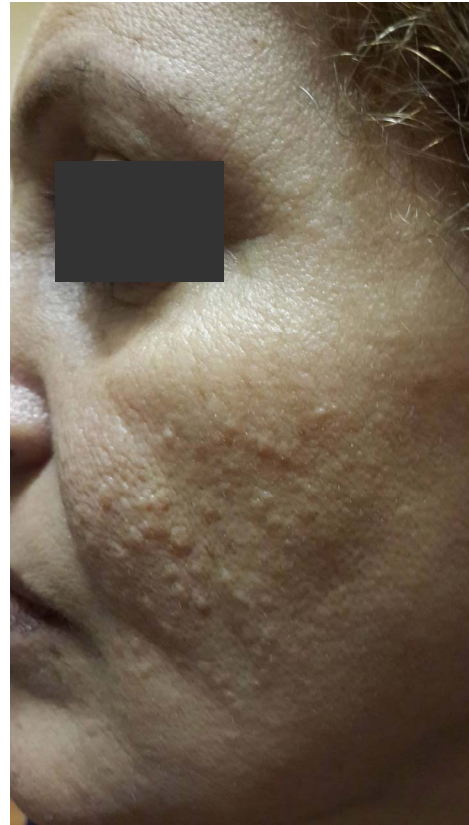شکل ۲: تراپکول‌های ظریف استخوانی در درم عمقی (رنگ آمیزی H&E، بزرگ‌نمایی ۴۰ برابر).

تئوری دوم که بیشتر مورد قبول می‌باشد به متاپلازی فیبروبلاست‌ها به استئوبلاست تکیه می‌کند.^۵ استئوماکوتیس ارزنی نوعی از بیماری می‌باشد که اغلب در خانم‌های جوان با سابقه آکنه مشاهده می‌شود ولی نوع اولیه (primary miliary osteoma) که بسیار نادر می‌باشد معمولاً در خانم‌های مسن بدون سابقه‌ی آکنه یا بیماری التهابی دیگر مشاهده می‌گردد.

درمان می‌تواند به صورت دارویی، جراحی یا ترکیبی از هر دو باشد. درمان‌های موضعی مثل رتینوئیک اسید با تأثیر بر لایه‌ی رتیکولار درم باعث نتایج خوبی می‌شود. etidronate disodium با مهار بازجذب کلسیم و تأثیر در متابولیسم استخوانی از روش‌های درمانی دارویی می‌باشد. سایر روش‌ها مانند الکتروکوتر، لیزر، درم ابریشن و برداشتن جراحی نیز در درمان استفاده می‌شوند.^۵ در این بیمار ضایعات کوچک‌تر تحت درمان با رادیوفرکشنی قرار گرفت و برای ضایعات بزرگتر برداشتن جراحی انجام شد که از نظر زیبایی نتایج بهتری داشت.

References

1. Mclaurin MA, Hansen R. Multiple papules on the elbows. Arch Dermatol 1997; 133: 777-80.
2. Wilhelmsen HR, Bereston ES. Treatment of osteoma cutis. Cutis 1984; 33: 481-83.
3. Bouraoui S, Mlika M, Kort R, et al. Miliary osteama cutis of the face. J Dermatol Case Rep 2011; 5: 77-81.



شکل ۱: پاپول‌هایی به رنگ پوست در ناحیه‌ی گونه در بیمار با استئوماکوتیس ارزنی.

استئوماکوتیس دو نوع اولیه و ثانویه دارد. نوع اولیه در ۱۵٪ بیماران مشاهده می‌شود، و مواردی از آن ممکن است در همراهی با اوستئودیسستروفی آلبرایت باشد و سایر موارد بدون همراهی خاصی است. نوع ثانویه به‌دنبال اسکرودرما، درماتومیوزیت، پیلوماتریکوما، کارسینوم سلول بازال، خال‌ها، سیرنگوما، کیست‌های اپیدرمال، اسکار و نیز التهابات پوستی گزارش شده است.^{۳،۴} پاتوژنز بیماری هنوز مشخص نیست ولی تئوری‌هایی در این زمینه مطرح است. تئوری اول به مهاجرت غیرمعمول اوستئوبلاست‌ها به پوست و در

4. Cottoni F, Orbo C, Quacci D, Tedde G. Primary osteoma Cutis. Am J Dermatopathol 1993; 15: 77-80.
5. Ayaviri NAM, Nahas FX, Barbosa MVJ, et al. Isolated primary osteoma cutis of the head. Canadian J Plast Surg 2006; 14: 33-6.
6. Baginski DJ, Arpey CJ. Management of multiple miliary osteoma cutis. Dermatol Surg 1999; 25: 233-5.

Osteoma cutis of face: A Case report

Narges Alizadeh, MD
Somaye Hoseinzadeh, MD

Department of Dermatology, Gilan
University of Medical Sciences, Rasht,
Iran.

Osteoma cutis is a rare benign disease characterized by the presence of osseous nodules in the dermal layer of the skin. The cause of osseous depositions is unknown still. It may be primary or secondary. Herein, we reported a 55-year-old woman that presented with multiple skin color papules on her face.

Keywords: osteoma cutis, osification, skin disease

Received: Apr 5, 2014 Accepted: Apr 20, 2014

Dermatology and Cosmetic 2013; 5 (1): 49-52

Corresponding Author:
Somaye Goseinzadeh, MD

Department of Dematology, Razi Hospital,
Sardar-e Jangal Ave., Rasht, Iran.
Email: narges.alizade7@gmail.com

Conflict of interest: None to declare