

## بیماری آندرسون - فابری: گزارش یک مورد

بیماری آندرسون - فابری که با نام فابری نیز شناخته می‌شود، یک اختلال آنزیمی وابسته به کروموزوم X مغلوب بوده که به دلیل کمبود آنزیم آلفا گالاکتوزیداز لیزوزومی ایجاد می‌شود. تجمع گلیکواسفنگولیپید در لیزوزوم سلول‌های اندوتلیال، اطراف عروقی و عضلات صاف سبب ایجاد علائم بیماری می‌گردد. وجود آنژیوکراتوم‌های متعدد از تظاهرات پوستی اصلی این بیماری است. درگیری چشم‌ها، حملات نوروپاتی دردناک، مشکلات قلبی - عروقی، عوارض عروق مغزی و نارسایی کلیه از دیگر علائم این بیماری هستند.

با توجه به نادر بودن بیماری فابری، یک مورد از این بیماری در مردی ۲۲ ساله که با ضایعات پوستی مشخصه و نوروپاتی دردناک در انتهای اندام‌ها مراجعه کرده بود گزارش می‌شود. این تشخیص با توجه به گزارش آسیب‌شناختی بیوپسی به عمل آمده از ضایعات پوستی این بیمار دال بر تشخیص آنژیوکراتوم، وجود علامت چشمی مشخصه *cornea verticillata* و ناشنوایی حسی - عصبی در بیمار مطرح شد.

**کلیدواژه‌ها:** بیماری فابری، آلفا گالاکتوزیداز، آنژیوکراتوم

دریافت مقاله: ۱۳۹۳/۰۹/۰۱ پذیرش مقاله: ۱۳۹۳/۰۹/۲۷

پوست و زیبایی؛ زمستان ۱۳۹۳، دوره ۵ (۴): ۲۰۸-۲۱۳

دکتر مهناز بنی‌هاشمی<sup>۱</sup>  
دکتر فخرالزمان پزشکی پور<sup>۱،۲</sup>  
دکتر سحر عزیزآهاری<sup>۱</sup>  
دکتر محمد توحیدی<sup>۱</sup>

۱. گروه پوست، دانشگاه علوم پزشکی مشهد، مشهد، ایران  
۲. مرکز تحقیقات سالک پوستی، دانشگاه علوم پزشکی مشهد، مشهد، ایران

نویسنده‌ی مسئول:

دکتر سحر عزیزآهاری

گروه پوست، دانشگاه علوم پزشکی مشهد، مشهد، ایران  
پست الکترونیک:

azizahari.sa@gmail.com

تعارض منافع: اعلام نشده است.

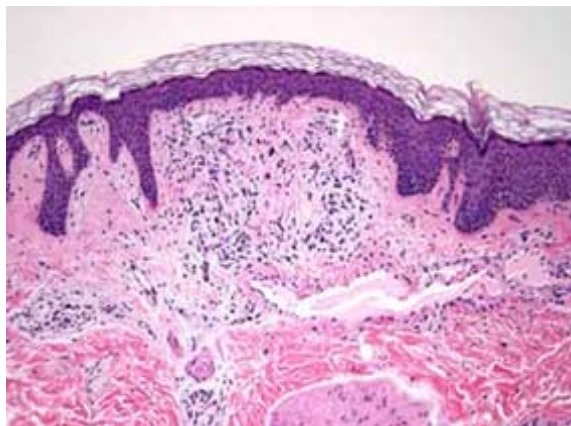
## مقدمه

گرچه در برخی موارد زنان حامل ژن معیوب علائم بالینی بیماری را نشان می‌دهند، بیشتر بدون علامت هستند. در مواردی ممکن است عوارض بیماری در زنان مشابه مردان باشد که یکی از آنها افزایش خطر سکته‌های مغزی است<sup>۱</sup>. ژن مسئول ایجاد بیماری روی قسمت میانی بازوی بلند کروموزوم X قرار دارد و جهش‌های متفاوتی باعث ایجاد بیماری می‌شوند<sup>۲</sup>.

## گزارش مورد

بیمار مرد ۲۰ ساله‌ای بود که جهت معاینات پزشکی پیش از سربازی در دی ماه سال ۱۳۸۵ به درمانگاه پوست بیمارستان قائم (عج) مشهد مراجعه کرد. بیمار از احساس گزگز و سوزش (paresthesia) در قسمت‌های انتهایی اندام‌ها شاکی بود. در شرح حال اخذشده، سابقه‌ی تب، تشنج و عفونت ادراری در گذشته مشخص شد. در معاینه‌ی جسمانی پاپول‌های

بیماری آندرسون - فابری (Anderson-Fabry disease) که با نام فابری نیز شناخته می‌شود، یک اختلال آنزیمی وابسته به کروموزوم X مغلوب بوده که به دلیل کمبود آنزیم آلفا گالاکتوزیداز لیزوزومی که منجر به تجمع گلیکواسفنگولیپید در لیزوزوم سلول‌های اندوتلیال، اطراف عروقی و عضلات صاف شده رخ می‌دهد. از عوارض جدی این بیماری می‌توان نوروپاتی دردناک، اختلال پیشرونده‌ی عملکرد کلیه، عوارض قلبی - عروقی، عروق مغزی و مرگ زود هنگام را نام برد. یافته‌های معاینه‌ی فیزیکی از قبیل وجود آنژیوکراتوم در پوست و غشاهای مخاطی و اختلال مشخصه در قرنیه (*cornea verticillata*) به تشخیص بیماری فابری کمک می‌کنند<sup>۱،۲</sup>. بیماری اغلب در مردان دیده شده و



شکل ۲: رگ‌های متسع پر خون در درم و هیپرکراتوز و آکانتوز در اپی‌درم (رنگ آمیزی H & E، بزرگ‌نمایی ۴۰ برابر)

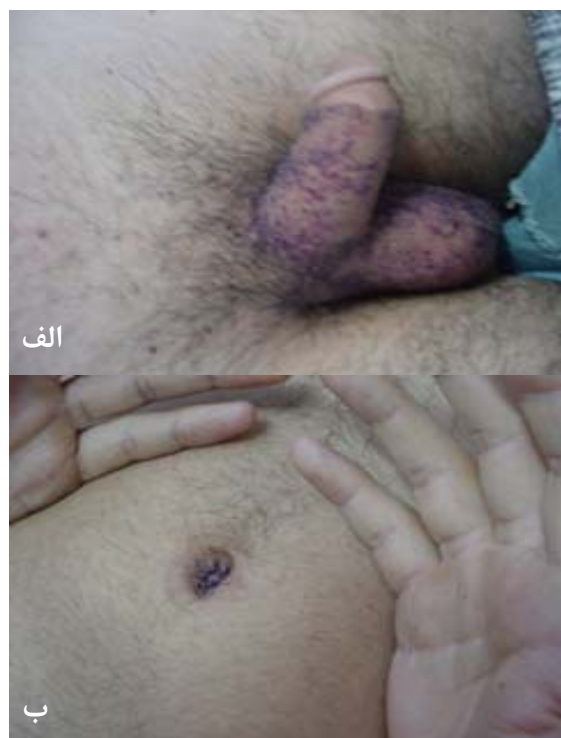### بحث

بیماری فابری یک بیماری ذخیره‌ای ناشی از اختلال آنزیمی است که منجر به تجمع گلیکواسفنگولیپید در سلول‌های بافت‌های مختلف و اختلال عملکرد اعضای مختلف بدن می‌شود. بروز این بیماری بین ۱ در ۱۲۰۰۰۰ تا ۱ در ۴۰۰۰۰ تولد زنده است.<sup>۴</sup>

### تظاهرات بالینی

معمولاً درگیری پوست با فاصله‌ی کوتاهی قبل از بلوغ ایجاد می‌شود. ضایعه‌ی اولیه یک ماکول یا پاپول تلانژکتاتیک قرمز تیره یا سیاه و حداکثر ۴ میلی‌متر بوده که در فشار دیاسکوپیک بدون تغییر باقی می‌ماند. در برخی موارد هیپرکراتوز مشخص نیست. ممکن است تعداد ضایعات پوستی بسیار کم بوده یا اصلاً وجود نداشته باشند. معمولاً ضایعات پوستی به‌صورت گروهی بوده و در موارد خفیف بیماری ممکن است نقاط تلانژکتاتیک تنها روی ران‌ها، اسکروتوم، اطراف ناف (periumbilical rosette) دیده شوند. در موارد شدید بیماری، ضایعات گسترده بوده و به‌خصوص اندام‌ها، پوست نواحی لگن و سرین، قسمت تحتانی تنه و شفت آلت تناسلی را درگیر می‌کنند. ارتباط بیماری

کوچک به‌رنگ قرمز تیره به‌خصوص روی پهلوها، ران‌ها، ناحیه‌ی تناسلی و اطراف ناف که از کودکی ایجاد شده بودند، مشاهده شد (شکل ۱). در معاینه‌ی چشم تلانژکتازی ملتحمه و *cornea verticillata* مشاهده شد. در شنوایی‌سنجی، اختلال در رفلکس آکوستیک وجود داشت. الکتروکاردیوگرام و آزمایشات ادراری به‌عمل آمده طبیعی بودند. به‌منظور بررسی بیشتر برای بیمار مشاوره‌های مختلفی ازجمله نورولوژی، قلب و اورولوژی درخواست شد که به‌دلیل اعزام وی به خدمت سربازی انجام نشدند. در بیوپسی انجام‌شده هیپرکراتوز، آکانتوز، پاپیلوماتوز و پرولیفراسیون‌های عروقی متسع با یک لایه پوشش آندوتلیال صاف در درم پاپیلر مشاهده شد (شکل ۲).



شکل ۱: ضایعات پوستی مشخصه‌ی بیماری فابری؛ الف) آنژیوکراتوم‌های متعدد روی اسکروتوم و آلت تناسلی، ب) آنژیوکراتوم‌های متعدد در اطراف ناف (periumbilical rosette)

مهمی برای مرگ زودرس این بیماران هستند.<sup>۵۶</sup> اختلال عملکرد کلیه مشکلی اساسی بوده و معمولاً بین سنین ۴۰ و ۵۰ سالگی پیشرفت به مرحله‌ی انتهایی نارسایی کلیه (end stage renal failure) که نیازمند درمان‌های جایگزین نظیر دیالیز و پیوند کلیه هستند، رخ می‌دهد. در مواردی ممکن است پیشرفت به مرحله‌ی انتهایی نارسایی کلیه، زودتر ایجاد شود. درگیری سیستم گوارش از جمله آشالازی شایع است. تب و لنفادنوپاتی عمومی نیز در بیماری فابری گزارش شده است. نشانگان کامل بیماری اساساً در مردان ایجاد شده و در زنان ممکن است علائم بیماری محدود به کدورت قرنیه، پیچ‌درپیچ‌بودن عروق شبکیه و در صورت درگیری کلیوی، یافته‌های غیرطبیعی در ادرار مشاهده شود. در مواردی بیماری شدید در زنان نظیر آن‌چه در مردان مشاهده می‌شود گزارش شده است.<sup>۵۶</sup>

به دلیل بیماری کلیوی یا عروق مغزی، متوسط طول عمر بیماران به حدود ۵۰ سال کاهش می‌یابد. در یک مطالعه، ضایعات مغزی تا ۲۳ سالگی آشکار نبودند اما تا ۵۵ سالگی در همه‌ی بیماران وجود داشتند. بیشترین موارد شروع پروتئینوری در دهه‌ی چهارم زندگی و بیشترین موارد شروع مرحله‌ی انتهایی نارسایی کلیه در دهه‌ی پنجم زندگی رخ می‌دهد. با این حال امکان بقای طولانی‌مدت بدون اختلال عملکرد کلیه امکان‌پذیر است.<sup>۵۶</sup>

#### آسیب‌شناسی

در میکروسکوپ نوری ضایعات پوستی آنژیوکراتوم کورپوریس دیفیوزوم، عروق متسع پر خون در درم فوقانی زیر یک اپی‌درم نازک با یا بدون هیپرکراتوز دیده می‌شود. تشخیص لیپید در پوست نیازمند استفاده از تکنیک‌های مخصوص ثابت‌کردن نسج و رنگ‌آمیزی لیپید است. وجود سلول‌های دارای واکوئل در دیواره‌ی مویرگ‌ها، شریانچه و وریدچه‌ها مشخصه‌ی بیماری و تشخیصی است. ماده‌ی گلیکولیپید با نور

با تلائزکتازی‌های اطراف دهان نشان داده شده است. در اغلب موارد، به دلیل کاهش تعریق پوست بیماران خشک بوده و در موارد شدید حتی عدم ترشح عرق (anhydrosis) گزارش است. دیستروپی بدون علامت و سطحی در قرنیه (cornea verticillata) یافته‌ی چشمی شایعی است و از اهمیت تشخیصی برخوردار است. البته این علامت می‌تواند به کراتوپاتی ناشی از برخی داروها شبیه باشد. این اختلال چشمی اغلب در زنان حامل ژن معیوب بیماری هم دیده می‌شود. اتساع و پیچ‌درپیچ‌بودن (tortuosity) عروق ملتحمه و شبکیه شایع بوده و ممکن است در کودکی تظاهر کنند. ممکن است ادم پلک فوقانی مشاهده شود.

اختلالات مختلف دهانی و craniofacial توضیح داده شده‌اند که می‌توان به افزایش بروز کیست یا کیست‌های کاذب در سینوس‌های ماگزیلاری و بیرون‌زدگی ماگزایلا اشاره کرد. حملات دردناک اپیزودیک عمدتاً در پوست انگشتان دست‌ها و پاها وجود دارد که معمولاً بین سنین ۵ و ۱۵ سالگی شروع می‌شوند. این نشانه در ۹۰٪ مردان و کمتر از ۱۰٪ زنان دیده می‌شود. ممکن است ازدست‌رفتن شنوایی حسی - عصبی در فرکانس‌های بالا وجود داشته باشد. اختلالات وازوموتور معمولاً دیرتر ایجاد شده که احتمالاً به علت درگیری سیستم عصبی خودکار می‌باشد. پوست دست‌ها ممکن است آبی یا رنگ‌پریده بوده و ممکن است حس گرگرفتن در نواحی انتهایی اندام‌ها وجود داشته باشد.<sup>۵۶</sup>

التهاب مفصلی خفیف در بند انتهایی انگشتان شایع است. بیشتر بیماران، پرفشاری خون شریانی دارند که معمولاً خفیف است. بیماران مستعد بیماری عروق کرونر و سایر اختلالات قلبی از جمله اختلال در سیستم هادی جریان الکتریکی (conduction) قلب، اختلالات دریچه‌ای و کاردیومیوپاتی هیپرتروفیک هستند. وریدهای واریسی و ادم ناشی از استاز شایع هستند. بیماری عروق مغزی و سکته‌ی مغزی علت

تشخیص کمک کند.

تشخیص‌های افتراقی عبارتند از پورپورا، angioma serpiginosom و سایر انواع آنژیوکراتوم شامل آنژیوکراتوم سیرکومسکریپتوم، آنژیوکراتوم فوردایس (Fordyce) و آنژیوکراتوم میبلی (Mibelli).

### درمان

درمان بیماری فابری اساساً علامتی است. لیزرتراپی ممکن است برای درمان ضایعات آنژیوکراتوم سودمند باشند. ممکن است حملات دردناک نوروپاتی به فنیوتوئین و کاربامازپین به‌تنهایی یا همراه با هم‌پاسخ دهند. استفاده‌ی زودهنگام از عوامل ضدپلاکتی نظیر آسپیرین در ممکن است ضایعات عروق مغزی آمبولیک و ترومبوتیک را که در اثر فعال‌شدن پلاکت به‌دنبال رسوب اسفنگولیپید در آندوتلیوم عروق ایجاد می‌شود کاهش دهد. در مرحله‌ی انتهایی بیماری از پیوند کلیه یا قلب استفاده شده اما سرامید دوباره تجمع در اعضای پیوندی تجمع می‌یابد.<sup>۹</sup>

درمان با آنزیم آلفا گالاکتوزیداز A انسانی نو ترکیب منجر به بهبود علائم بیماری، کاهش رسوب و بهبود عملکرد کلیه، قلب و عروق مغزی شده است و درمان‌های آینده متوجه ژن‌تراپی هستند<sup>۱۰-۱۳</sup>.

در یک مطالعه‌ی دوسویه کور، درمان طولانی‌مدت با آلفا گالاکتوزیداز A، عملکرد کلیه را در بیمارانی که درگیری اولیه‌ی کلیوی نداشتند حفظ کرد و منجر به پایین باقی‌ماندن سطوح پلاسمایی گلیکواسفنگولیپید (GL-3) و تداوم زدایش این ماده از سلول‌های اندوتلیال مویرگ‌ها و سلول‌های کلیه شد.<sup>۱۳</sup> هم‌چنین، در یک مطالعه‌ی چندمرکزی باز (open)، درمان با آلفا گالاکتوزیداز A جایگزین با دوز ۰/۲ میلی‌گرم به‌ازای هر کیلوگرم وزن بدن که در مدت ۴۰ دقیقه انفوزیون و هر ۲ هفته یک‌بار تا ۲۳ هفته تکرار گردید، بخصوص در پسرچه‌های مبتلا به بیماری فابری به‌خوبی تحمل شده، در کوتاه‌مدت درد بیمارانی را کاهش داده و منجر

پلاریزه در frozen section به‌صورت ماده‌ای با انکسار مضاعف در مدیا و انتیمای عروقی خونی کوچک‌تر پوست دیده می‌شود<sup>۵،۶</sup>.

تشخیص بیماری با استفاده از میکروسکوپ الکترونی آسان‌تر از میکروسکوپ نوری است. آنکلوزیون بادی‌های الکترون دنس با شکل داخلی لاملار که از نواحی الکترونی تیره (opaque) و روشن با تناوب ۴ تا ۶ نانومتر در سلول‌های اندوتلیال، سلول‌های عضلانی عروق خونی، سلول‌های اطراف عروق و اطراف اعصاب، عضلات راست‌کننده‌ی مو و ماکروفازهای درم دیده می‌شوند، نشان‌دهنده‌ی رسوب لیپید در لیزوزوم‌ها هستند. آنکلوزیون‌بادی‌ها در پوست بیمارانی بالغ حتی در غیاب علائم بالینی اتساع عروقی و هم‌چنین در پوست طبیعی یک نوزاد مبتلا به بیماری گزارش شده است. آنکلوزیون‌های سیتوپلاسمی مشخصه در غدد اکرین و در رشته‌های عصبی بدون میلین مربوط به این غدد در یک بیمار با هیپوهیدروز مشاهده شده است.<sup>۷</sup> مطالعات فراساختمانی (ultra structural) بیوپسی‌های کلیه، اجسام لامله‌ی هم‌مرکز (concentric) مشخصه در سیتوپلاسم تمامی انواع سلول‌های کلیه را نشان داده است.<sup>۸</sup>

### تشخیص و تشخیص افتراقی

ممکن است بیوپسی پوستی تشخیص بالینی را تأیید کند. در آزمایش ادرار ممکن است آلبومین، خون و لیپوفازهای مشخصه که به‌دنبال ارتشاح لیپید در عروق گلوبرولی دیده می‌شوند، وجود داشته باشند. وجود سلول‌های PAS مثبت با ظاهری شبیه توت (mulberry-like) در رسوب ادراری می‌تواند به تشخیص کمک کند. یافتن سطح کاهش‌یافته‌ی آلفا گالاکتوزیداز A در پلاسما، سلول‌های سفید خون و فیبروبلاست‌های پوستی کشت داده شده، تشخیص را مسجل می‌کند<sup>۷،۸</sup>. در موارد مشکوک بررسی قرنیه با slit-lamp و انجام بیوپسی کلیه نیز می‌توانند به

درمان با آلفا گالاکتوزیداز A، آزواسپرمی هم‌چنان وجود داشته و به همین دلیل به حفظ اسپرم با استفاده از سرما (sperm cryopreservation) توصیه شده است.<sup>۱۵</sup>

به بهبود کیفیت زندگی بیماران شد<sup>۱۴</sup>.  
در پژوهشی دیگر که روی آزواسپرمی، از عوارض احتمالی بیماری فابری انجام شد توصیه به بررسی اسپرم‌ها (sperm analysis) روتین در پیگیری بیماران جوان شد. براساس نتایج این مطالعه بعد از ۴ سال

## References

1. MacDermot KD, Holmes A, Miners AH. Anderson-Fabry disease: clinical manifestations and impact of disease in a cohort of 98 hemizygous males. *J Med Genet* 2001; 38:750-60.
2. Morgan SH, Crawford MA. Anderson-Fabry disease. *BMJ* 1988; 297: 872-3.
3. Whybra C, Kampmann CHR, Willers I, Davies J. Anderson-Fabry disease: clinical manifestations of disease in female heterozygotes. *J Inher Metab Dis* 2001; 24: 715-24.
4. Mehta A, Ricci R, Widmer U, et al. Fabry disease defined: baseline clinical manifestations of 366 patients in the Fabry outcome survey. *Eur J Clin Invest* 2004; 34: 236-42.
5. Burton BK. Enzyme deficiency disease. In: Bologna JL, Jorizzo JL, Rapini RP, et al (editors). *Dermatology*. 2<sup>nd</sup> Ed. Spain: Mosby Elsevier; 2008: 863-5.
6. Morris AAM, Breathnach SM. Lysosomal storage disease. In: Burns T, Breathnach S, Cox N, Griffiths C (eds). *Rook's textbook of dermatology*. 8th Ed. Oxford, Wiley-Blackwell; 2010:59.36-39.
7. Desnick RJ, Brady R, Barranger J, et al. Fabry disease, an under-recognized multisystemic disorder: Expert recommendations for diagnosis, management, and enzyme replacement therapy. *Ann Intern Med* 2003; 138:338-46.
8. Hoffmann B. Fabry disease: recent advances in pathology, diagnosis, treatment and monitoring. *Orphanet J Rare Dis* 2009; 4:21.
9. Lao LM, Kumakiri M, Mima H, et al. The ultrastructural characteristics of eccrine sweat glands in a Fabry disease patient with hypohydrosis. *J Dermatol Sci* 1998; 8:109-17.
10. Alroy J, Sabins SH, Kopp JB. Renal pathology in Fabry disease. *J Am Soc Nephrol* 2002; 13[suppl 2]: S134-8.
11. Vedder AC, Brounig F, Donker-Koopman WE, et al. Treatment of Fabry disease with different dosing regimens of agalsidase: effects on antibody formation and GL-3. *Mol Genet Metab* 2008; 94:319-25.
12. Siatskas C, Medin JA. Gene therapy for Fabry disease. *J Inher Metab Dis* 2001; 24 (suppl 2): S25-41.
13. Schiffmann R, Kopp JB, Austin AH 3<sup>rd</sup>, et al. Enzyme replacement therapy in Fabry disease: a randomized controlled trial. *JAMA* 2001; 285: 2743-9.
14. Eng CM, Guffon N, Wilcox WR, et al. Safety and efficacy of recombinant human alpha-galactosidase A-replacement therapy in Fabry's disease. *N Engl J Med* 2011; 345: 9-16.
15. Papaxanthos-Roche A, Deminière C, Bauduer F, et al. Azoospermia as a new feature of Fabry disease. *Fertil Steril* 2007; 88: 212-18.

## Anderson-Fabry disease: A case report

Mahnaz Banihashemi, MD<sup>1,2</sup>  
Fakhrozzaman Pezeshkpoor, MD<sup>1,2</sup>  
Sahar Azizahari, MD<sup>1</sup>  
Mohammad Tohidi, MD<sup>1</sup>

1. Department of Dermatology, Mashhad University of Medical Sciences, Mashhad, Iran.
2. Cutaneous Leishmaniasis Research Center, Mashhad University of Medical Sciences, Mashhad, Iran.

Anderson-Fabry which is also known as Fabry disease is an X-linked recessive enzyme deficiency disorder. Its clinical manifestations are caused by storage of sphingolipids in the lysosomes of the endothelial, perithelial, and smooth muscle cells, which is due to alpha galactosidase A enzyme deficiency. Its hallmark dermatological manifestation is diffuse angiokeratomas known as angiokeratoma corporis diffusum. Peripheral painful neuropathy, eye involvement, cardiovascular problems, cerebrovascular complications, and renal failure are other manifestations of Fabry disease.

Herein, we report a 22-year-old man who had been referred to a dermatology clinic for evaluation of his skin lesions. The patient had diffuse angiokeratomas, which were characteristic for Fabry disease as well as painful acral neuropathy. Histopathologic examination of one of his skin lesions was reported as angiokeratoma. Since cornea verticillata was observed in his eyes and he also suffered from sensory-neural hearing loss, he was diagnosed as a case of Fabry disease.

**Keywords:** Fabry disease, alpha galactosidase, angiokeratoma

Received: Nov 22, 2014

Accepted: Dec 18, 2014

Dermatology and Cosmetic 2014; 5 (4): 208-213

**Corresponding Author:**

Sahar Azizahari, MD

Department of Dermatology, Ghaem Hospital, Mashhad, Iran  
Email: azizahari.sa@gmail.com

**Conflict of interest:** None to declare