

لیشمانیوز منتشر پوستی در یک بیمار مبتلا به عفونت با ویروس نقص ایمنی اکتسابی (ایدز): گزارش موردی

لیشمانیوز عفونت انگلی داخل سلولی است که سومین عفونت فرصت طلب در بیماران مبتلا به ایدز در سراسر جهان است. در این مقاله به معرفی خانم ۳۰ ساله‌ای می‌پردازیم که مورد شناخته شده‌ای از بیماری ایدز می‌باشد و به دنبال ایجاد ضایعات پوستی متعدد به شکل پاپول و ندول در ناحیه‌ی صورت، بازو و شانه، تشخیص لیشمانیوز منتشر برای بیمار مطرح گردید. در بررسی با PCR نوع انگل، *لیشمانیا تروپیکا* گزارش شد. بیمار تحت درمان با آمفوتریسین B تزریقی و پارومایسین نیوزومال موضعی به مدت ۳ هفته قرار گرفت که به ضایعات بدون اسکار بهبود یافتند.

بیمار چند ماه بعد به دلیل قطع خودسرانه‌ی داروهای ضد ایدز با عود ضایعات مراجعه کرد که نهایتاً به دلیل سپسیس و آمبولی ریه فوت شد.

کلیدواژه‌ها: لیشمانیوز، منتشر، ایدز

دریافت مقاله: ۱۳۹۴/۰۸/۳۰ پذیرش مقاله: ۱۳۹۴/۰۹/۲۳

پوست و زیبایی؛ زمستان ۱۳۹۴، دوره‌ی ۶ (۴): ۲۳۶-۲۴۱

دکتر رضوان امیری^{۱،۲}

دکتر مریم خلیلی^{۱،۲}

دکتر علیرضا فکری^{۱،۲}

دکتر مهرداد فرخ‌نیا^۳

دکتر مهین افلاطونیان^{۱،۲}

۱. گروه پوست، دانشگاه علوم پزشکی

کرمان، کرمان، ایران

۲. مرکز تحقیقات آسیب‌شناسی و

سلول‌های بنیادی، دانشگاه علوم پزشکی

کرمان، کرمان، ایران

۳. گروه عفونی، دانشگاه علوم پزشکی

کرمان، کرمان، ایران

نویسنده‌ی مسئول:

دکتر مهین افلاطونیان

کرمان، دانشگاه علوم پزشکی کرمان،

مرکز تحقیقات آسیب‌شناسی و سلول‌های

بنیادی.

پست الکترونیک:

maaflatoonian@gmail.com

تعارض منافع: اعلام نشده است.

مقاومت به درمان و عود ضایعات گزارش شده است.^۴ یکی از انواع تظاهرات سالک در بیماران مبتلا به نقص سیستم ایمنی، نوع منتشر یا diffuse بیماری است که در مطالعات بسیاری معادل نوع گسترش یافته (disseminated) معرفی شده است.^{۵-۷} در اینجا ما به معرفی بیماری مبتلا به ایدز با عفونت هم‌زمان سالک نوع منتشر و تفاوت بالینی آن با نوع disseminated می‌پردازیم.

معرفی بیمار

بیمار خانم ۳۰ ساله، متأهل و ساکن بم بوده که منطقه‌ای اندمیک برای لیشمانیوز در جنوب شرق ایران است.

مقدمه

لیشمانیوزها گروهی از بیماری‌ها هستند که توسط انگل تک‌یاخته‌ی داخل سلولی ایجاد می‌شود. این بیماری به انواع پوستی، پوستی - مخاطی و احشایی تقسیم‌بندی می‌شود.^{۱،۲} تظاهرات بالینی بیماری با توجه به نوع انگل و وضعیت سیستم ایمنی میزبان متغیر می‌باشد.^۳ اشکال پوستی مشخصه‌ی بیماری به دو نوع شهری یا آنتروپونوتیک (anthroponotic cutaneous leishmaniasis) و روستایی (zoonotic cutaneous leishmaniasis) تقسیم‌بندی می‌شود اما در افراد با ضعف در سیستم ایمنی، تظاهرات غیرمعمول بالینی، گستردگی بیماری،

هپاتواسپلنومگالی، تب و علائم لیشمانیوز احشایی نداشت.

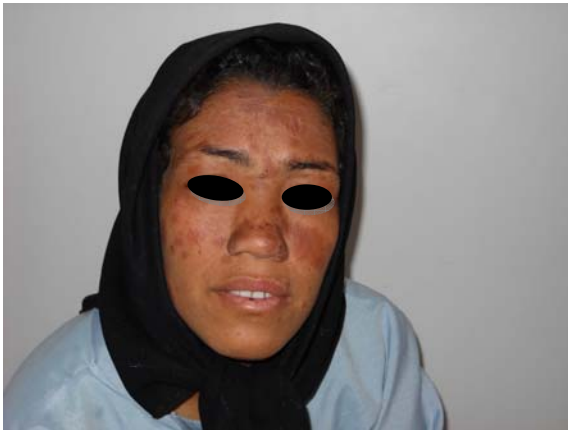نتیجه‌ی بررسی‌های آزمایشگاهی به‌عمل‌آمده به این شرح بود: تعداد سلول‌های سفید خون (white blood cell count [WBD])، برابر ۳۶۰۰ در میکرولیتر مکعب که ۵۵٪ آن‌ها را نوتروفیل، ۴۳٪ را لنفوسیت و ۲٪ آن‌ها را سایر سلول‌های سفید تشکیل می‌دادند. تعداد CD4 بیمار برابر ۲۴ گزارش شد. هموگلوبین برابر ۶/۵ گرم در دسی‌لیتر، (mean corpuscular volume [MCV]) برابر ۲۳/۸ فمتولیترا در سلول، (mean corpuscular hemoglobin [MCH]) ۹۰/۸ پیکوگرم در سلول، نیتروژن اوره‌ی خون (BUN) برابر ۲۳ میلی‌گرم در دسی‌لیتر، کراتینین برابر ۱ میلی‌گرم در دسی‌لیتر، آسپاراتات ترانس آمیناز ۸۰ واحد در لیتر، آلانین ترانس آمیناز ۳۵ واحد در لیتر، سدیمان سلول‌های قرمز برابر ۸۹ میلیمتر در ساعت و پروتئین واکنشی C (C reactive protein [CRP]) +۳ بود.

بررسی‌ها از نظر عفونت‌های هپاتیت B و C منفی بود. رادیوگرافی به‌عمل‌آمده از قفسه‌سینه و سی‌تی‌اسکن شکم و لگن طبیعی و آزمون داخل جلدی توبرکولین (PPD) منفی گزارش شد.

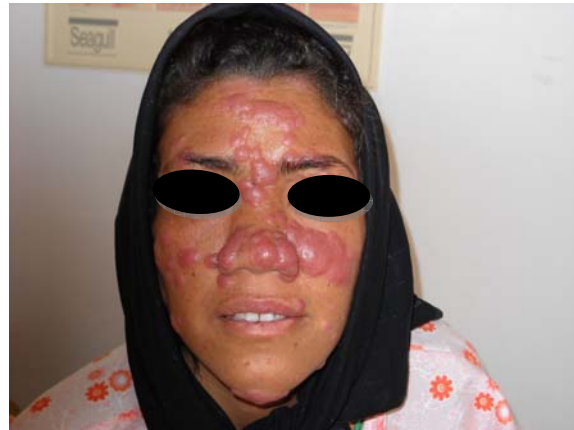به علت متعدد بودن ضایعات، نقص سیستم ایمنی و احتمال پاسخ‌ندادن ضایعات به درمان با گلوکانتیم داخل عضلانی، بیمار تحت درمان با آمفوتریسین B با دوز ۵۰ میلی‌گرم روزانه به مدت سه هفته و پارومایسین نیوزومال موضعی قرار گرفت. در نهایت ضایعات پوستی بیمار بدون برجا گذاشتن اسکار بهبود یافت (تصویر ۳). چند ماه بعد به‌دنبال قطع خودسرانه‌ی داروی‌های ضد ایدز، به دلیل عود مجدد ضایعات پاپولو ندولر در ناحیه‌ی صورت، بینی و گونه‌ها مراجعه کرد و مجدداً تحت درمان با آمفوتریسین B قرار گرفت ولی به‌علت CD4 پایین (CD4=۱۵۳)، سپسیس و آمبولی ریه فوت کرد.

اولین مراجعه‌ی بیمار حدود ۴ سال پیش با ضایعه‌ای به شکل پلاک زخمی در ناحیه‌ی مچ دست چپ بود که پس از تهیه‌ی اسمیر مستقیم و رنگ‌آمیزی Giemsa، تشخیص سالک تأیید شد و تحت درمان با گلوکانتیم داخل عضلانی با دوز ۲۰ میلی‌گرم به‌ازای هر کیلوگرم وزن بدن در روز و کرایوتراپی به مدت ۳ هفته قرار گرفت و در نهایت ضایعه‌ی بیمار با برجا گذاشتن اسکاری آتروفیک بهبود یافت. یک سال بعد از آن، بیمار با شکایت از ایجاد ضایعات پاپولر نافدار در ناحیه‌ی تناسلی و کشاله‌ی ران مراجعه کرد که با تشخیص مولوسکوم کونتاژیوزوم و به‌علت عفونت ثانویه و ایجاد فیستول در ناحیه‌ی کشاله‌ی ران و پس از تهیه‌ی اسمیر و کشت از ترشحات تحت درمان با کلیندامایسین ۶۰۰ میلی‌گرم و سفازولین ۲ گرم ۳ بار در روز قرار گرفت. به دلیل شکایت از کاهش وزن قابل توجه، بی‌اشتهایی و ضایعات آتیپیک مولوسکوم بررسی از نظر عفونت با ویروس نقص ایمنی انسانی (Human Immunodeficiency Virus [HIV]) انجام شد که HIV با مثبت شدن نتیجه‌ی آزمایش‌های ELISA و Western Blot تأیید شد و با توجه به پایین بودن سلول‌های CD4، بیمار تحت درمان سه دارویی با زیدوودین، لامی‌وودین و افویرنز قرار گرفت. در بررسی‌های به‌عمل‌آمده مشخص شد همسر و فرزند بیمار HIV منفی بودند.

بیمار سابقه‌ی تزریق خون و اعتیاد به مواد مخدر را ذکر نمی‌کرد و در شرح‌حال تنها سابقه‌ی اختلال تیروئید را در ۱۴ سالگی ذکر می‌کرد. یک سال پس از آن، ضایعات پاپولوندولر مرتشح (infiltrated) و بدون درد و خارش با اندازه‌ی متوسط یک سانتی‌متر مربع با قوام گوشتی و به رنگ پوست در ناحیه‌ی صورت، بازو و شانه ایجاد شد (تصویر ۱) که در بیوپسی از ضایعات لیشمانیوز پوستی گزارش شد (تصویر ۲). در معاینه، ضایعات زخمی نبوده و درگیری مخاط بینی و دهان وجود نداشت. در ضمن بیمار لنفادنوپاتی،



شکل ۳: بهبود ضایعات پوستی پس از درمان با آمفوتریسین تزریقی.



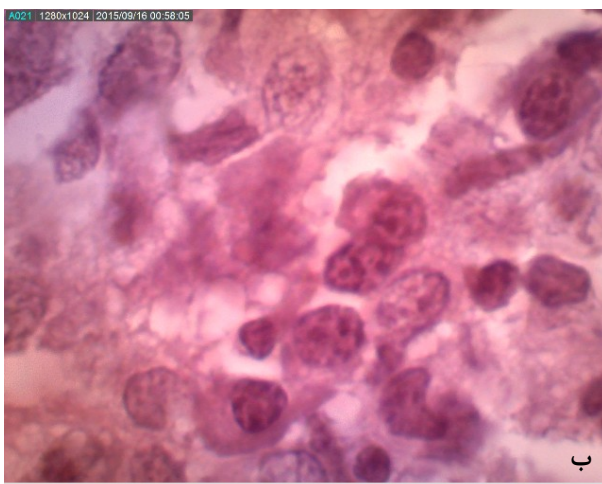
شکل ۱: ضایعات پاپولودولر انفیلتره و بدون درد و خارش سالک منتشر در ناحیه‌ی صورت بیمار مبتلا به ایدز.

نقص ایمنی سلولی مشاهده می‌شود نوع منتشر است که در ابتدا در سال ۱۹۴۸ در ونزوئلا توصیف شد و مشخصه‌ی آن تعداد بسیار زیاد ضایعات پلاک، پاپول و ندول با قوام گوشتی است که در ابتدا به صورت محدود در یک ناحیه‌ی بدن بخصوص در ناحیه‌ی صورت ایجاد می‌شود، سپس منتشر شده و کل سطح بدن را درگیر کند اما ارگان‌های داخلی درگیر نمی‌شوند^{۱،۲}. از مشخصات این نوع سالک این است که ضایعات زخمی نمی‌شوند و معمولاً با درگیری مخاط همراهی ندارند. پاسخ تست لیشمانین در این بیماران منفی است و عود مکرر ضایعات به دنبال درمان گزارش شده است.

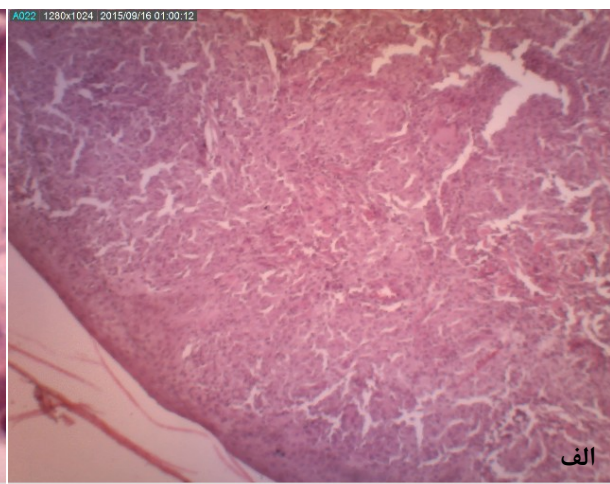
بحث

سالک پوستی دارای انواع محدود (localized)، منتشر (diffuse)، منتشر (disseminated)، لوپوئید و اسپوروتریکوئید می‌باشد. در بیماران با نقص ایمنی سلولی مانند HIV/AIDS به علت کاهش در پاسخ Th1، افزایش نسبی در پاسخ Th2 و عدم حساسیت سیستم ایمنی نسبت به انگل (آنرژى) این بیماری با انواع غیرمعمول بالینی، مقاومت به درمان و ضایعات متعدد تظاهر می‌کند^{۵،۸}.

یکی از انواع بالینی نادر سالک که در بیماران با



ب



الف

شکل ۲: گرانولوم متشکل از هیستوسیت‌ها همراه با اجسام لیشمن (رنگ آمیزی هماتوکسیلین، اتوزین) الف: بزرگ‌نمایی ۱۰۰ برابر و ب: بزرگ‌نمایی ۱۰۰۰ برابر

مقدار زیادی سایتوکاین‌های IL-4، IL-5 و IL-10 تولید می‌کنند. هم‌چنین، درصد بالایی از سلول‌های T این بیماران از نوع Naive هستند که نسبت به انگل لیشمانیا واکنشی نشان نمی‌دهند. تولید آنتی‌بادی علیه لیشمانیا در این بیماران بالا است و ایزوتایپ غالب معمولاً از نوع IgG4 می‌باشد که سبب فعال شدن کمپلمان نمی‌شود و نقش حفاظتی علیه عفونت انگلی ندارد^{۱۲}.

برخلاف آن در لیشمانیوز جلدی (سالک) گسترش‌یافته (disseminated) ضایعات پوستی به‌صورت پاپول، پلاک و ندول‌های زخمی‌شونده در سراسر بدن با ایجاد اسکار و بد شکلی دائمی به همراه درگیری ارگان‌های داخلی بدن و پاسخ بسیار ضعیف به درمان ایجاد می‌شود^{۱۳}.

تاکنون چند مورد از این شکل سالک بخصوص در بیماران مبتلا به HIV/AIDS مشاهده شده که در دنیای جدید عاملاً آن *L. amazonensis*، *L. mexicana*، *L. braziliensis* و در دنیای قدیم عامل آن *L. تروپیکا*، *L. ماژور* و *L. تیوپیکا* می‌باشد^{۱۱،۱۰،۷}.

در این بیماران، در نمونه‌برداری و اسمیر از ضایعات، تعداد زیاد انگل در داخل و خارج ماکروفاژها قابل مشاهده است. در بررسی‌های انجام‌شده در این بیماران، اپی‌درم دارای تعداد کم سلول لانگرهانس CD1a و CD83 است. هم‌چنین نقص در پاسخ کراتینوسیت در بیگان HLA-DR و intracellular adhesion molecular-1 وجود دارد. لنفوسیت‌های این بیماران به‌طور غالب Th2 هستند که

References

1. Mehta V, Balachandran C, Rao R, et al. Diffuse cutaneous leishmaniasis in HIV. *Dermatol Online J* 2009; 15: 9.
2. Chaudhary RG, Bilimoria FE, Katare SK. Diffuse cutaneous leishmaniasis: co-infection with human immunodeficiency virus (HIV). *Indian J Dermatol Venereol Leprol* 2008; 74:641-3.
3. Mahesh KU, Yelikar BR, Potekar RM, et al. Diffuse cutaneous leishmaniasis in an HIV sero-positive patient-A diagnostic dilemma. *Interdiscipl Histopathol J* 2012; 1: 45-7.
4. Couppie P, Clyti E, Sobesky M, et al. Comparative study of cutaneous leishmaniasis in human immunodeficiency virus (HIV) - infected patients and non-HIV-infected patients in French Guiana. *Br J Dermatol* 2004; 151: 1165-71.
5. Khan IU, Mohsin K, Ahmed SA. Atypical disseminated cutaneous leishmaniasis in a patient with HIV infection. *J Pakistan Assoc Dermatologists* 2007; 17: 263-7.
6. Hajjarian H, Mohebbali M, Akhavan AA, et al. Unusual presentation of disseminated cutaneous leishmaniasis due to leishmania major: case reports of four Iranian patients. *Asian Pacific Journal of Tropical Medicine* 2013; 333-6.
7. Yusuf S, Uloko A, Adamu H, et al. Disseminated cutaneous leishmaniasis in HIV positive patient-a case report. *Nig J Med* 2010; 112-24.
8. Soni P, Prasad N, Khandelwal K, et al. Unresponsive cutaneous leishmaniasis and HIV co-infection: report of three cases. *Indian J Dermatol Venereol Leprol* 2011; 77.
9. Zerpa O, Ulrich M, Blanco B, et al. Diffuse cutaneous leishmaniasis responds to miltefosine but then relapse. *Br J Dermatol* 2007; 1325-35.
10. Niamba P, Gombri-Lompo O, Traore A et al. Diffuse cutaneous leishmaniasis in an HIV positive patient in western Africa. *Australas J Dermatol* 2007; 48: 32-4.

11. Vandana M, Balachandran C, Raghavendra R, et al. Diffuse cutaneous leishmaniasis in HIV. *Dermatol Online J* 15: 9.
12. Ulrich M, Rodriguenz V, Centeno M, et al. Differing antibody IgG isotypes in the polar forms of leprosy and cutaneous leishmaniasis characterized by antigen-specific T cell anergy. *ClinExp Immunol* 1995; 100: 54-8.
13. Jafari S, Hajiabdolbaghi M, Mohebbi M, et al. Disseminated leishmaniasis caused by leishmania tropica in HIV-positive patients in the Islamic Republic of Iran. *Eastern Med Health J* 2010; 16: 340-3.

Diffuse cutaneous leishmaniasis in a patient with human immunodeficiency virus infection (HIV/AIDS): A case report

Rezvan Amiri, MD^{1,2}
Maryam Khalili, MD^{1,2}
Alireza Fekri, MD^{1,2}
Mehrdad Farokhnia, MD³
Mahin Aflatoonian, MD^{1,2}

1. Department of Dermatology, Kerman University of Medical Sciences, Iran
2. Pathology and Stem Cell Research Center, Kerman University of Medical Sciences, Kerman, Iran
3. Department of Infectious Diseases, Department of Internal Medicine, Kerman University of Medical Sciences, Iran

Leishmaniasis is a group of diseases which is caused by an intracellular protozoal infection. It is the third most common opportunistic infectious disease in HIV positive patients worldwide. In this article, we present a 30-year-old women who was a known case of HIV/AIDS infection and developed multiple papules and nodules as on her face, arm and shoulder with diagnoses of diffuse cutaneous leishmaniasis. PCR was performed for determination of parasites species and *Leishmania tropica* was identified as the causative agent. The patient was treated with parenteral amphotericine B and topical neosomal paromomycin for 3 weeks and all lesions healed without scaring.

She discontinued her anti-retroviral therapy a few months later and the lesions recurred. Finally, she died due to sepsis and pulmonary emboli.

Keywords: cutaneous leishmaniasis, diffuse, HIV/AIDS

Received: Nov 21, 2015 Accepted: Dec 14, 2015

Dermatology and Cosmetic 2015; 6 (4): 236-241

Corresponding Author:
Mahin Aflatoonian, MD

Department of Dermatology, Afzalipour
Hospital, Kerman University of Medical
Sciences, Iran
Email: maaflatoonian@gmail.com

Conflict of interest: None to declare