

درمان اسکار هیپرتروفیک با تزریق داخل ضایعه‌ای توکسین بوتولینوم نوع A: کارآزمایی بالینی تصادفی دارای گروه شاهد و دوسوکور

دکتر احمدرضا طاهری^۱
دکتر قاسم‌علی خراسانی^۱
دکتر سیامک فرقانی^۲
دکتر افشین فتحی^۱

۱. دانشکده‌ی پزشکی، دانشگاه علوم پزشکی تهران، تهران، ایران
۲. دانشکده‌ی پزشکی، دانشگاه علوم پزشکی ایران، تهران، ایران

زمینه و هدف: اسکار هیپرتروفیک ضایعه‌ای است که بر اثر ترمیم بیش از حد زخم ایجاد می‌شود و برای بیماران مبتلا، عوارض زیبایی و گاه عملکردی به‌جا گذاشته و موجب مشکلات جسمی، روحی و تغییر کیفیت زندگی آنان می‌شود. امروزه روش‌های گوناگونی از جمله جراحی برای درمان این ضایعات به‌کار می‌رود اما به‌دلیل عود مکرر، مشکلات بیمار پابرجا می‌ماند. در این مطالعه اثر تزریق توکسین بوتولینوم نوع A در درمان اسکار هیپرتروفیک بررسی شد.

روش اجرا: بیست و یک بیمار مبتلا به اسکار هیپرتروفیک در این کارآزمایی بالینی دوسوکور در سال‌های ۱۳۹۳ و ۱۳۹۴ مورد بررسی قرار گرفتند. در هر بیمار یک قسمت از ضایعه به‌صورت تصادفی به‌عنوان ناحیه‌ی مداخله و قسمت دیگر ضایعه به‌عنوان شاهد انتخاب شد. در گروه اول (مداخله)، توکسین بوتولینوم نوع A (Dysport) ساخت کشور انگلستان، شرکت سازنده Ipsen، شرکت واردکننده داریان دارو) با غلظت ۲۰۰ واحد در میلی‌لیتر و با دوز ۸ واحد به‌ازای هر سانتی‌متر مکعب ضایعه و در گروه دوم (شاهد)، با همان حجم نرمال‌سالین در فواصل یک ماهه تا سه بار تزریق شد. بیماران ۹ ماه پس از آخرین تزریق طبق معیارهای ونکوور (Vancouver) بررسی و داده‌های گردآوری‌شده تحلیل شدند. در این مطالعه، $P < 0.05$ معنی‌دار در نظر گرفته شد.

یافته‌ها: ۲۱ بیمار با میانگین سنی ۲۷/۲ سال مطالعه را به پایان رساندند. میانگین شاخص رنگ (pigmentation) در گروه مورد ۰/۷۳ کاهش داشت ($P < 0.01$) درحالی‌که کاهش آن در گروه شاهد معنی‌دار نبود ($P = 0.24$). میانگین وضعیت عروقی (vascularity) گروه مورد ۰/۹ ($P < 0.01$) و در گروه شاهد ۰/۱۵ بود ($P = 0.15$). قوام ضایعه در گروه مداخله ۰/۹۸ ($P < 0.01$) و در گروه شاهد ۰/۲۳ به‌دست آمد ($P = 0.19$). میانگین تغییرات اندازه یا ارتفاع ضایعه در گروه اول و دوم معنی‌دار نبود ($P = 0.32$).

نتیجه‌گیری: تزریق توکسین بوتولینوم نوع A در اسکار هیپرتروفیک، نه به‌عنوان یک روش مستقل بلکه در کنار روش‌های دیگر درمانی مانند جراحی، می‌تواند در کنترل و بهبود علائم ناشی از اسکار مفید باشد.

کلیدواژه‌ها: توکسین بوتولینوم نوع A، اسکار هیپرتروفیک، تزریق داخل ضایعه

دریافت مقاله: ۱۳۹۴/۱۱/۲۰ پذیرش مقاله: ۱۳۹۵/۰۲/۱۰

پوست و زیبایی؛ بهار ۱۳۹۵، دوره‌ی ۷ (۱): ۱۶-۱۰

نویسنده‌ی مسئول:

دکتر احمدرضا طاهری

تهران، انتهای بلوار کشاورز، مجتمع بیمارستانی امام خمینی^(ه)، بخش جراحی پلاستیک

پست الکترونیک:

taheriah@sina.tums.ac.ir

تعارض منافع: اعلام نشده است.

مقدمه

احساس سوزش ایجاد کنند. اسکار هیپرتروفیک اندازه‌ای کمتر از ۱ سانتی‌متر دارد درحالی‌که ضایعات بزرگ‌تر را که معمولاً از لبه‌ی زخم خارج می‌شوند، کلویید می‌گویند. این ضایعات در افراد با پوست تیره و در نژادهای آفریقایی و آسیایی تا پانزده برابر شایع‌ترند

اسکار هیپرتروفیک نتیجه‌ی افزایش فعالیت فیبروبلاست‌ها در بهبود زخم‌های پوستی است. ممکن است ضایعات دردناک یا خارش‌دار بوده و ممکن است

روش اجرا

این مطالعه‌ی آینده‌نگر یک کارآزمایی تصادفی‌شده‌ی دارای گروه شاهد بود که روی ۲۱ بیمار مبتلا به اسکار هیپرتروفیک از مراجعان به درمانگاه جراحی پلاستیک بیمارستان ولیعصر (عج‌الله‌تعالی فرجه‌الشریف) در مجتمع بیمارستانی امام خمینی (ره) طی سال‌های ۱۳۹۳ و ۱۳۹۴ انجام شد. در هر بیمار، ضایعه به صورت تصادفی به دو قسمت تقسیم شد. تصادفی‌سازی براساس بلوک‌بندی اعداد چهارتایی که توسط نرم‌افزار اکسل (MS Office Excel, Microsoft Corp., USA) بسته شده است، انجام گردید در یک قسمت (گروه اول)، تزریق توکسین بوتولینیوم نوع A (دیسپورت ساخت کشور انگلستان، شرکت سازنده Ipsen، شرکت واردکننده داریان دارو) با غلظت ۲۰۰ واحد در میلی‌لیتر با دوز ۸ واحد در سانتی‌متر مکعب ضایعه و در قسمت دیگر ضایعه (گروه دوم)، تزریق نرمال‌سالین با همان حجم انجام گرفت. محلول تزریقی (نرمال‌سالین یا توکسین بوتولینیوم نوع A) در سرنگ‌های مشابه توسط استاد راهنما آماده می‌شد. به هر سرنگ و قسمت از ضایعه کدی داده می‌شد که فقط استاد راهنما از آن اطلاع داشت و پژوهشگر و بیمار از محتوای سرنگ‌ها اطلاعی نداشتند. تزریق به فواصل یک ماهه و تا سه بار تکرار شد. بیماران ۹ ماه پس از آخرین تزریق توسط سه نفر جراح پلاستیک که از نوع ماده‌ی تزریقی خبر نداشتند، براساس معیارهای ونکوور مورد ارزیابی قرار گرفتند. در معیارهای ونکوور به رنگ ضایعه صفر تا ۲، وضعیت عروقی از صفر تا ۳، اندازه از صفر تا ۳ و به قوام ضایعه از صفر تا ۵ امتیاز می‌دهد. صفر، حالت طبیعی و عدد بیشتر فاصله‌ی بیشتر از حالت طبیعی را نشان می‌دهد.^۴

متغیرهای مورد بررسی در این مطالعه شامل سن و جنس بیمار، محل اسکار، زمان به‌وجود آمدن آن و چهار معیار ونکوور بود. معیارهای ورود به مطالعه شامل

و از لحاظ ژنتیکی طرح اتوزومی غالب با نفوذ نا کامل دارند.^۱ به لحاظ بافت‌شناسی، ضخامت اپی‌درم افزایش می‌یابد. رسوب کلاژن و گلیکوپروتئین‌ها بیشتر می‌شود و فیبرهای کلاژن بزرگتر و ضخیم‌تر از حالت طبیعی و به موازات اپی‌تلیوم قرار می‌گیرند.^۲ معمولاً تکثیر فیبروبلاست‌ها طبیعی است اما توانایی تولید کلاژن آن‌ها بیست برابر فیبروبلاست‌های طبیعی می‌باشد. این سلول‌ها به غلظت‌های کمتر ماده‌ی تغییردهنده رشد از نوع بتا (TGF- β)، واکنش نشان می‌دهند.^۱ این ضایعات، ظاهر ناخوشایندی داشته و موجب نگرانی بیماران مبتلا می‌شوند لذا اهداف درمانی شامل برطرف کردن علائم، برگرداندن عملکرد به ناحیه‌ی گرفتار و جلوگیری از عود است. از آنجا که هنوز مکانیسم‌های زمینه‌ای به‌وجود آورنده‌ی اسکار هیپرتروفیک کاملاً شناخته نشده‌اند، بسیاری از اقدامات درمانی هم با موفقیت بالایی همراه نیستند.

درمان‌های به‌کاررفته شامل جراحی، تزریق کورتیکواستروئید داخل ضایعه، رتینوئید موضعی، تزریق اینترفرون‌ها و داروهای کموتراپی مانند ۵ - فلئورواوراسیل در ضایعه، به‌تنهایی یا همراه با کورتیکواستروئید و تزریق بلنومایسین است.^۱

در سال‌های اخیر توکسین بوتولینیوم نوع A در درمان ضایعات اسکار هیپرتروفیک به‌کار رفته است و نتایج این مطالعات، حاکی از تأثیر نسبی و محدود آن در برطرف کردن علائم و جلوگیری از عود ضایعات بوده است. با توجه به محدود بودن مطالعات موجود، این مطالعه آثار توکسین بوتولینیوم نوع A را در درمان یا بهبود علائم اسکار هیپرتروفیک براساس معیارهای ونکوور (Vancouver) بررسی کرده است. معیارهای ونکوور چهار ویژگی اسکار هیپرتروفیک شامل رنگ ضایعه (pigmentation)، وضعیت عروقی (vascularity)، اندازه و قوام ضایعه (pliability) را درجه‌بندی می‌کند.^۴

بیماران دچار اسکار هیپرتروفیک، سن بیشتر از ۱۲ سال، بیماران دارای رضایت به شرکت در مطالعه با آگاهی از شرایط و عوارض آن و معیارهای واردنشدن به مطالعه نیز شامل عدم رضایت بیمار به انجام مداخله‌ی پژوهشی، حساسیت به توکسین بوتولینوم A، زنان حامله و شیرده، بیماران مبتلا به بیماری‌های عصبی - عضلانی و هرگونه کنتراندیکاسیون استفاده از بوتاکس (مانند عفونت موضع) بود. در این مطالعه هویت و اسرار بیماران محفوظ مانده و در صورت انجام فتوگرافی، هویت وی آشکار نمی‌شد. از بیماران یا قیم ایشان رضایت‌نامه‌ی شرکت در مطالعه گرفته می‌شد. فتوگرافی و سایر مراحل مداخله و تحقیق به صورت رایگان برای بیماران انجام می‌شد. این مطالعه دارای کد اخلاق IR.TUMS.REC.1394.1138 از دانشکده‌ی پزشکی مورخ ۹۴/۸/۱۹ است. یافته‌ها و نتایج به‌دست‌آمده از نظر وجود ارتباط بین گروه شاهد با متغیرهای مطالعه، با نسخه‌ی ۱۶ نرم‌افزار SPSS (SPSS Inc., Chicago, IL, USA) تحلیل و آنالیز شد و سطح معنی‌داری کوچک‌تر از ۰/۰۵ در نظر گرفته شد.

یافته‌ها

بیست و یک (۲۱) بیمار مبتلا به اسکار هیپرتروفیک وارد مطالعه شدند. میانگین \pm انحراف معیار سن بیماران 27.2 ± 9.29 سال بوده است (بازه‌ی سنی ۱۴ تا ۳۹ سال). در این مطالعه ۱۱ بیمار مرد (۵۲/۴٪) و ۱۰ بیمار (۴۷/۶٪) زن بودند. جدول ۱ اطلاعات دموگرافیک و بالینی بیماران را نشان می‌دهد. معیارهای چهارگانه‌ی ونکوور در دو گروه مداخله و شاهد ارزیابی شدند. میانگین شاخص رنگ در گروه مورد از ۱/۹۵ به ۱/۲۱ واحد کاهش داشت (کاهش ۰/۷۴ واحدی و $P < 0.01$). میانگین وضعیت عروقی گروه مورد ۰/۹ کاهش داشت که معنی‌دار بود ($P < 0.01$) و قوام ضایعات در گروه مداخله نسبت به

قبل، کاهش آماری معنی‌دار وجود داشت اما در اندازه یا ضخامت ضایعات تغییر معنی‌داری رخ نداد ($P = 0.32$). این متغیرها در گروه شاهد، تفاوت آماری معنی‌داری قبل و بعد از مطالعه نداشتند. داده‌ها در جدول ۲ نشان داده شده است. در اشکال ۱ و ۲ تفاوت رنگ ضایعات دیده می‌شود.

میانگین \pm انحراف معیار زمان ایجاد ضایعه 40 ± 0.8 ماه و میانگین زمان آخرین مداخله‌ی درمانی در بیماران که تحت مداخلات دیگر قرار گرفته بودند، ۹/۵ ماه بوده است. علل ایجاد ضایعات شامل ۹ بیمار (۴۲/۹٪) سوختگی، ۸ بیمار (۳۸/۱٪) پس از عمل جراحی که ۴ مورد آن پس از جراحی ضایعات عفونی پوست و بافت نرم بوده و ۴ مورد (۱۹٪) متعاقب عفونت پوست بوده است. رابطه‌ی معنی‌داری بین علت به‌وجودآورنده‌ی ضایعه با پاسخ درمانی در دو گروه نشان داده نشد ($P = 0.09$). همچنین بین محل اسکار هیپرتروفیک و میزان بهبود علائم، رابطه‌ی معنی‌داری نبود ($P = 0.07$).

بحث

اسکار هیپرتروفیک در نتیجه‌ی ترمیم زیاد از حد زخم ایجاد می‌شود و معمولاً چهار هفته پس از آسیب به پوست رخ می‌دهد. اگر اپی‌تلیالیزاسیون بیش از ۲۱ روز طول بکشد، احتمال تشکیل اسکار هیپرتروفیک افزایش می‌یابد که معمولاً در محدوده‌ی زخم باقی می‌ماند. بروز $TGF-\beta$ ، میزان پاسخ فیبروبلاست‌ها به آن و نیز میزان فاکتور رشد شبه انسولین ۱ در این ضایعات افزایش می‌یابد^{۱،۲}. در اسکار هیپرتروفیک سلول‌های لانگرهانس، لنفوسیت‌های T و ماست‌سل‌های بیشتری به نسبت بافت‌های طبیعی وجود دارد. به هر حال به‌علت تأثیر عوامل گوناگون در ترمیم زخم، هنوز راه‌حلی برای درمان کامل اسکار هیپرتروفیک وجود ندارد و روش‌های درمانی کنونی עוד زیادی دارند.

جدول ۱: اطلاعات دموگرافیک و بالینی بیماران مبتلا به اسکار هیپر تروفیک

بیماران	سن (سال)	جنس	زمان ایجاد ضایعه (ماه)	علت ایجاد اولیه	محل ضایعه	نوع مداخله	زمان آخرین مداخله (ماه)
۱	۲۳	مرد	۳۵	سوختگی	تنه	CG/Sil*	۱۲
۲	۱۴	مرد	۲۳	سوختگی	گردن	—	—
۳	۲۲	زن	۳۶	عفونت	گوش	C/S	۱۰
۴	۳۹	مرد	۴۰	سوختگی	تنه	CG/Sil	۱۱
۵	۲۴	مرد	۴۰	جراحی	اندام	S	۱۲
۶	۲۷	مرد	۴۷	جراحی	اندام	S	۹
۷	۲۷	زن	۴۷	سوختگی	تنه	S	۸
۸	۳۴	زن	۵۲	جراحی	تنه	S/C	۹
۹	۲۲	زن	۳۹	عفونت	گوش	C/S	۷
۱۰	۲۵	زن	۴۲	عفونت	گوش	C/S	۱۰
۱۱	۳۱	زن	۳۹	جراحی	تنه	—	—
۱۲	۲۸	مرد	۴۱	سوختگی	تنه	Sil/CG	۱۲
۱۳	۲۹	زن	۵۲	جراحی	گوش	C/S	۱۰
۱۴	۳۰	زن	۳۴	جراحی	گوش	C/S	۱۰
۱۵	۲۹	مرد	۳۶	سوختگی	تنه	—	—
۱۶	۲۸	مرد	۴۹	سوختگی	اندام	—	—
۱۷	۳۰	مرد	۴۹	عفونت	تنه	—	—
۱۸	۳۲	زن	۳۷	جراحی	گوش	C	۹
۱۹	۲۴	زن	۳۶	سوختگی	تنه	CG	۹
۲۰	۲۶	مرد	۴۰	جراحی	اندام	S	۶
۲۱	۲۹	مرد	۳۱	سوختگی	صورت	C	۸

C* = تزریق کورتیکواستروئید در ضایعه؛ S = جراحی؛ CG = لباس فشاری؛ Sil = سیلیکون

در بهبود ظاهر اسکار دانسته است^۶ گرچه اختلافاتی در دیدگاه‌ها و پژوهش‌های دیگر وجود دارد^{۷،۸}.

در مطالعه‌ی Zhibo و همکاران، توکسین بوتولینیوم نوع A (بوتاکس) با غلظت ۳۵ واحد در میلی‌لیتر در ضایعات تزریق شد. تعداد کل بیماران ۱۲ نفر بودند. فواصل هر تزریق ۳ ماه و کل دوره‌ی تزریقات بوتاکس در ۹ ماه بوده است. بیماران به‌مدت یک سال پیگیری شدند و نتایج درمانی به چند دسته تقسیم شد: موارد با پاسخ خوب؛ ۵ نفر، پاسخ متوسط؛ ۴ نفر و ۳ نفر هم پاسخ عالی به درمان دادند و هیچ موردی از عود گزارش نشده است. میانگین قرمزی ضایعات از ۳/۴۱ به ۱/۲۳ کاهش می‌یابد. میانگین قوام

وقتی درمان جراحی با سایر روش‌های درمانی نظیر تزریق کورتیکواستروئید داخل ضایعه، به‌کاربردن صفحات سیلیکونی و استفاده از رادیوتراپی یا فشار توأم شود، احتمال عود کاهش می‌یابد. به‌کاربردن سیلیکون روشی بدون درد بوده ولی باید ۲۴ ساعت شبانه روز و برای سه ماه متوالی استفاده شود^۵.

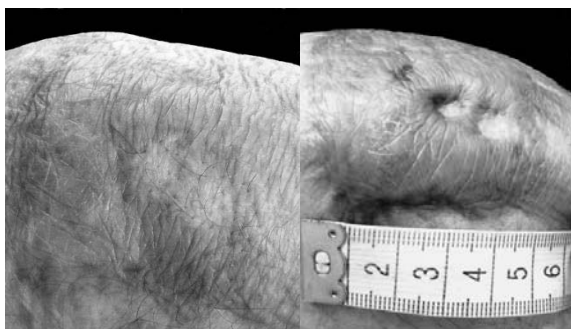
در سال‌های اخیر از جراحی و تزریق کورتیکواستروئید به‌عنوان روش‌های رایج تا به‌کارگیری لیزر و تزریق توکسین بوتولینیوم در ضایعات به‌عنوان روش‌های نوین اسم برده می‌شود^۱. مطالعه‌ی Wilson استفاده از توکسین بوتولینیوم را با تزریق در عضلات صورت توأم با برداشت اسکارهای صورت، روشی مفید

جدول ۲: اطلاعات مربوط به ضایعات اسکار هیپرتروفیک قبل و بعد از تزریق داخل ضایعه‌ای با بوتولینوم نورو توکسین نوع A براساس معیارهای ونکوور

ویژگی مورد بررسی	میانگین در شروع مطالعه	میانگین ۹ ماه بعد از آخرین تزریق	تفاوت	سطح معنی داری ($P < 0.05$)
پیگمانتاسیون گروه مورد	۱,۹۵	۱,۲۱	۰,۷۴	۰,۰۱
پیگمانتاسیون گروه شاهد	۱,۹۵	۱,۷۷	۰,۱۸	۰,۲۴
وضعیت عروقی گروه مورد	۲,۵۳	۱,۶۳	۰,۹۰	۰,۰۱
وسکولاریته‌ی گروه شاهد	۲,۵۳	۲,۳۸	۰,۱۷	۰,۲۹
قوام گروه مورد	۳,۷۹	۲,۸۰	۰,۹۹	۰,۰۱
قوام گروه شاهد	۳,۷۹	۳,۵۵	۰,۲۴	۰,۱۹
اندازه‌ی گروه مورد	۲,۱۰	۲,۰۵	۰,۰۵	۰,۳۲
اندازه‌ی گروه شاهد	۲,۱۰	۲,۰۸	۰,۰۲	۰,۵۳

هیپرتروفیک، ۲۰ تا ۱۰۰ واحد بوتاکس A در ضایعات تزریق کردند. پس از دوره‌ی پیگیری و براساس معیارهای ونکوور میانگین اندازه، رنگ و علائم ضایعات، ارزیابی شدند که نتایج معنی دار داشتند اما توصیه به مطالعات تکمیلی شده است.^{۱۱}

در مطالعه‌ی Chang و همکاران، اثر بوتاکس در پیگیری و بهبود اسکار ناشی از جراحی شکاف لب در ۳۰ بیمار بررسی شد. بوتاکس با غلظت ۲,۵ واحد در ۰,۱ میلی لیتر و با دوز ۱ واحد به ازای هر کیلوگرم وزن نوزاد در محل جراحی تزریق می شد و با همان حجم، نرمال سالین به گروه شاهد تزریق می گردید. پس از ۶ ماه پیگیری یافته‌ها براساس معیارهای ونکوور برای اسکار، بررسی شدند که در مقایسه با گروه شاهد نتایج معنی دار نبود.^{۱۲}

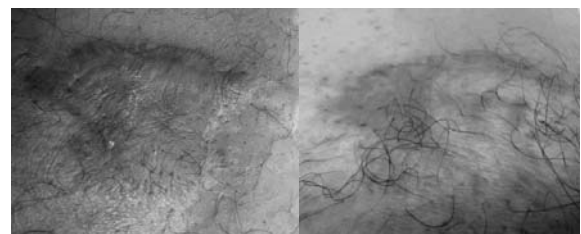


شکل ۲: مرد ۲۴ ساله با اسکار روی زانوی چپ. سمت راست پیش از مداخله، سمت چپ: کاهش پیگمانتاسیون در ناحیه‌ی تزریق توکسین بوتولینوم نوع A در نیمه‌ی تحتانی ضایعه.

توده‌ها از ۳,۸۵ به ۰,۷۸ و خارش از ۳,۵ به ۰,۸۳ کاهش یافت. با این وجود، این مطالعه تأکید دارد مطالعات بیشتری جهت اثبات این تأثیر باید انجام شود.^۹

Gauglitz و همکاران مطالعه‌ای انجام دادند که در آن تعداد ۴ بیمار مبتلا تحت تزریق بوتولینوم توکسین نوع A (Dysport, Ipsen Biopharm Ltd., UK) در ضایعات قرار گرفتند. تزریق هر ۲ ماه برای ۶ ماه انجام شد و نتایج از نظر تأثیر آن بر اندازه و حجم ضایعات به روش 3-D optical profiling system بررسی شد. هم‌چنین در این مطالعه متابولیسم و تکثیر فیبروبلاست‌های موجود در ضایعه ارزیابی شد اما در پایان نتیجه‌ای دال بر تأثیر بوتولینوم توکسین نوع A بر ضایعات کلوییدی گرفته نشده است.^{۱۰}

Andrew و Khadim به ۱۲ بیمار مبتلا به اسکار



شکل ۳: مرد ۲۷ ساله با اسکار سطح خارجی ران چپ. سمت چپ: قبل از مداخله و سمت راست: بعد از مداخله. کاهش پیگمانتاسیون در نیمه‌ی راست ضایعه (ناحیه‌ی تزریق توکسین بوتولینوم نوع A)

میانگین قوام ضایعات در گروه مورد از مقدار ۳/۷۹ به ۲/۸۰ واحد کاهش داشته و این به معنای نرم‌تر شدن ضایعات بعد از تزریق توکسین است ($P < 0.01$). با وجود این یافته‌ها آنچه بیماران دچار اسکار توقع دارند کوچک‌شدن و حتی محو شدن ضایعه است یعنی هم‌اندازه و هم‌رنگ اسکار از نظر آن‌ها آزردهنده است. به نظر می‌رسد تزریق توکسین بوتولینیوم نوع A در ضایعات اسکار هیپرتروفیک نتوانسته به‌عنوان یک روش واحد درمانی عمل کند اما نتایج حاصله از آن گویای این مطلب است که استفاده از آن در کنار روش‌های دیگر درمانی مانند جراحی، می‌تواند در کنترل و بهبود علائم ناشی از اسکار مفید باشد. شاید برای رسیدن به نتیجه‌ی بهتر نیاز به مطالعه با تعداد بیماران بیشتر و نیز پیگیری طولانی‌تر باشد.

مطالعه‌ی حاضر اثر توکسین بوتولینیوم نوع A (دیسپورت ساخت انگلستان، شرکت سازنده Ipsen، شرکت واردکننده داریان دارو) را در درمان یا بهبود علائم اسکار هیپرتروفیک بررسی کرده است. پس از سه بار تزریق ماهانه‌ی توکسین بوتولینیوم نوع A، ارزیابی بیماران در ماه نهم توسط مشاهده‌گران براساس معیارهای ونکوور انجام شد. در این مطالعه رابطه‌ی معنی‌داری در کاهش شاخص وضعیت عروقی و رنگ ضایعه وجود داشت. میانگین شاخص وضعیت عروقی گروه مورد ۰/۹ واحد کاهش و میانگین شاخص رنگ ۰/۷۴ واحد کاهش داشت ($P < 0.01$) (شکل ۱ و ۲) اما این رابطه در کاهش اندازه یا ضخامت ضایعات معنی‌دار نبود ($P = 0.32$). به‌عبارتی می‌توان نتیجه گرفت توکسین بوتولینیوم نوع A (دیسپورت) توانسته رنگ اسکار را به سمت رنگ طبیعی پوست نزدیک کند.

References

1. Anna I, Arno, Gerd G, et al. Up to date approach to manage keloids and hypertrophic scars. Burns 2014; 40: 1255-66.
2. Singer AJ, Clark RA. Cutaneous wound healing. N Engl J Med 1999;341:738-46.
3. Gauglitz GG, Korting HC, Pavicic T, et al. Hypertrophic scarring and keloids: pathomechanisms and current and emerging treatment strategies. Mol Med 2011;17:113-25.
4. Sullivan T, Smith J, Kermode J. Rating the burn scar. J Burn Care Rehabil 1990;11:256-60.
5. Mustoe TA. Evaluation of silicone therapy and mechanism of action in scar management. Aesthetic Plast Surg 2008;32: 82.
6. Wilson AM. Use of botulinum toxin type A to prevent widening of facial scars. Plast Reconstr Surg 2006; 117:1758-66.
7. Freshwater MF. Botulinum toxin for scars: can it work, does it work, is it worth it? J Plast Reconstr Aesthet Surg 2013; 66(3):e92-3.
8. Gauglitz GG. Management of keloids and hypertrophic scars: current and emerging options. Clin Cosmet Investig Dermatol 2013; 6:103-14.
9. Zhibo X, Miaobo Z. Intralesional botulinum toxin type A injection as a new treatment measure for keloids. Plast Reconstr Surg 2009; 124: 275-7.
10. Gauglitz G, Bureik D, Dombrowski Y, et al. Botulinom toxin type A for the treatment of keloids. Skin Pharmacol Physiol 2012; 25: 313-8.
11. Robinson AJ, Khadim MF. Keloid scar and treatment with botulinum toxin type A. Plast Reconstr Aesthet Surg 2013; 66(3):e92-3.
12. Chang CS, Wallace CG, Hsiao YC, et al. Botulinum toxin to improve results in cleft lip repair. Plast Reconstr Surg 2014; 134: 511-6.

Treatment of hypertrophic scar with intralesional injection of botulinum toxin A: A double-blind, randomized controlled clinical trial

Ahmad Reza Taheri, MD¹
Ghasem Ali Khorasani, MD¹
Siamak Forghani, MD²
Afshin Fathi, MD¹

1. Department of Plastic and Reconstructive Surgery, School of Medicine, Tehran University of Medical Sciences, Tehran, Iran
2. Department of Plastic and Reconstructive Surgery, School of Medicine, Iran University of Medical Sciences, Tehran, Iran

Background and Aim: Hypertrophic scars are highly resistant to the treatment and have a high recurrence rate. Affected patients suffer from aesthetic and functional complications, which may influence their quality of life. Nowadays, various therapeutic modalities have been used in the treatment of hypertrophic scars, but patients' problems remain because of high recurrence rate. This study evaluated the efficacy of intralesional injection of botulinum toxin A in the treatment of hypertrophic scar lesions.

Methods: This randomised controlled trial was performed during 2014 and 2015. Each patient's lesion was randomly allocated in one of the two arms of the study: one half of the lesion received monthly 8 IU/cm³ of 200 IU/ml intralesional botulinum toxin A (Dysport, Ipsen Biopharma Ltd., UK) and the other half was injected with the same volume of normal saline. Injections were repeated three times. After 9 months, lesions were evaluated according to Vancouver scar scale.

Results: Twenty-one patients with a mean age of 27.2 years completed the study. In the intervention the mean lesions' pigmentation scale decrease to 0.73, vascularity to 0.9 and pliability to 0.98 ($P < 0.01$), but there was no significant change in lesions height ($P = 0.32$).

Conclusion: It seems that injection of botulinum toxin A in hypertrophic scar lesions acts as useful adjuvant for other treatment methods.

Keywords: botulinum toxin A, hypertrophic scar, intralesional injection

Received: Feb 9, 2016 Accepted: Apr 29, 2016

Dermatology and Cosmetic 2016; 7 (1): 10-16

Corresponding Author:
Ahmad Reza Taheri, MD

Department of Plastic and Reconstructive Surgery, Imam Khomeini Medical Complex, Keshavarz Blvd, Tehran, Iran
Email: taheriah@sina.tums.ac.ir

Conflict of interest: None to declare