

## بررسی بالینی - آسیب‌شناختی واکنش‌های پوستی لیکنوئید در بیماران مراجعه‌کننده به بیمارستان افضل‌پور کرمان

دکتر مریم خلیلی<sup>۱</sup>  
دکتر مهین افلاطونیان<sup>۱</sup>  
دکتر شیما بهرامی<sup>۲</sup>  
دکتر سیمین شمسی‌میمندی<sup>۳</sup>

۱. گروه پوست، دانشگاه علوم پزشکی کرمان، کرمان، ایران  
۲. دانشگاه علوم پزشکی کرمان، کرمان، ایران  
۳. مرکز تحقیقات سلول‌های بنیادی، دانشگاه علوم پزشکی کرمان، کرمان، ایران

نویسنده‌ی مسئول:

دکتر مهین افلاطونیان  
کرمان، بزرگراه امام، بیمارستان افضل‌پور، گروه پوست  
پست الکترونیک:  
maafatoonian@gmail.com

تعارض منافع: اعلام نشده است.

**هدف:** واکنش‌های پوستی لیکنوئید گروهی از بیماری‌های پوست با شواهد آسیب‌لایه‌ی بازال اپی‌درم و ارتشاح سلول‌های التهابی در درم پایلاری می‌باشند. در این مطالعه تغییرات بالینی - آسیب‌شناختی بیماری‌های پوستی با واکنش لیکنوئید را مورد بررسی قرار گرفت.

**روش اجرا:** در این مطالعه‌ی مقطعی و گذشته‌نگر، نمونه‌ی بافت‌شناسی ۱۱۸ بیمار با تشخیص واکنش لیکنوئید پوست از نظر تغییرات بافت‌شناسی پوست و مشخصات بالینی مانند سن، جنس و محل ضایعات مورد بررسی قرار گرفت.

**یافته‌ها:** ۵۳/۴٪ بیماران زن بودند و میانگین سنی بیماران  $39.9 \pm 17.37$  سال بود. میانگین مدت زمان ابتلا  $21.82 \pm 14.3$  ماه بود. شایع‌ترین محل درگیری اندام فوقانی (۲۴٪) بود. شایع‌ترین یافته‌ی بافت‌شناسی مشاهده‌شده در درم و اپی‌درم به‌ترتیب دژنراسانس آبکی لایه‌ی بازال (۸۹/۹٪) و ارتشاح غالب لنفوسیتی (۸۵/۵٪) بود. شایع‌ترین سلول‌های التهابی در درم لنفوسیت بود. اجسام کولوئید و ملانوفاز به‌ترتیب در ۶۰/۲٪ و ۷۸٪ موارد مشاهده شد.

**نتیجه‌گیری:** بررسی بافت‌شناسی می‌تواند در افتراق بیماری‌های پوستی با واکنش لیکنوئید در مواردی که در تشخیص بالینی تردیدی وجود دارد کمک‌کننده باشد.

**کلیدواژه‌ها:** واکنش لیکنوئید پوستی، تغییرات کلینیکو پاتولوژیکال

دریافت مقاله: ۱۳۹۵/۰۱/۳۰ پذیرش مقاله: ۱۳۹۵/۰۲/۲۸

پوست و زیبایی؛ تابستان ۱۳۹۵، دوره‌ی ۷ (۲): ۹۴-۱۰۰

### مقدمه

واکنش‌های پوستی لیکنوئید یا درماتیت بینابینی (interface dermatitis) شامل گروهی از بیماری‌های التهابی پوست هستند که تغییرات آسیب‌شناسی مشترک دارند. از جمله‌ی این بیماری‌ها، بیماری‌های خودایمنی بافت همبند مانند لوپوس پوستی حاد، تحت حاد و مزمن، درماتومیوزیت، واکنش‌های دارویی مانند واکنش دارویی ثابت، واکنش دارویی لیکنوئید، سندرم استیونس جانسون، بثورات موربیلی فرم به‌علت دارو یا ویروس، لیکن‌پلان، لیکن‌نیتیدوس، لیکن‌اس‌تریاتوس، لیکن‌اسپینولوزوس، لیکن‌اسکلروزیس، سندرم ژیانوتی کراستی، نوع

لیکنوئید مایکوزیس فونگوئیدوزیس و پیتیریا‌زیس لیکنوئید حاد و مزمن می‌باشند<sup>۱،۲</sup>.

در پاتوژنز این بیماری‌ها، واکنش متقاطع بین آنتی‌ژن بیگانه با آنتی‌ژن خودی منجر به فعال شدن سیستم ایمنی و تهاجم سلول‌های لنفوسیت T سیتوتوکسیک به لایه‌ی بازال اپی‌درم می‌شود<sup>۳-۵</sup>.

در بررسی بافت‌شناسی، دو جزء اساسی آسیب‌لایه‌ی بازال اپی‌درم و ارتشاح سلول‌های التهابی تک‌هسته‌ای در درم وجود دارد. آسیب‌لایه‌ی بازال اپی‌درم به‌صورت دژنراسانس آبکی می‌تواند باعث ایجاد نکروز و آپوپتوز سلول‌های کراتینوسیت شود که اجسام سیوات، کولوئید یا سیتوئید نامیده می‌شوند. این سلول‌ها، سلول‌های اپی‌درمال آسیب‌دیده هستند که

با واکنش پوستی لیکنوئید پرداخته شد.

## روش اجرا

در این مطالعه‌ی مقطعی گذشته‌نگر، ۱۱۸ بیمار مراجعه‌کننده به بیمارستان افضل‌پور کرمان با تشخیص واکنش لیکنوئید پوست وارد شدند. در ابتدا مشخصات دموگرافیک و بالینی بیماران شامل سن، جنس، نوع ضایعه‌ی بالینی، مدت زمان ضایعه و مکان آن ثبت شده، سپس نمونه‌های پاتولوژی با رنگ‌آمیزی هماتوکسیلین-اُوزین مجدد بازبینی شدند. خصوصیات آسیب‌شناسی مانند پاراکراتوز، هیپرکراتوز، آکانتوز، آتروفی، اسپونژیوز، پاپیلوماتوز، نمای دندان‌اره‌ای رت ریج‌ها، وجود اجسام سیتوئید، دژنراسانس آبکی لایه‌ی بازال، شکاف زیر لایه‌ی بازال، فولیکولار پلاگینگ، الگوی ارتشاح سلول‌های التهابی (خطی، اطراف ضمایم، اطراف عروقی)، نوع سلول‌های التهابی (لنفوسیت، پلاسماسل، اُوزینوفیل و نوتروفیل) و وجود RBC در درم و اپی‌درم و ملانوفاز ثبت پس از آن تغییرات آسیب‌شناسی در بیماری‌های مختلف با تظاهر لیکنوئید مقایسه شد.

یافته‌های مطالعه با استفاده از نسخه‌ی ۱۶ نرم‌افزار SPSS (SPSS Inc., Chicago, IL, USA) توصیف و تحلیل شد و از فراوانی، فراوانی نسبی و شاخص مرکزی میانگین جهت آمار توصیفی استفاده شد.

## یافته‌ها

۱۱۸ نمونه‌ی آسیب‌شناسی در فاصله‌ی فروردین لغایت دی ۱۳۹۴ مورد بررسی قرار گرفتند. ۴۲/۴٪ بیماران مرد و ۵۳/۴٪ زن بودند. حداقل سن ابتلا ۹ و حداکثر آن ۸۲ سال با میانگین  $39.9 \pm 17.37$  بود. اکثریت بیماران (۲۲٪) در دهه‌ی ۳ بودند (جدول ۱). مدت زمان ابتلا به بیماری حداقل ۳ روز، حداکثر ۲۶ سال با میانگین  $21.82 \pm 14.3$  ماه بود.

دارای سیتوپلاسم اُوزینوفیلیک چروکیده و بقایای هسته‌ی پیکنوتیک می‌باشند. پیگمان ملانین آزادشده از کراتینوسیت و ملانوسیت آسیب‌دیده توسط سلول‌های فاگوسیتیک بلعیده می‌شود که ملانوفاز نامیده می‌شود.<sup>۳</sup> براساس میزان ارتشاح سلول‌های التهابی این بیماری‌ها را می‌توان به دو دسته‌ی cell rich (غنی از سلول) و cell poor تقسیم‌بندی کرد. نوع cell rich شامل تراکم بالای ارتشاح سلول‌های التهابی در الگوی خطی می‌باشد که باعث محوشدن محل اتصال اپی‌درم و درم می‌شود و نوع cell poor شامل تراکم پایین و پراکنده ارتشاح سلول‌های التهابی می‌باشد. مثال‌های بالینی نوع cell rich شامل لیکن‌پلان و واریانت‌های آن، واکنش‌های دارویی لیکنوئید، لیکن‌نیتیدوس، لیکن‌استریاتوس و لوپوس پوستی دیسکوئید می‌باشد. نوع cell poor شامل اگزانتهم موریلی فرم ناشی از دارو یا ویروس، لوپوس پوستی نوع حاد و تحت حاد، درماتومیوزیت، اریتم مولتی‌فرم، بیماری پیوند علیه میزبان نوع حاد و مزمن می‌باشد.<sup>۴</sup>

ارتشاح سلول‌های التهابی عمدتاً از نوع لنفوسیت T، ماکروفاژ و سلول‌های دندریتیک می‌باشد. لنفوسیت‌های T به صورت ترکیبی از سلول‌های CD4 و CD8 هستند که سلول‌های سیتوتوکسیک CD8 با آزادکردن perforine و granzyme در آپوپتوز کراتینوسیت‌ها دارای نقش اصلی می‌باشند. افزایش تعداد سلول‌های لانگرهانس سل در اپی‌درم و ارتشاحات درم بیماران لیکن‌پلان نشان داده شده است.<sup>۶-۸</sup> هم‌چنین افزایش تعداد ماست سل در ضایعات لیکن‌پلان پوستی به اثبات رسیده است که در فعال کردن سلول‌های لنفوسیت T در لیکن‌پلان نقش دارند.<sup>۹</sup>

از آنجایی که آشنایی بهتر با پاتوژنز و تغییرات آسیب‌شناختی این بیماری‌ها می‌تواند در افتراق آن‌ها از یکدیگر و انتخاب روش‌های درمانی مؤثر کمک‌کننده باشد. در این مطالعه به بررسی آسیب‌شناختی ضایعات

جدول ۱: توزیع گروه‌های سنی در بیماری‌های پوستی با واکنش لیکنوئید

گروه سنی (سال)	فراوانی	درصد
کمتر از ۱۰	۴	۳٫۴
۱۱ تا ۲۰	۱۱	۹٫۳
۲۱ تا ۳۰	۲۶	۲۲
۳۱ تا ۴۰	۱۹	۱۶٫۱
۴۱ تا ۵۰	۲۱	۱۷٫۸
۵۱ تا ۶۰	۱۷	۱۴٫۴
۶۱ تا ۷۰	۱۱	۹٫۳
۷۱ تا ۸۰	۲	۱٫۷
۸۱ تا ۹۰	۲	۱٫۷
نامشخص	۵	۴٫۲

شایع‌ترین یافته‌ی آسیب شناسی در اپی‌درم شامل دژنراسانس آبکی لایه‌ی بازال (۸۹٫۹٪) و وجود اجسام سیتوئید (۶۰٫۲٪) (جدول ۳) و شایع‌ترین یافته‌ی آسیب‌شناسی در درم، ارتشاح غالب لنفوسیتی (۸۵٫۵٪) و وجود ملانوفاز در درم (۷۸٪) بود (جدول ۴).

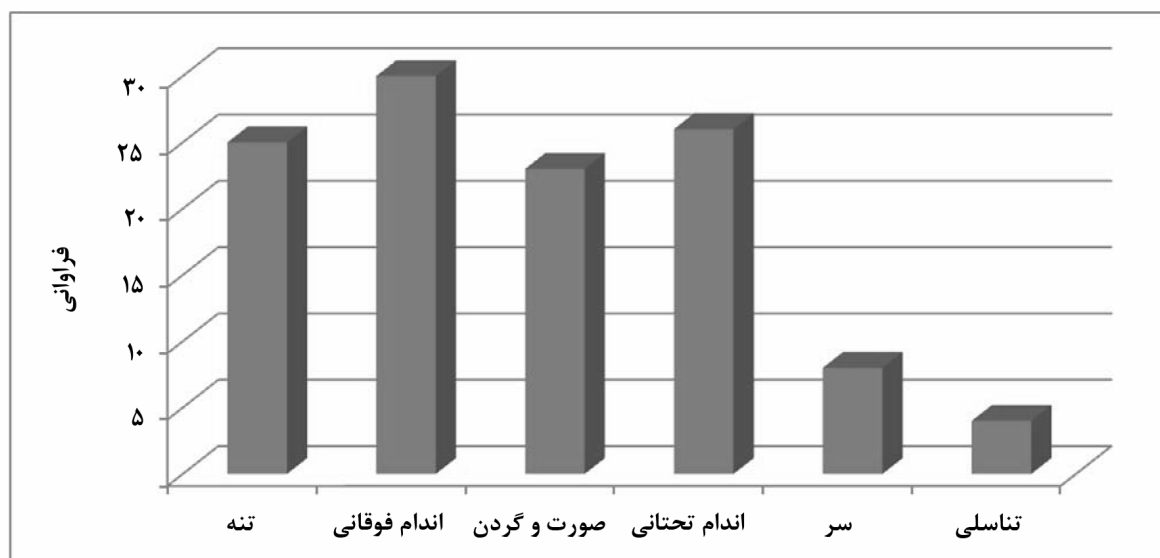
شایع‌ترین نوع سلول در ارتشاح التهابی درم، لنفوسیت (۱۰۰٪) و در درجه‌ی بعدی هیستوسیت (۹۵٫۷٪) و کمترین سلول ارتشاحی در درم نوتروفیل (۱۰٫۱۶٪) بود (جدول ۵).

### بحث

بیماری‌های با واکنش پوستی لیکنوئید شامل گروه وسیعی از بیماری‌ها با تصویر بالینی شبیه به لیکن‌پلان و نمای بافت‌شناسی منطبق با درماتیت بینابینی می‌باشند. دژنراسانس آبکی لایه‌ی بازال، کراتینوسیت نکروتیک، وجود ملانوفاز و ارتشاح سلول‌های التهابی در محل اتصال اپی‌درم و درم درماتیت بینابینی نامیده می‌شود<sup>۱۱،۱۲</sup>.

در این مطالعه شایع‌ترین بیماری با واکنش پوستی لیکنوئید، لیکن‌پلان بود و زنان، تعداد بیشتری از بیماران را تشکیل می‌دادند (نسبت زن به مرد ۱٫۲ به

شایع‌ترین محل درگیری اندام فوقانی (۲۴٪)، سپس به ترتیب اندام تحتانی (۲۰٫۸٪) و تنه (۲۰٪) بود (شکل ۱). شایع‌ترین بیماری با واکنش لیکنوئید شامل لیکن‌پلان (۳۴٫۷٪) و لوپوس اریتماتوس دیسکوئید (۲۸٪) بود. کمترین شیوع را در بین بیماری‌ها پیتیریا‌زیس لیکنوئید حاد، لیکن‌نیتیدوس، لیکن‌پلان آفتابی، درماتومیوزیت و سیفیلیس به میزان ۰٫۸٪ داشتند (جدول ۲).



شکل ۱: فراوانی محل درگیری در بیماری‌های پوستی با واکنش لیکنوئید

جدول ۳: فراوانی تغییرات بافت‌شناسی اپی‌درم در بیماران با واکنش پوستی لیکنوئید

درصد	فراوانی	نوع تغییر اپی‌درمال	
۱۷/۸	۲۱	پاراکراتوز	لایه‌ی شاخی
۲۶/۳	۳۱	ارتوکراتوز	
۵۷/۶	۶۸	هیپرکراتوز سبکی	
۳/۴	۴	هیپرکراتوز فشرده	
۳۳/۹	۴۰	آکانتوز	ضخامت اپی‌درم
۱۵/۳	۱۸	طبیعی	
۴۹/۲	۵۸	آتروفی	
۵/۱	۶	ندارد	دژنراسانس
۳۳/۱	۳۹	محدود	آبکی لایه‌ی
۵۶/۸	۶۷	منتشر	بازال
۶۱	۷۲	طبیعی	لایه‌ی گرانولر
۳۵/۶	۴۲	افزایش یافته	
۱۴/۴	۱۷		اسپونژیوز
۵/۹	۷		پاپیلوماتوز
۱۶/۹	۲۰		نمای دندان اره‌ای
۶۰/۲	۷۱		وجود اجسام کلونئید
۴۲/۴	۵۰		فولیکولار پلاکینگ

شایع‌ترین یافته‌ی بافت‌شناسی در این مطالعه وجود ملانوفاز در درم و دژنراسانس آبکی لایه‌ی بازال بود که در ۱۰۰٪ نمونه‌ها قابل مشاهده بود<sup>۱۳</sup>.

در مطالعه‌ی ما دژنراسانس آبکی لایه‌ی بازال شایع‌ترین یافته‌ی پاتولوژی اپی‌درم بود که در ۸۹/۹٪ موارد مشاهده شد (۵۶/۸٪ به‌صورت منتشر و ۳۳/۱٪ به‌صورت موضعی).

در مطالعه‌ی دیگر Kumar و همکاران که بر روی ۱۰۷ بیمار انجام شد، شواهد آسیب لایه‌ی بازال اپی‌درم شامل اجسام کولونئید و ملانوفاز به‌ترتیب در ۲۱/۱٪ و ۹۳/۳٪ موارد مشاهده شد (در مقابل ۶۰/۲٪ و ۷۸٪ در مطالعه‌ی حاضر)<sup>۱۴</sup> (جدول ۶).

در مطالعه‌ی Chauhan و همکاران بر روی ۶۶ بیمار مبتلا به واکنش پوستی لیکنوئید، شایع‌ترین بیماری قابل مشاهده، لیکن‌پلان (۳۷/۸٪) بود. بیشترین و

جدول ۲: فراوانی تشخیص‌های آسیب شناختی بیماری‌های پوستی دارای واکنش لیکنوئید

تشخیص	تعداد بیماران	درصد
لیکن‌پلان	۴۱	۳۴/۷
لوپوس پوستی دیسکوئید	۳۳	۲۸
لوپوس سیستمیک یا لوپوس پوستی تحت حاد	۹	۷/۶
لیکن اسکروزویس	۸	۶/۸
اریتم مولتی‌فرم	۷	۵/۹
پیتربازیس لیکنوئید مزمن	۶	۵/۱
واکنش ثابت دارویی	۳	۲/۵
مایکوزیس فونگوئیدوزیس	۳	۲/۵
لیکن استریاتوس	۲	۱/۷
واکنش دارویی لیکنوئید	۱	۰/۸
لیکن نیتیدوس	۱	۰/۸
پیتربازیس لیکنوئید حاد	۱	۰/۸
لیکن‌پلان آفتابی	۱	۰/۸
سیفلیس	۱	۰/۸
درماتومیوزیت	۱	۰/۸

۱ بود). بیشترین و کمترین محل درگیری به‌ترتیب اندام فوقانی و ناحیه‌ی تناسلی بود.

در مطالعه‌ی Kumar و همکاران بر روی ۱۲۵ بیمار، شایع‌ترین بیماری با واکنش پوستی لیکنوئید، لیکن‌پلان بود (۶۳/۲٪). اکثریت بیماران در این مطالعه زن بودند (۵۷/۶٪) که با نتایج مطالعه‌ی ما مطابقت داشت. محدوده‌ی سنی بیماران بین ۴۱ تا ۵۰ سال بود که در مطالعه‌ی ما بیشتر بیماران در دهه‌ی ۳ بودند.

جدول ۴: فراوانی تغییرات بافت‌شناسی درم در بیماران با واکنش پوستی لیکنوئید

تغییر بافت‌شناسی درم	فراوانی	درصد	
شکاف زیر لایه‌ی بازال	۱۸	۱۵/۳	
وجود گلبول قرمز در درم	۴۹	۴۱/۵	
ملانوفاز در درم	۹۲	۷۸	
ارتشاح سلول‌های التهابی	الگوی خطی	۶۵	۵۵/۱
	اطراف زوائد پوست	۴۳	۳۶/۴
	اطراف عروق خونی	۴۷	۳۹/۸

در مطالعه‌ی ما، لنفوسیت‌ها، سلول‌های التهابی غالب در ۸۵/۵٪ موارد بودند. شایع‌ترین الگوی ارتشاح سلول‌های التهابی خطی بود (۱/۵۵٪) و ارتشاح اطراف زوائد پوست و عروق خونی به ترتیب در ۳۶/۴٪ و ۴۷٪ موارد قابل مشاهده بود. شایع‌ترین بیماری پوستی با الگوی ارتشاح التهابی خطی و اطراف زوائد به ترتیب شامل لیکن‌پلان (۶۱/۵٪) و لوپوس اریتماتوی دیسکوئید (۶۹/۸٪) بودند.

بیماری‌های پوستی با واکنش لیکنوئید شامل طیف وسیعی از بیماری‌ها می‌باشند که تصویر بالینی - آسیب‌شناسی مشابه دارند، بنابراین بررسی بافت‌شناسی به خصوص در موارد عدم پاسخ به درمان یا در صورت تردید در تشخیص بالینی می‌تواند در تشخیص دقیق و پیش‌بینی سیر بالینی بیماری و انتخاب درمان مناسب، کمک‌کننده باشد.

جدول ۵: فراوانی و نوع سلول‌های التهابی در بیماران با واکنش لیکنوئید پوستی

نوع سلول التهابی	فراوانی	درصد
لنفوسیت	۱۱۸	۱۰۰
لنفوسیت به صورت غالب	۱۰۱	۸۵/۵
هیستوسیت	۱۱۳	۹۵/۷
هیستوسیت به صورت غالب	۱۵	۱۲/۷
پلاسماسل	۱۵	۱۲/۷
نوتروفیل	۱۲	۱۰/۱۶

کمترین مکان درگیری به ترتیب اندام تحتانی (۶۹/۶٪) و ناحیه‌ی تناسلی (۳/۰۳٪) بود. اکثریت بیماران در دهه‌ی ۴ زندگی (۲۴/۲٪) و مرد بودند. بیشترین میزان تغییرات بافت‌شناسی مشاهده‌شده در اپی‌درم دژنرسانس آبیکی لایه‌ی بازال (۷۴/۲٪) و در درم ارتشاح التهابی غالب لنفوسیتی (۷۲/۷٪) بود<sup>۱۵</sup> (جدول ۶).

جدول ۶: مقایسه‌ی یافته‌های بافت‌شناسی مطالعات مختلف در بیماران با واکنش پوستی لیکنوئید

تشخیص	مطالعه‌ی حاضر	Chauhan	Kumar (۲۰۱۵)	Kumar (۲۰۱۳)
شایع‌ترین بیماری	لیکن‌پلان (۳۴/۷٪)	لیکن‌پلان (۷۷/۲٪)	لیکن‌پلان (۶۳/۲٪)	لیکن‌پلان (۴۶/۴٪)
شایع‌ترین جنس	زن (۵۳/۴٪)	مرد (۵۳٪)	زن (۵۷/۶٪)	زن (۵۷/۷٪)
شایع‌ترین محل	اندام فوقانی (۲۴٪)	اندام تحتانی (۶۹/۶٪)	-	-
شایع‌ترین سن مراجعه‌کنندگان	دهه‌ی ۳	دهه‌ی ۴	دهه‌ی ۵	دهه‌ی ۲
شایع‌ترین تغییر اپی‌درم	دژنرسانس آبیکی لایه‌ی بازال (۹۶/۹٪)	دژنرسانس آبیکی لایه‌ی بازال (۴۹٪)	دژنرسانس آبیکی لایه‌ی بازال (۱۰۰٪)	دژنرسانس آبیکی لایه‌ی بازال (۹۶/۶٪)
شایع‌ترین تغییر درم	التهاب غالب لنفوسیتی (۸۵/۵٪)	التهاب غالب لنفوسیتی (۴۸٪)	ملانوفاز (۱۰۰٪)	التهاب غالب لنفوسیتی (۱۰۰٪)
درصد اجسام کلونیدی	۶۰/۲٪	۲۵/۷٪	۴۱/۶٪	۲۱/۱٪
درصد ملانوفاز در درم	۷۸٪	۲۴/۲٪	۱۰۰٪	۹۳/۳٪
درصد ارتشاح غالب لنفوسیتی	۸۵/۵٪	۴۸٪	۷۱/۲٪	۱۰۰٪
ارتشاح خطی سلول التهابی	۵۵/۱٪	۴۸/۴٪	۵۶/۸٪	۹۳/۳٪

## References

- Sehgal VN, Srivastava G, Sharma S, et al. Lichenoid tissue reaction/interface dermatitis: Recognition, classification, etiology, and clinicopathological overtones. Indian J Dermatol Venereol Leprol 2011;77:418.
- Sontheimer RD. Lichenoid tissue reaction/interface dermatitis: clinical and histological perspectives. J Invest Dermatol 2009;31:1088-99.

3. Tilly JJ, Drolat BA, Esterly NB. Lichenoid eruptions in children. *J Am Acad Dermatol* 2004;51:606-24.
4. Crowson AN, Magro CM, Mihm MC Jr. Interface dermatitis. *Arch Pathol Lab Med* 2008;132:652-66.
5. Iijima W, Ohtani H, Nakayama T, et al. Infiltrating CD8+ T cells in oral lichen planus predominantly express CCR5 and CXCR3 and carry respective chemokine ligands RANTES/CCL5 and IP10/CXCL10 in their cytolytic granules: A potential self-recruiting mechanism. *Am J Pathol* 2003;163:261-8.
6. Santoro A, Majorana A, Bardellini E, et al. Cytotoxic molecule expression and epithelial cell apoptosis in oral and cutaneous lichen planus. *Am J Clin Pathol* 2004;121:758-64.
7. Prpic ML, Kastelan M, Gruber F, et al. Perforin expression in peripheral blood lymphocytes and skin-infiltrating cells in patients with lichen planus. *Br J Dermatol* 2004;151:433-9.
8. Kastelan M, Prpic ML, Gruber F, et al. The role of perforin-mediated apoptosis in lichen planus lesions. *Arch Dermatol Res* 2004;296:226-30.
9. Sugerman PB, Savage NW, Walsh LJ, et al. The pathogenesis of oral lichen planus [Review]. *Crit Rev Oral Biol Med* 2002;13:350-65.
10. Lodi G, Scully C, Carrozzo M, et al. Current controversies in oral lichen planus: report of an international consensus meeting. Part 1. Viral infections and etiopathogenesis. *Oral Surg Oral Med Oral Pathol Oral Radiol Endod* 2005;100:40-51.
11. Bascones-Ilundain C, Gonzalez-Moles MA, Esparza-Gomez G, et al. Importance of apoptotic mechanisms in inflammatory infiltrate of oral lichen planus lesions. *Anticancer Res* 2006;26:357-62.
12. Khaled A, Banu SG, Kamal M, et al. A Clinical and Histopathological study of lichenoid eruption of skin in two tertiary care hospitals of Dhaka. *Pulse* 2014; 5:12-8.
13. Hegde VK, Khadilkar UN. A clinicopathological study of interface dermatitis. *Indian J Pathol Microbiol* 2014;57:386.
14. Kumar M, Yelikar BR, Inamadar AC, et al. A clinico-pathological study of lichenoid tissue reactions-A tertiary care experience. *J Clin Diagnos Res: JCDR* 2013;7:312.
15. Ravikant Chauhan SM, Ali NM, Bhat RM, Sukumar D. Clinicopathological study of lichenoid reactions: a retrospective analysis. *J Evol Med Dental Sci* 2015;4: 5551-62.

## Clinicopathological evaluation of lichenoid tissue reactions in patients referred to Afzalipour Hospital in Kerman, Iran

Maryam Khalili, MD<sup>1</sup>  
Mahin Aflatoonian, MD<sup>1</sup>  
Shima Bahrami, MD<sup>2</sup>  
Simin Shamsi Meymandi, MD<sup>1,3</sup>

1. Department of Dermatology, Kerman University of Medical Sciences, Kerman, Iran
2. Kerman University of Medical Sciences, Kerman, Iran
3. Stem Cell Research Center, Kerman University of Medical Sciences, Kerman, Iran

**Background and Aim:** Lichenoid tissue reactions are a group of skin diseases with hydropic degeneration of the basal cell layer and inflammatory infiltrations in papillary dermis. The aim of this study was to investigate the clinicopathological features of skin diseases with lichenoid tissue reaction.

**Methods:** This retrospective cross-sectional study was conducted on 118 cases with lichenoid tissue reactions. Pathological and clinical features such as age, sex, location of the lesions were evaluated.

**Results:** 53.4% of the patients were female. Mean age of the patients was  $39.9 \pm 17.37$  years. Mean duration of the disease was  $21.82 \pm 14.3$  months. The most common site of involvement was upper limb (24%). The most frequent histopathological findings in epidermis and dermis were hydropic degeneration of the basal cell layer and papillary lymphocytic infiltration (89.9%, 85.5%, respectively). Lymphocytes were the most frequent inflammatory cells in dermis. Colloid bodies and melanin incontinuity also were seen in 60.2% and 78% of cases, respectively.

**Conclusion:** Pathological evaluation can be helpful in differentiating skin disease with lichenoid tissue reactions, if there is a doubt in clinical diagnosis.

**Keywords:** lichenoid reaction, clinicopathological correlation, lichen planus

Received: Apr 18, 2016 Accepted: May 17, 2016

Dermatology and Cosmetic 2016; 7 (2): 94-100

**Corresponding Author:**  
Mahin Aflatoonian, MD

Department of Dermatology, Afzalipour Hospital, Kerman University of Medical Sciences, Kerman  
Email: maaflatoonian@gmail.com

**Conflict of interest:** None to declare