

جراحی ایجاد چال گونه: روش‌ها و عوارض

دکتر مهدی غنچه

بخش جراحی، دانشگاه علوم پزشکی
بیرجند، بیرجند، ایران

نویسنده‌ی مسئول:

دکتر مهدی غنچه

خیابان طالقانی، بیمارستان امام رضا (ع)،
بخش جراحی، بیرجند، ایران
پست الکترونیک:

Mahdighoncheg@gmail.com

تعارض منافع: اعلام نشده است.

چال گونه (cheek dimple) یکی از خصوصیات یک صورت جذاب و زیبا است. چال گونه می‌تواند به صورت طبیعی در صورت فرد وجود داشته باشد یا با جراحی ایجاد شود. در این مقاله علت ایجاد چال گونه، خصوصیات آناتومیک و نیز تکنیک‌های جراحی برای ایجاد چال گونه و همچنین عوارض این اعمال جراحی بیان شده است.

کلیدواژه‌ها: چال گونه، جراحی، روش

دریافت مقاله: ۱۳۹۷/۰۳/۱۵ پذیرش مقاله: ۱۳۹۷/۰۴/۲۰

پوست و زیبایی؛ تابستان ۱۳۹۷، دوره‌ی ۹ (۲): ۱۴۰-۱۳۵

مقدمه

چال گونه عبارت است از فرورفتگی ناحیه‌ی گونه که اغلب حین خنده ایجاد می‌شود. چال گونه جزو فاکتورهای زیبایی صورت محسوب می‌گردد و سبب جذاب‌تر شدن چهره‌ی افراد به‌ویژه هنگام خنده می‌شود.^۱ به نظر می‌رسد که وجود چال گونه یک یافته‌ی ژنتیکی و توارثی است به طوری که برخی مقالات، آن را به عنوان یک صفت ارثی اتوزومال غالب در نظر می‌گیرند.^۲

علت ایجاد این واریاسیون آناتومیک به دو شاخه‌بودن عضله‌ی زایگوماتیک ماژور مربوط شده است. در مطالعه‌ی Pessa JE و همکارانش، صورت ۵۰ جسد مورد کالبد شکافی قرار گرفت. در این مطالعه مشخص شد که در ۱۷ جسد (۳۴٪) عضله زایگوماتیک ماژور به شکل دوشاخه (bifid) است به طوری که عضله به شکل یک تنه‌ی واحد از استخوان زایگوماتیک منشأ می‌گیرد اما در ادامه‌ی مسیر به سمت جلو فیبرهای عضلانی به دوشاخه فوقانی و تحتانی تقسیم می‌شود به طوری که فیبرهای عضلانی فوقانی به بالای گوشه

دهان و فیبرهای تحتانی به مودیولوس در پایین گوشه‌ی دهان وصل می‌شود. در این مطالعه مشخص شد که فیبرهای تحتانی در مسیر خود اتصالاتی به پوست دارند که در موقع کشیده‌شدن آن‌ها (مانند حالت خنده) سبب کشیدن پوست به داخل و ایجاد چال گونه می‌شود. این مطالعه دوشاخه‌بودن عضله‌ی زایگوماتیک ماژور را به عنوان علت ایجاد چال گونه بر شمرده است.^۳

در مطالعه‌ی دیگری به وسیله‌ی Hu KS و همکارانش میزان دوشاخه‌بودن عضله‌ی زایگوماتیک ماژور به میزان ۴۰٪ و میزان دوطرفه‌بودن این یافته‌ی آناتومیک در اجساد که این واریاسیون را داشته‌اند ۷۱٫۴٪ گزارش شده است.^۴

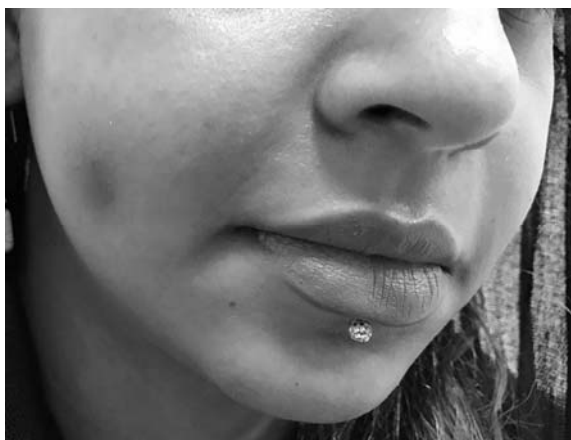در مطالعات بالینی میزان شیوع چال گونه کمتر از مطالعات آناتومیک است به طوری که میزان شیوع آن در یک مطالعه به میزان ۲۹٫۲^۵ و در مطالعه‌ی دیگری میزان شیوع آن در مردان ۱۲٫۵٪ و در زنان ۲۱٫۳٪ گزارش شده است.^۲ چال گونه می‌تواند یک طرفه یا دوطرفه باشد.^۴ رشد و تمایز چال گونه، الگوهای متفاوتی نشان می‌دهد به طوری که چال گونه می‌تواند

برای ایجاد چال گونه خیلی پایین می‌دانند و معتقدند بهتر است محل چال گونه در محل تلاقی خط عمود از لاترال کانتوس با خط عرضی باشد که از بالاترین قسمت کمان کیوپید (cupid bow) به سمت بیرون رسم می‌شود.^۸ یک روش دیگر برای مشخص کردن محل ایجاد چال گونه این است که از بیمار خواسته می‌شود که با ایجاد مکش در دهان، ناحیه‌ی گونه را به داخل بکشد. محل فرورفتگی گونه، مشخص‌کننده‌ی محل ایجاد چال گونه خواهد بود.^۸

تکنیک جراحی

تکنیک‌های متعددی برای ایجاد چال گونه ذکر شده است که به برخی از آن‌ها اشاره می‌شود. هدف از جراحی این است که یک اسکار بین درم و عضله‌ی بوکسیناتور ایجاد شود که این اسکار سبب چسبندگی درم و عضله گردد.^۸ عمل جراحی تحت بی‌حسی موضعی یا بی‌هوشی عمومی انجام می‌شود. در موارد بی‌حسی موضعی از ترکیب لیدوکائین و اپی نفرین (۱/۲۰۰۰۰۰) استفاده می‌شود.

در تکنیک اولیه‌ای که به وسیله‌ی Bao و همکارانش توضیح داده شده است، پس از بی‌حس کردن موضع و درحالت خوابیده به پشت (supine)، انسزیون کوچک دو تا سه میلی‌متر در مخاط دهان داده می‌شود. از



شکل ۱: محل چال گونه

گذرا یا دائمی باشد. چال گذرا ناشی از تحلیل‌رفتن چربی ناحیه‌ی بوکال بر اثر افزایش سن است و به‌علاوه با بالا رفتن سن، کشیده‌شدن یا طویل‌شدن عضله می‌تواند منجر به محو شدن چال گونه شود.^۱

امروزه به‌دلیل تقاضا برای ایجاد چال گونه با جراحی، تکنیک‌های بسیار متفاوت و متعددی ابداع و به‌کار گرفته شده است. قبل از عمل بیماران باید به‌دقت در مورد تکنیک جراحی، نتایج و عوارض مورد مشاوره قرار گیرند؛ به‌ویژه یادآوری سه نکته به بیمار اساسی است که عبارتست از:

- ♦ نمای ظاهری چال گونه که بلافاصله پس از عمل دیده می‌شود ممکن است با نتیجه‌ی نهایی متفاوت باشد.
- ♦ چال گونه که با جراحی ایجاد می‌شود معمولاً هم در حالت خنده و هم در حالت استراحت عضلات صورت وجود خواهد داشت.
- ♦ احتمال محو یا کم‌عمق شدن چال گونه با گذشت زمان وجود دارد.^۶

مشخص کردن محل چال گونه

برخی جراحان از بیمار می‌خواهند که بخندد و در حالت خنده یک نقطه به فاصله‌ی ۲ تا ۲/۵ سانتی‌متر خارج‌تر از چین نازولابیال و هم‌سطح با گوشه‌ی دهان یا اندکی بالاتر از آن‌را به‌عنوان محل ایجاد چال در نظر می‌گیرند.^۶ گروهی دیگر روش متفاوتی را انتخاب می‌کنند؛ آنان از بیمار می‌خواهند که در مقابل آینه قرار گیرد و از بیمار خواسته می‌شود تا محل مطلوب برای چال گونه از نظر خودش را مشخص کند. در صورتی که بیمار نظر خاصی نداشته باشد محل چال گونه به این شکل مشخص می‌گردد که یک خط از کانتوس لاترال به‌طور عمود به سمت پایین رسم می‌شود. خط عرضی دیگری از کمیشور لب‌ها به سمت بیرون رسم می‌شود و محل تلاقی این دو خط محل ایجاد چال گونه خواهد بود.^۷ برخی مؤلفین این نقطه را

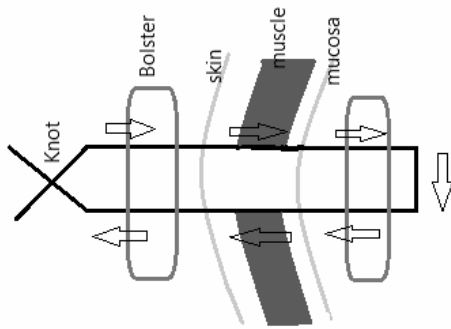
دوخته می‌شود.^۶

Thomas و همکارانش تکنیکی را شرح دادند که در آن تحت بی‌حسی موضعی یا بی‌هوشی عمومی سوزن‌های هیپودرمیک از موضع علامت‌گذاری‌شده روی پوست وارد و از مخاط خارج می‌شود؛ سپس با دقت در جهت صدمه‌زدن به مجرای استنسن، در این موضع مخاط به‌صورت طولی برش داده می‌شود و یک بازو به شکل L یا T به انسزیون طولی اضافه می‌شود و فلپ‌های مخاطی بلند می‌شود. با این کار عضله‌ی بوکسیناتور در معرض دید قرار می‌گیرد. با استفاده از یک فورسپس عروقی، مقدار کمی از الیاف عضله، دیسکسیون می‌شود و فورسپس از زیر این فیبرهای عضله عبور داده شده و یک نخ پرولن ۰-۳ از پروگزیمال فیبرهای عضله عبور داده می‌شود. در این مرحله درم آشکار شده و فیبرهای عضله بلافاصله دیستال به نخ پرولن قطع می‌شود و نخ از درم عبور داده شده و عضله به درم بخیه زده می‌شود. یک بخیه‌ی اضافه هم بین عضله و درم زده می‌شود تا اتصال میودرمال مطمئن‌تر باشد. پس از آن یک بخیه‌ی قابل جذب زیر مخاط و درم زده می‌شود و در نهایت مخاط با نخ کرومیک بسته می‌شود. از نظر این گروه، در این روش با توجه به دید باز، کنترل بهتری بر محل زدن بخیه وجود دارد این روش را به‌ویژه در مورد افرادی که گونه‌های چاق دارند مفید می‌دانند.^۱

در تکنیک Lari and Panse که تحت بی‌حسی موضعی هم قابل انجام است ابتدا محل موردنظر برای چال گونه مشخص می‌گردد؛ سپس یک انسزیون کوچک در مخاط دهان حدود دو سانتی‌متر جلوتر از محل موردنظر ایجاد می‌شود. سپس بیستوری شماره‌ی ۱۵ وارد انسزیون می‌شود به‌طوری که سمت تیز آن به‌طرف پوست باشد و تا حدی بیستوری در نسج فرو برده می‌شود که به زیر ناحیه‌ی مشخص‌شده جهت چال گونه برسد. در این ناحیه اتصالات عضله و پوست با بیستوری خراشیده می‌شود. همین کار در قسمت

سطح پوست و از محل علامت‌گذاری‌شده یک سرسوزن سرنگ به داخل دهان وارد می‌شود به‌طوری که از برش مخاطی وارد دهان گردد. یک رشته نخ مونوفیلانمنت نایلون ۰-۱ از سوراخ نوک سرسوزن وارد سرسوزن شده و از انتهای بیرونی آن واقع در سطح پوست بیرون کشیده می‌شود. در این مرحله انتهای نخ واقع در بیرون دهان با دست نگه داشته می‌شود و سرسوزن به‌آرامی به عقب کشیده می‌شود به‌طوری که تا سطح درم خارج گردد و نخ را نیز تا سطح درم با خودش بیاورد. در این مرحله سپس جهت سرسوزن عوض می‌شود و مجدداً درم و عضله‌ی بوکسیناتور از محل دیگری سوراخ شده و سوزن به داخل دهان رانده می‌شود تا از برش مخاطی داخل دهان خارج گردد و سپس نخ نایلون از داخل سرسوزن بیرون کشیده می‌شود؛ بدین‌صورت یک حلقه با نخ نایلون ایجاد شده است که با گره‌زدن دو انتهای نخ، چال گونه ایجاد می‌گردد و برحسب فشار گره، عمق چال هم مشخص خواهد شد.^۱

Shaker و همکارانش تکنیک ساده‌ای را توضیح داده‌اند که براساس آن با استفاده از بیستوری شماره‌ی ۱۱ در محل موردنظر در مخاط دهان برشی ایجاد می‌شود. بیستوری تا حدی به داخل مخاط و عضله فرو برده می‌شود که از سطح پوست با دست دیگر قابل لمس باشد. سپس با استفاده از قیچی، نسج تا روی درم کنار زده می‌شود هرچند تأکید می‌کنند که باید ضخامت متناسبی از درم حفظ شود تا قدرت نگه داشتن بخیه را داشته باشد. برای بخیه‌زدن از داخل دهان یک بخیه‌ی پلی‌پروپیلین^۱ به‌طوری که مقداری از عضله‌ی بوکسیناتور را دربر بگیرد از سطح پوست خارج می‌گردد و مجدداً از همان سوراخ به داخل دهان برگردانده می‌شود. برای آزادکردن اپی‌درم قبل از گره‌زدن، مقداری حرکات ار همانند برای بخیه انجام می‌شود (جمله نامفهوم است؟؟) و در داخل دهان گره زده می‌شود. مخاط با چند بخیه‌ی قابل جذب ظریف



شکل ۲: محل قرار گرفتن بالشتک

می‌شود از جمله مشابه آنچه توسط Saraf و همکارانش ذکر شده که این کار را با استفاده از یک وسیله بیوپسی پانچ انجام می‌دهند و قسمتی از مخاط، چربی زیر مخاط و عضله را برمی‌دارند لیکن پوست سالم می‌ماند. این کار سبب ایجاد یک نقص به شکل لوله (سیلندری) می‌شود. بخیه از عضله‌ی یک طرف و سپس درم و عضله‌ی سمت دیگر این نقص عبور داده می‌شود و گره زده می‌شود که با این کار چال ایجاد خواهد شد.^{۱۱} نکته‌ی قابل توجه در تمام روش‌ها، دقت در محل برش مخاطی است به طوری که همیشه باید در مورد احتمال صدمه به مجرای استنسن (پاروتید) مراقبت کافی به عمل آید.^{۱۱-۸}

عوارض

جراحی ایجاد چال گونه اگرچه عمل مطمئن و نسبتاً ساده‌ای است اما مانند هر عمل جراحی دیگری می‌تواند همراه با عوارض باشد که از جمله می‌توان به احتمال ایجاد عفونت، خونریزی و صدمه به شاخه‌های بوکال عصب فاسیال اشاره نمود.^{۱۱} هم‌چنین احتمال محوشدن ناگهانی چال گونه، عدم تقارن، واکنش به جسم خارجی و صدمه به مجرای استنسن (پاروتید) نیز گزارش شده است.^{۱۲} شناسایی و درمان زودرس عوارض اهمیت ویژه‌ای دارد.

مخاط هم انجام می‌شود و دقت می‌شود که مخاط صدمه نبیند. اگر تصمیم به ایجاد چال بزرگتری باشد ناحیه‌ی وسیع‌تری خراشیده می‌شود تا جایی که دو سطح برهنه در مقابل هم قرار گیرند که این دو سطح به همدیگر خواهند چسبید و چال گونه ایجاد خواهد شد. متقابلاً اگر تصمیم به ایجاد چال کوچکتری باشد سطح کمتری خراشیده خواهد شد. در این مرحله اگر لمس، دودستی انجام شود یک فرورفتگی در ناحیه‌ی گونه لمس خواهد شد. اگر فرورفتگی وجود نداشت نشان‌دهنده‌ی این است که آزادسازی کامل نبوده و باید مجدداً اتصالات خراشیده شود. مرحله‌ی بعد ایجاد و نگهداری چسبندگی است که برای این کار یک بخیه بر روی سوزن مستقیم از پوست وارد و از مخاط خارج می‌گردد و مجدداً از مخاط وارد و از پوست خارج می‌شود و بر روی یک بالشتک (bolster stitch) گره زده می‌شود. مزیت این بولستر ایجاد چال طولانی‌تر خواهد بود. دقت می‌شود که قطعه‌ی کوچکی گاز وازلین بین پوست و بخیه و بین مخاط و بخیه قرار گیرد. این نویسنندگان در بیماران جدیدشان از یک سیلندر سیلیکونی به‌عنوان بولستر استفاده می‌کنند و معتقدند که بهداشتی‌تر است و مانع تجمع رطوبت و ذرات غذا در بخیه می‌شود. هم‌چنین دقت می‌شود که بخیه بیش از حد سفت نشود تا مانع از ایسکمی مخاط شود سپس برای بیمار آنتی‌بیوتیک تجویز می‌شود و از بیمار خواسته می‌شود که بهداشت دهان را رعایت کند. بولستر در روز هفتم پس از عمل برداشته می‌شود. در ابتدا یک چال استاتیک ایجاد می‌گردد لیکن با گذشت زمان فقط یک فرورفتگی مختصر در حالت استاتیک وجود دارد و با حرکات صورت چال بیشتر خود را نشان می‌دهد^۸ (شکل ۲).

در برخی تکنیک‌ها، با ایجاد برش حلقوی در مخاط دهان، قسمتی از مخاط و عضله‌ی بوکسیناتور برداشته

References

1. Kiran Kumar M, Dey AK, Singh DK, et al. Facial dimple creation surgery: A review of literature. *Indian Journal of Dental Sciences* 2017; 9(4): 282-6.
2. Omotoso GO, Adeniyi PA, Medubi LJ. Prevalence of facial dimples amongst South-western Nigerians: A case study of Ilorin, Kwara State of Nigeria. *Int J Biomed Health Sci* 2010;6: 241-4.
3. Pessa JE1, Zadoo VP, Garza PA, et al. Double or bifid zygomaticus major muscle: anatomy, incidence, and clinical correlation. *Clin Anat* 1998; 11(5): 310-3.
4. Hu KS, Jin GC, Youn KH, et al. An anatomic study of the bifid zygomaticus major muscle. *J Craniofac Surg* 2008; 19(2): 534-6.
5. Razzaq R, Kanwal S, Shandana S, et al. Tongue rolling, folding, cheek dimple and chin cleft; study of a morphogenetic traits in Quetta population. *World J Zool* 2015 ;10 (3): 237-40.
6. Shaker AA, Aboelatta YA, Attia KS. A Simple technique to create cheek dimples. *Ann Plast Surg* 2015; 75(5): 493-6.
7. Khoo BC. The facial dimple: Clinical study and operative technique. *Plast Reconstr Surg* 1962 ;30: 281-8.
8. Lari AR, Panse N. Anatomical basis of dimple creation - A new technique: Our experience of 100 cases. *Indian J Plast Surg.* 2012; 45(1): 89-93.
9. Bao S, Zhou C, Li S, et al. A new simple technique for making facial dimples. *Aesthetic Plast Surg* 2007; 31: 380-3.
10. Thomas M, Menon H, D'Silva J. Improved surgical access for facial dimple creation. *Aesthet Surg J* 2010; 30: 798-801.
11. Saraf S, Pillutia R. Complication of dimple creation. *Indian Dermatol Online J.* 2010; 1: 42-3.
12. El-Sabbagh AH. Simple technique for facial dimple. *J Cutan Aesthet Surg.* 2015; 8(2): 102-5.

Cheek dimple creation: techniques and complications

Mehdi Ghoncheh, MD

Department of Surgery, Birjand University
of Medical Sciences, Birjand, Iran

Cheek dimple is one feature of attractive and beautiful face. It may be natural or may be created by surgery. In this article, the surgical techniques and complications of cheek dimple creation have been reviewed.

Keywords: cheek dimple, surgery, technique

Received: Jun 05, 2018 Accepted: Jul 11, 2018

Dermatology and Cosmetic 2018; 9 (2): 135-140

Corresponding Author:

Mehdi Ghoncheh, MD

Taleghani Avenue, Emam Reza Hospital,
Department of Surgery, Birjand, Iran
Email: Mahdighoncheh@gmail.com

Conflict of interest: None to declare