

اثر درمان ترکیبی لیزر فرکشنال دی‌اکسید کربن و ژل موضعی ترانگزامیک اسید ۵٪ بر ملاسما

دکتر لیلآسادات خامسی^۱
دکتر مژده سپاس‌خواه^۲
دکتر لادن دستغیب^۲
دکتر زهرا باقری^۳

۱. گروه پوست، دانشکده‌ی پزشکی،
دانشگاه علوم پزشکی شیراز، شیراز،
ایران
۲. مرکز تحقیقات مولکولی پوست، دانشگاه
علوم پزشکی شیراز، شیراز، ایران
۳. گروه آمار زیستی، دانشکده‌ی پزشکی،
دانشگاه علوم پزشکی شیراز، شیراز،
ایران

نویسنده‌ی مسئول:
دکتر مژده سپاس‌خواه

شیراز، خیابان زند، بیمارستان شهید فقیهی،
بخش پوست
پست الکترونیک:

sepaskhah_m@yahoo.com

تعارض منافع: اعلام نشده است.

زمینه و هدف: ملاسما بیماری شایعی است که کیفیت زندگی را تحت تأثیر قرار می‌دهد. درمان‌های موجود باعث پاک‌شدن تدریجی و نسبی ملاسما شده و با شانس عود بالا پس از قطع درمان همراه هستند. ترانگزامیک اسید در مطالعات متعددی با موفقیت مورد بررسی قرار گرفته است. به‌علاوه، لیزر به‌عنوان یک روش افزایش‌دهنده‌ی انتقال دارو پیشنهاد شده است. مطالعه‌ی حاضر در جهت ارزیابی این اثر افزایشی انجام شده است.

روش اجرا: بیست و پنج بیمار با ملاسمای دوطرفه‌ی اپیدرمال و مخلوط وارد مطالعه شدند و ژل ۵٪ ترانگزامیک اسید را روزانه دو بار روی دو سمت صورت مالیده، به‌صورت تصادفی تحت لیزر درمانی با لیزر فرکشنال دی‌اکسید کربن روی یک سمت صورت ماهانه تا ۳ ماه قرار گرفتند. بیماران قبل از شروع درمان و سپس هر ۴ هفته یک بار با اندازه‌گیری شاخص اصلاح‌شده‌ی سطح و شدت ملاسما (mMASI) و شاخص ملانین توسط دستگاه درماکچ (شرکت کولوریکس، سوئیس) بررسی می‌شدند. نتایج با آزمون تی زوجی ارزیابی شدند. به دلیل تکرر مقایسه، $P < 0.0125$ قابل توجه در نظر گرفته شد.

یافته‌ها: شاخص mMASI و شاخص ملانین در هر مراجعه بین دو گروه تفاوت قابل توجه آماری نداشتند ($P > 0.0125$). این دو شاخص در هر دو گروه کاهش قابل توجهی پس از درمان نشان دادند (به‌ترتیب $P < 0.001$ و $P < 0.001$).

نتیجه‌گیری: هر چند ژل ۵٪ ترانگزامیک اسید در درمان ملاسما مؤثر است، اما پژوهش ما افزایش اثر درمانی آن‌را با لیزر فرکشنال دی‌اکسید کربن نشان نداد.

کلیدواژه‌ها: ملاسما، لیزر فراکشنال، ژل ترانگزامیک اسید

دریافت مقاله: ۱۳۹۸/۰۸/۰۲ پذیرش مقاله: ۱۳۹۸/۰۹/۱۰

پوست و زیبایی؛ پاییز ۱۳۹۸، دوره‌ی ۱۰ (۳): ۱۴۰-۱۳۱

مقدمه

ملاسما یک مشکل شایع و مزمن خصوصاً در افراد با پوست تیره‌تر می‌باشد که به شکل ماکول و پچ‌های هیپرپیگمانته بر روی مناطق در معرض تابش نور خورشید و خصوصاً روی صورت تظاهر می‌کند.^۱ ملاسما اثر قابل توجهی بر مختل کردن کیفیت زندگی دارد.^۲ متأسفانه درمان ملاسما به سهولت امکان‌پذیر نیست.^۳ هرچند درمان‌های متعددی از جمله داروهای موضعی متنوع، لایه‌بردارهای شیمیایی و مداخلاتی

مانند انواع لیزر در درمان ملاسما به‌کار برده شده‌اند، هنوز درمان سه ترکیبی موضعی درمان استاندارد طلایی در درمان ملاسما محسوب می‌شود^۳ اما این درمان با بروز عوارضی مانند ایجاد تحریک پوستی، اریتم و خشکی پوست و احتمال بروز عوارض مربوط به مصرف هیدروکینون مانند Exogenous ochronosis همراه است^۴ بنابراین معرفی داروهای جدید و کم‌عارضه‌تر برای درمان ملاسما با استقبال روبرو می‌شود.^۳ یکی از داروهای که اخیراً در درمان ملاسما مورد توجه قرار گرفته است ترانگزامیک اسید است^۵.

امام رضا انجام شده است. طرح مطالعه در تاریخ ۹۶/۰۳/۲۴ در کمیته‌ی اخلاق در پژوهش دانشگاه علوم پزشکی شیراز با کد IR.SUMS.MED.REC.1396.48 به تصویب رسیده است. بیماران مبتلا به ملاسما به روش consecutive انتخاب شده، در ابتدا مورد بررسی با لامپ وود قرار گرفتند تا نوع درگیری پوستی (درمال، اپیدرمال یا مختلط) مشخص گردد. بیماران ۱۸ تا ۵۰ ساله با معیارهای ورود ملاسمای دوطرفه‌ی اپیدرمال یا مختلط، دوره‌ی ابتلا به ملاسما به مدت حداقل ۶ ماه و عدم دریافت داروی موضعی در ۱ ماه گذشته وارد مطالعه و با معیارهای خروج شامل دریافت داروهای ضدبارداری خوراکی، مصرف فعلی استروئید خوراکی یا موضعی، بارداری یا شیردهی فعلی، تاریخچه‌ی ابتلا به بیماری‌های داخلی، ابتلا به سایر بیماری‌های رنگدانه‌ای، عدم رضایت به انجام فتوگرافی استاندارد، مصرف رتینوئید خوراکی یا ترانگزامیک اسید خوراکی یا تزریقی در ۶ ماه قبل از مطالعه، خارج شدند.

حجم نمونه

طبق نظر مشاور آمار در سطح اطمینان ۹۵ درصد و با توان ۸۰ درصد با توجه به ۳ مرتبه تکرار در اندازه‌گیری و برآورد انحراف معیار ۲/۶۶، حجم نمونه ۲۵ نفر تعیین شد.

تصادفی‌سازی

سمت مورد لیزر صورت بیماران به صورت تصادفی توسط روش بلوک‌های جایگشتی با بلوک‌های ۴ تایی به دو گروه (نرم‌افزار MEDCALC، نسخه‌ی ۸، بلژیک) تقسیم شدند که تعیین می‌کرد صورت هر بیمار در سمت چپ یا راست لیزر شود. لیزر توسط یک درماتولوژیست انجام می‌شد و رزیدنت پوست که از سمت تحت لیزر اطلاع نداشت، مسؤول بررسی نتایج بود.

مداخلات

همه‌ی بیماران داروی موضعی ترانگزامیک اسید به فرم ژل و با غلظت ۵٪ که در پایه‌ی ژل لوبریکانت

ترانگزامیک اسید با اتصال به پلاسمینوژن از تبدیل آن به پلاسمین توسط Plasminogen activator ممانعت می‌کند. با توجه به وجود پلاسمینوژن و Plasminogen activator در کراتینوسیت‌های انسان، به نظر می‌رسد ترانگزامیک اسید بر عملکرد و مناسبات کراتینوسیت‌ها مؤثر باشد. Plasminogen activator تولیدشده توسط کراتینوسیت‌ها فعالیت ملانوسیت‌ها را افزایش می‌دهد و بلوک این مسیر باعث کاهش تولید ملانین توسط ترانگزامیک اسید می‌شود.^۶

اثر مثبت درمانی ترانگزامیک اسید بر ملاسما در مطالعات بالینی متعددی بررسی شده است^{۷-۱۱}. علاوه بر استفاده از ترانگزامیک اسید به صورت خوراکی که نگرانی در مورد عوارض آن وجود دارد، این دارو به صورت تزریق داخل ضایعه و موضعی نیز مورد استفاده قرار گرفته است^{۱۷-۱۹}.

با توجه به بررسی روش‌های جدید برای افزایش انتقال دارو به داخل پوست (Transcutaneous enhanced drug delivery) توسط دستگاه‌های مختلفی از جمله انواع لیزر و میکرونیدلینگ، این روش‌ها برای افزایش جذب پوستی ترانگزامیک اسید و سایر داروهای کاهش‌دهنده‌ی رنگدانه هم مورد استفاده قرار گرفته‌اند^{۲۴-۱۸}. هرچند از این مطالعات نتایج یکدستی حاصل نشده است؛ یعنی در بعضی به کارگیری این متدها باعث افزایش اثر داروی موضعی شده^{۲۰ و ۲۱}، ولی در بعضی این اثر افزایشی دیده نشده است^{۲۳} بنابراین برای بررسی بیشتر این اثر، مطالعه‌ی بالینی یک‌سوکور تصادفی‌سازی‌شده حاضر طراحی و اجرا شد.

روش اجرا

طراحی و محل انجام مطالعه

مطالعه‌ی حاضر یک کارآزمایی بالینی تصادفی‌سازی‌شده موازی یک‌سوکور ۱:۱ به صورت split face است که در درمانگاه پوست شهید فقیهی و

تفاوت رنگدانه‌ی ۲ ناحیه‌ی ملاسما و سالم به‌عنوان معیار در آنالیز آماری به‌عنوان Primary outcome measure استفاده شد.

هم‌چنین از بیماران پس از اخذ رضایت کتبی فتوگرافی استاندارد تهیه شد (دوربین Canon IXY200f). عکس‌ها در هر جلسه در یک مکان و جهت ثابت و حتی‌الامکان با نور یکسان انجام می‌شد. در هر مراجعه ضایعات بیمار با روش mMASI (Modified Melasma Area Severity Index) صورت به‌عنوان Secondary outcome measure بررسی شدند. بررسی mMASI score در نهایت بر روی فتوگرافی بیماران هم توسط دو درماتولوژیست مستقل انجام شد و در موارد اختلاف نظر بین دو نفر با بازبینی توافق حاصل شد. بیماران از نظر اثر درمان بر کیفیت زندگی به‌وسیله‌ی نسخه‌ی فارسی پرسش‌نامه‌ی MELASQoL که روایی و پایایی آن قبلاً در مطالعه‌ای تأیید شده، نیز مورد بررسی قرار گرفتند؛ هرچند متأسفانه به‌دلیل تأخیر در دسترسی به پرسش‌نامه این مورد در تعدادی از بیماران بررسی شد. عوارض احتمالی دارو از قبیل اریتم، خشکی، خارش و سوزش یا پوسته‌ریزی در هر مراجعه پرسیده شده، تمام یافته‌های فوق در فرم جمع‌آوری اطلاعات جمع‌آوری گردید.

ملاحظات اخلاقی

پروتکل مطالعه توسط کمیته‌ی اخلاق دانشگاه علوم پزشکی شیراز تأیید شد (کد اخلاق: IR.SUMS.MED.REC.1396.48). مطالعه متعهد به رعایت اصول اخلاقی معاهده‌ی ۱۹۷۵ هلسینکی بوده است. بیماران واجد شرایط شرکت در مطالعه پس از اطلاع‌رسانی و امضای فرم رضایت آگاهانه کتبی وارد مطالعه شدند.

آنالیز آماری

داده‌ها با استفاده از نسخه‌ی ۱۸ نرم‌افزار SPSS آنالیز شدند. توصیف داده‌های کمی و کیفی به‌ترتیب با

(شرکت تولید دارو، ایران) و با استفاده از آمپول‌های ۵۰۰ میلی‌گرم در ۵ سی‌سی داروی ترانگزامیک اسید (شرکت کاسپین، ایران) تهیه شده بود (حل تعداد ۴ آمپول در ۴۰ سی‌سی ژل) مصرف کردند. دارو در بسته‌های ۴۰ سی‌سی تهیه شد. بیماران پس از تمیز کردن صورت از سایر کرم‌ها یا مواد آرایشی دارو را دو بار صبح و شب به مدت ۳ ماه بر روی صورت استفاده کردند. در ضمن بیماران در طول مدت درمان از ضدآفتاب فاقد مواد ضدلک با فاکتور حفاظتی حداقل ۵۰ استفاده می‌کردند. جهت بررسی compliance بیمار از وی خواسته شد که در هر بار مراجعه ظرف دارو را به همراه بیاورد.

در شروع درمان پس از انجام بی‌حسی موضعی به‌وسیله‌ی کرم لیدوکائین/پرلیوکائین (زایلا پی)، شرکت تهران‌شیمی، ایران [روی ضایعات یک نیمه‌ی صورت لیزر درمانی با دستگاه Fractional CO₂ (شرکت DSE، کره جنوبی) با طول موج ۱۰۶۰۰ nm انجام شد. این درمان ۳ بار و در ماه‌های ۰، ۱ و ۲ انجام گرفت.

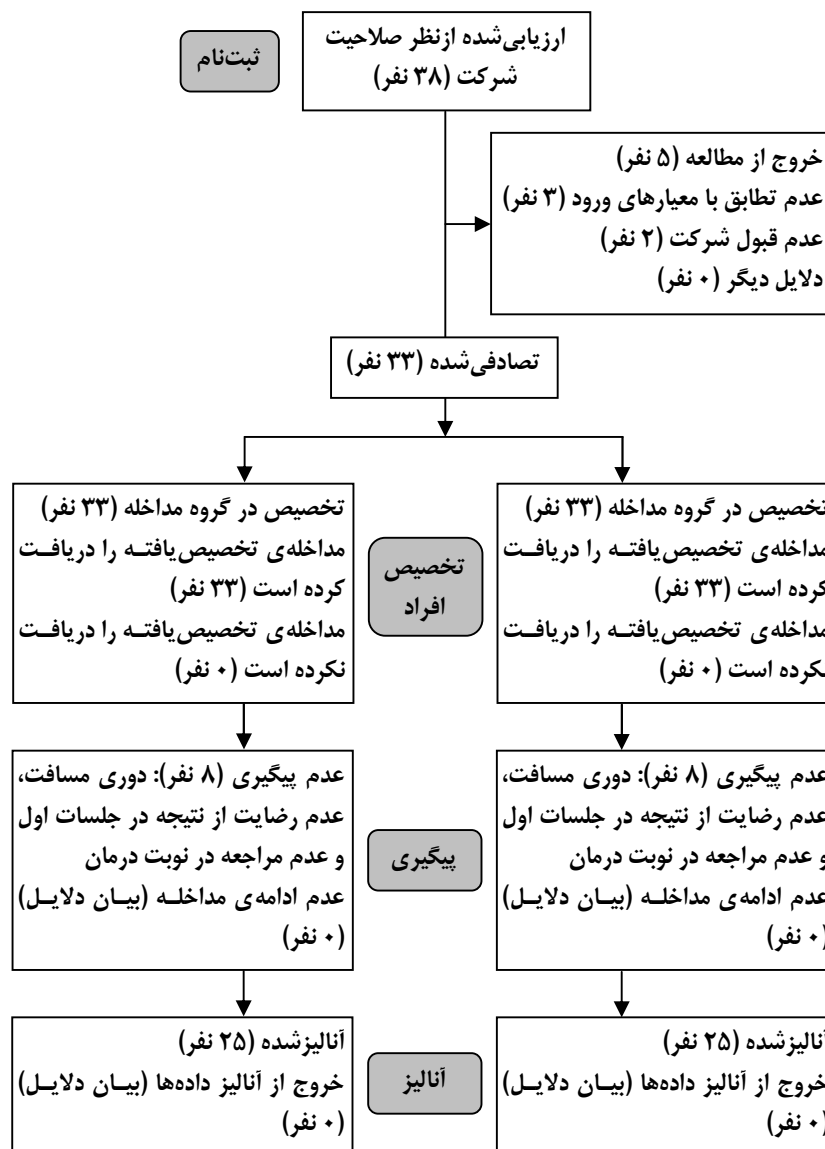
برای انجام لیزر دستگاه روی مساحت ۱۵×۱۵ میلی‌متر تنظیم می‌شد. تعداد نقاط در هر ضلع ۱۳ نقطه (مجموعاً در هر مربع ۱۶۹ نقطه) بود و هر قسمت ۲ پاس لیزر به میزان ۱۲ mJ دریافت کرد. پاس دوم با چرخش مختصر در hand piece دستگاه نسبت به پاس اول انجام شد. بیماران در شروع مطالعه و ماه ۱، ۲، و ۳ توسط یک مشاهده‌گر غیرمطلع از سمت مورد لیزر (رزیدنت مسئول مطالعه) بررسی شدند (قبل از انجام لیزر هر جلسه).

میزان ملانین در هر ناحیه‌ی درگیر با دستگاه Dermacatch (Colorix, Switzerland) بررسی شده، در هر ناحیه (گونه‌ی راست و چپ، نیمه‌ی چپ و راست چانه و نیمه‌ی چپ و راست پیشانی) حداقل ۴ منطقه بررسی و میانگین آن به‌عنوان عدد نهایی در نظر گرفته شد. هم‌چنین رنگدانه‌ی پوست سالم اطراف ضایعه به‌عنوان کنترل با همین روش ارزیابی شد و

استفاده از میانگین و انحراف معیار و فراوانی نسبی انجام شد. مقایسه‌ی تغییرات پاسخ طی زمان با استفاده از آزمون t زوجی انجام شد. به علت اینکه هر دو درمان بر روی یک فرد انجام شده، برای مقایسه‌ی دو درمان از آزمون t زوجی در زمان‌های مختلف استفاده ولی به‌منظور جلوگیری از متورم‌شدن خطای نوع اول از تعدیل بنفرونی استفاده کردیم در نتیجه سطح معنی‌داری تقسیم ۰/۰۵ بر تعداد مقایسات که برابر با ۰/۰۱۲۵ می‌باشد، در نظر گرفته شده است.

یافته‌ها

در ابتدا تعداد ۳۸ بیمار وارد مطالعه شدند که ۵ بیمار از مطالعه خارج شدند و در ادامه ۸ بیمار نیز برای پیگیری مراجعه نمودند و در نهایت تعداد ۲۵ بیمار به‌صورت خودشاهد، مطالعه را به پایان رساندند (شکل ۱). میانگین سنی در بیماران مورد مطالعه 38 ± 6.8 سال بود که جوان‌ترین بیمار ۲۸ و مسن‌ترین آن‌ها ۵۰ سال سن داشت.



شکل ۱: نمودار جریان فرایند CONSORT 2010

جدول ۲: میانگین نمرات mMASI در بیماران مورد بررسی در هر گروه در سیر پیشرفت درمان نسبت به ابتدای درمان

گروه	بدو مراجعه		یک ماه بعد		دوماه بعد		سه ماه بعد	
	انحراف میانگین از معیار	انحراف میانگین از معیار	انحراف میانگین از معیار	انحراف میانگین از معیار	انحراف میانگین از معیار	انحراف میانگین از معیار	انحراف میانگین از معیار	انحراف میانگین از معیار
گروه مداخله	۱۹،۰	۸،۲	۱۶،۳	۷،۳	۱۹،۰	۲۵،۹	۱۰،۸	۶،۲
P	-	-	۰،۰۰۰	۰،۰۰۰	۰،۹۰۴	۰،۰۰۰	۰،۰۰۰	۰،۰۰۰
گروه کنترل	۲۰،۷	۷،۳	۱۷،۸	۶،۸	۱۴،۰	۶،۱	۱۰،۹	۶،۴
P	-	-	۰،۰۰۰	۰،۰۰۰	۰،۰۰۰	۰،۰۰۰	۰،۰۰۰	۰،۰۰۰

melanin index کاهش پیدا کرد؛ هم‌چنین در گروه کنترل نیز در ماه‌های اول تا سوم نسبت به بدو مراجعه روند رو به‌بودی را در بیماری داشتند (جدول ۴).

هم‌چنین در بررسی‌های انجام‌گرفته به‌وسیله‌ی معیار مورد مقایسه‌ی کیفیت زندگی بیماران ملاسما (MELASQoL) که بر روی ۱۰ بیمار انجام گرفت نشان داده شد به‌صورت معناداری پس از انجام مطالعه و درمان در بیماران این معیار کاهش یافته است که نشان‌دهنده‌ی بهبود وضعیت کیفیت زندگی با درمان در بیماران بوده است (جدول ۵).

جدول ۳: مقایسه‌ی نمرات Melanin index در سمت مصرف ترانگزامیک با لیزر CO₂ Fractional با سمت ترانگزامیک تنها در بیماران مبتلا به ملاسما

P	انحراف از معیار	میانگین	Melanin index	
۰،۷۲۴	۲۶،۹	۵۱،۲	گروه مداخله	بدو مراجعه
	۱۸،۹	۴۹،۸	گروه کنترل	
۰،۴۳۶	۲۲،۶	۴۳،۱	گروه مداخله	یک ماه بعد
	۱۴،۰	۳۹،۹	گروه کنترل	
۰،۵۳۵	۱۹،۵	۳۵،۷	گروه مداخله	دو ماه بعد
	۱۶،۹	۳۸،۱	گروه کنترل	
۰،۳۸۲	۱۴،۱	۳۱،۲	گروه مداخله	سه ماه بعد
	۱۷،۶	۳۴،۸	گروه کنترل	

هم‌چنین دوره‌ی درگیری پوستی در این بیماران ۶،۳±۴،۴ ماه بود که دامنه‌ای بین ۱ تا ۲۰ ماه را داشت. در ۱۶ مورد (۶۴٪) از بیماران ملاسما نوع mixed و در ۹ مورد (۳۶٪) نوع اپیدرمال بود.

در بررسی‌های انجام‌گرفته به‌وسیله‌ی معیار مورد مقایسه‌ی modified Melasma Area (mMASI) Severity Index نشان داده شد که تفاوت معناداری از لحاظ آماری در بین دو روش درمانی مورد استفاده در بیماران وجود ندارد (جدول ۱).

در بیماران مورد مطالعه در گروه مداخله به‌صورت معناداری در ماه اول و سوم پس از مراجعه به‌صورت معناداری معیار mMASI کاهش پیدا کرد؛ در حالی که در ماه دوم این تفاوت معنادار نبود و نشان‌دهنده‌ی افول درمان در ماه دوم می‌باشد. در گروه کنترل نیز در ماه‌های اول تا سوم نسبت به بدو مراجعه روند رو به‌بودی را در بیماری داشتند (جدول ۲).

هم‌چنین در بررسی‌های انجام‌گرفته به‌وسیله‌ی معیار مورد مقایسه melanin index نشان داده شد که تفاوت معناداری از لحاظ آماری بین دو روش درمانی مورد استفاده در بیماران وجود ندارد (جدول ۳).

در بیماران مورد مطالعه در گروه مداخله به‌صورت معناداری در ماه اول تا سوم پس از مراجعه، معیار

جدول ۱: مقایسه‌ی نمرات mMASI در سمت مصرف ترانگزامیک با لیزر CO₂ Fractional با سمت ترانگزامیک تنها در بیماران مبتلا به ملاسما

P	انحراف از معیار	میانگین	mMASI	نمره‌ی
۰،۱۲۴	۸،۲	۱۹،۰	گروه مداخله	بدو مراجعه
	۷،۳	۲۰،۷	گروه کنترل	
۰،۰۷۵	۷،۳	۱۶،۳	گروه مداخله	یک ماه بعد
	۶،۸	۱۷،۸	گروه کنترل	
۰،۳۲۲	۲۵،۹	۱۹،۰	گروه مداخله	دو ماه بعد
	۶،۱	۱۴،۰	گروه کنترل	
۰،۹۵۸	۶،۲	۱۰،۸	گروه مداخله	سه ماه بعد
	۶،۴	۱۰،۹	گروه کنترل	

جدول ۴: میانگین نمرات melanin index در بیماران مورد بررسی در هر گروه در سیر پیشرفت درمان نسبت به ابتدای درمان

گروه	بدو مراجعه		یک ماه بعد		دوماه بعد		سه ماه بعد	
	انحراف از معیار	میانگین	انحراف از معیار	میانگین	انحراف از معیار	میانگین	انحراف از معیار	میانگین
گروه مداخله	۵۱٫۲	۲۶٫۹	۴۳٫۱	۲۲٫۶	۳۵٫۷	۱۹٫۵	۳۱٫۲	۱۴٫۱
P	-	-	۰٫۰۳۴	-	۰٫۰۰۰	-	۰٫۰۰۰	-
گروه کنترل	۴۹٫۸	۱۸٫۹	۳۹٫۹	۱٫۰	۳۸٫۱	۱۶٫۹	۳۴٫۸	۱۷٫۶
P	-	-	۰٫۰۲۳	-	۰٫۰۰۰	-	۰٫۰۰۰	-

بحث

در مطالعه‌ی حاضر ژل ۰٫۵٪ ترانگزامیک اسید موضعی باعث بهبود در هر دو معیار mMASI و Melanin index و نیز بهبود کیفیت زندگی بیماران ملاسما شد ولی افزودن لیزر Fractional CO₂ منجر به بهبود اثربخشی این دارو نشد.

ملاسما به‌عنوان یک مشکل شایع که نور خورشید و هورمون‌ها در ایجاد آن دخیل هستند، از مشکلات درمانی محسوب می‌شود.^۱ درمان‌های متعدد استفاده‌شده در ملاسما شامل درمان‌های موضعی، خوراکی، پروسیجرها و درمان‌های ترکیبی بوده است که با پاسخ‌های درمانی مختلفی همراهند.^{۲۵} ترانگزامیک اسید از جمله داروهای جدیدی است که اخیراً به‌طور وسیعی در درمان ملاسما به‌کار برده شده است. این دارو به فرم‌های موضعی، تزریق داخل ضایعه و خوراکی به‌تنهایی یا همراه با پروسیجرهایی مانند میکرونیدلینگ و انواع لیزرها استفاده شده است.^{۲۶-۲۹، ۲۰، ۱۷-۷}

جدول ۵: میانگین نمرات MELASQoL در بیماران مورد بررسی

P	انحراف از معیار	میانگین	MELASQoL قبل از شروع درمان
۰٫۰۰۷	۱۵٫۶	۵۱٫۳	MELASQoL پس از شروع درمان
	۱٫۷۰	۴۴٫۴	

در مطالعه‌ی حاضر ترانگزامیک اسید به‌صورت ژل موضعی ۰٫۵٪ استفاده شد و اثر قابل توجهی بر کاهش رنگدانه در ملاسما داشت. این نتیجه با مطالعات قبلی هم‌خوانی داشت. در مطالعه‌ی اثر ترانگزامیک اسید موضعی با هیدروکینون قابل مقایسه و با عوارض کمتر بود^{۱۳، ۱۴، ۱۳}. هرچند در مطالعه‌ی که ژل ۰٫۵٪ ترانگزامیک اسید با پایه‌ی ژل مقایسه شده بود، ترانگزامیک اسید در کاهش رنگدانه ارجحیتی بر ژل پایه نداشت و فقط اریتم را کمتر کرده بود.^{۱۵}

با توجه به مفهوم افزایش انتقال دارو به داخل پوست (Transcutaneous enhanced drug delivery) که اخیراً مطرح شده، از روش‌های متنوعی استفاده شده است. از جمله‌ی این روش‌ها می‌توان به Ablative fractional laser technologies^{۱۹، ۳۰}، میکرونیدلینگ^{۲۰، ۲۹} و میکرودرم ابریژن^{۲۷} اشاره کرد.

از جمله لیزرهای Fractional که در جهت افزایش انتقال داروهای موضعی به داخل درم استفاده شده، لیزر Fractional CO₂ می‌باشد. این لیزر هم در محیط آزمایشگاهی برای افزایش انتقال ترانگزامیک اسید از پوست خوک استفاده شده است^{۲۱} و هم در مطالعات بالینی برای افزایش انتقال داروهای مختلف مورد استفاده قرار گرفته است^{۱۸، ۲۳}. نتیجه‌ی این اقدام بر افزایش اثربخشی بالینی داروی مورد استفاده متناقض بوده است. در مطالعه‌ی Badawi و همکاران^{۱۸}، درمان همزمان هیدروکینون با لیزر Fractional CO₂ باعث افزایش قابل توجه اثربخشی نسبت به هیدروکینون تنها شد ولی Nourmohammadi Abadchi و همکاران^{۲۳} به چنین نتیجه‌ی نرسیدند. مطالعه‌ی حاضر نیز افزودن لیزر CO₂ به ژل ترانگزامیک اسید اثر اضافی نسبت به ترانگزامیک اسید تنها در درمان ملاسما نداشت. احتمال کسب نتایج دقیق‌تر با حجم بالاتر بیماران یا استفاده از لیزرهای Fractional CO₂ کارآتر را نمی‌توان از نظر دور داشت.

نکته‌ی مهم دیگر اثر ملاسما بر کیفیت زندگی

تشکر و قدردانی

این مقاله مستخرج از پایان‌نامه‌ی دکترای تخصصی دکتر لیلاسادات خامسی می‌باشد که هزینه‌ی آن توسط معاونت پژوهشی دانشگاه علوم پزشکی شیراز طی طرح شماره‌ی ۸۷۱۶-۰۱-۰۱-۹۳ تأمین شده است. به‌علاوه، از پرسنل مرکز لیزر درمانگاه امام رضا خصوصاً سرکار خانم مریم بهروزی برای همکاری صمیمانه در اجرای طرح سپاسگزاریم.

بیماران است^{۳۲} و^{۳۱}. علاوه‌بر مشاهده‌ی این اثر منفی در مطالعه‌ی حاضر، بهبود کیفیت زندگی با درمان ملاسما نیز مانند سایر مطالعات حاصل شد^{۳۳}.

براساس نتایج مطالعه‌ی حاضر با وجود اثربخشی ۵٪ ترانگزامیک اسید در بهبود ملاسما، ما قادر به بهبود اثر درمانی آن با افزودن لیزر Fractional CO₂ به ترانگزامیک اسید نشدیم. به‌علاوه، با توجه به ملاسما بر کیفیت زندگی توجه به نیازهای روحی و روانی بیماران همراه با درمان‌های دارویی می‌تواند در بهبود کیفیت زندگی آنان مؤثر باشد.

References

1. Zubair R, Lyons AB, Vellaichamy G, et al. What's new in pigmentary disorders. *Dermatol Clin.* 2019; 37(2): 175-81.
2. Pawaskar MD, Parikh P, Markowski T, et al. Melasma and its impact on health-related quality of life in Hispanic women. *J Dermatolog Treat.* 2007;18 (1): 5-9.
3. Rodrigues M, Pandya AG. Melasma: clinical diagnosis and management options. *Australas J Dermatol.* 2015; 3(26): 153-63.
4. Perper M, Eber AE, Fayne R, et al. Tranexamic acid in the treatment of melasma: A review of the literature. *Am J Clin Dermatol.* 2017; 18(3): 373-81.
5. Taraz M, Niknam S, Ehsani AH. Tranexamic acid in treatment of melasma: A comprehensive review of clinical studies. *Dermatol Ther.* 2017; 30(3): 120-7.
6. Tse TW, Hui E. Tranexamic acid an important adjuvant in the treatment of melasma. *J Cosmet Dermatol.* 2013; 12(1): 57-66.
7. Cho HH, Choi M, Cho S, et al. Role of oral tranexamic acid in melasma patients treated with IPL and low fluence QS Nd:YAG laser. *J Dermatolog Treat.* 2013; 24(4): 292-6.
8. Karn D, Kc S, Amatya A, et al. Oral tranexamic acid for the treatment of melasma. *Kathmandu Univ Med J (KUMJ).* 2012; 10(40): 40-3.
9. Li Y, Sun Q, He Z, et al. Treatment of melasma with oral administration of compound tranexamic acid a preliminary clinical trial. *J Eur Acad Dermatol Venereol.* 2014; 28(3): 393-4.
10. Na JI, Choi SY, Yang SH, et al. Effect of tranexamic acid on melasma: a clinical trial with histological evaluation. *J Eur Acad Dermatol Venereol.* 2013; 27(8): 1035-9.
11. Tan AWM, Sen P, Chua SH, et al. Oral tranexamic acid lightens refractory melasma. *Australas J Dermatol.* 2017; 58(3): e105-e8.
12. Chung JY, Lee JH, Lee JH. Topical tranexamic acid as an adjuvant treatment in melasma: Side-by-side comparison clinical study. *J Dermatolog Treat.* 2016; 27(4): 373-7.
13. Ebrahimi B, Naeini FF. Topical tranexamic acid as a promising treatment for melasma. *J Res Med Sci.* 2014; 19(8): 753-7.

14. Janney MS, Subramaniyan R, Dabas R, et al. A Randomized controlled study comparing the efficacy of topical 5% tranexamic acid solution versus 3% hydroquinone cream in melasma. *J Cutan Aesthet Surg*. 2019; 12(1): 63-7.
15. Kanechorn Na Ayuthaya P, Niumphradit N, Manosroi A, et al. Topical 5% tranexamic acid for the treatment of melasma in Asians: a double-blind randomized controlled clinical trial. *J Cosmet Laser Ther*. 2012; 14(3): 150-4.
16. Kim SJ, Park JY, Shibata T, et al. Efficacy and possible mechanisms of topical tranexamic acid in melasma. *Clin Exp Dermatol*. 2016; 41(5): 480-5.
17. Lee JH, Park JG, Lim SH, et al. Localized intradermal microinjection of tranexamic acid for treatment of melasma in Asian patients: a preliminary clinical trial. *Dermatol Surg*. 2006; 5(32): 31-626.
18. Badawi AM, Osman MA. Fractional erbium-doped yttrium aluminum garnet laser-assisted drug delivery of hydroquinone in the treatment of melasma. *Clin Cosmet Investig Dermatol*. 2018; 11: 13-20.
19. Bloom BS, Brauer JA, Geronemus RG. Ablative fractional resurfacing in topical drug delivery: an update and outlook. *Dermatol Surg*. 2013; 39(6): 839-48.
20. Budamakuntla L, Loganathan E, Suresh DH, et al. A randomised, open-label, comparative study of tranexamic acid microinjections and tranexamic acid with microneedling in patients with melasma. *J Cutan Aesthet Surg*. 2013; 6(3): 139-43.
21. Hsiao CY, Sung HC, Hu S, et al. Fractional CO2 laser treatment to enhance skin permeation of tranexamic acid with minimal skin disruption. *Dermatology*. 2015; 230(3): 269-75.
22. Hsiao CY, Sung HC, Hu S, et al. Skin pretreatment with conventional non-fractional ablative lasers promote the transdermal delivery of tranexamic acid. *Dermatol Surg*. 2016; 42(7): 867-74.
23. Nourmohammadi Abadchi S, Fatemi Naeini F, Beheshtian E. Combination of hydroquinone and fractional CO2 laser versus hydroquinone monotherapy in melasma treatment: A randomized, single-blinded, split-face clinical trial. *Indian J Dermatol*. 2019; 64(2): 129-35.
24. Tawfic SO, Abdel Halim DM, Albarbary A, et al. Assessment of combined fractional CO2 and tranexamic acid in melasma treatment. *Lasers Surg Med*. 2019; 51(1): 27-33.
25. Ogbechie-Godec OA, Elbuluk N. Melasma: an Up-to-Date Comprehensive Review. *Dermatol Ther (Heidelb)*. 2017; 7(3): 305-18.
26. Banihashemi M, Zabolinejad N, Jaafari MR, et al. Comparison of therapeutic effects of liposomal Tranexamic Acid and conventional Hydroquinone on melasma. *J Cosmet Dermatol*. 2015; 14(3): 174-7.
27. Li-mei C, Le-qi S, Yuan-yuan Z, et al. Clinical observation of using micro-dermabrasion combined with tranexamic acid in treating chloasma. *Chinese Journal of Aesthetic Medicine*. 2010;11: 1670-1.
28. Saleh FY, Abdel-Azim ES, Ragaie MH, et al. Topical tranexamic acid with microneedling versus microneedling alone in treatment of melasma: clinical, histopathologic, and immunohistochemical study. *Journal of the Egyptian Women's Dermatologic Society*. 2019; 16(2): 89.
29. Xu Y, Ma R, Juliandri J, et al. Efficacy of functional microarray of microneedles combined with topical tranexamic acid for melasma: A randomized, self-controlled, split-face study. *Medicine (Baltimore)*. 2017; 96(19): e6897.

30. Ali FR, Al-Niaimi F. Laser-assisted drug delivery in dermatology: from animal models to clinical practice. *Lasers Med Sci.* 2016; 31(2): 373-81.
31. Freitag FM, Cestari TF, Leopoldo LR, et al. Effect of melasma on quality of life in a sample of women living in southern Brazil. *J Eur Acad Dermatol Venereol.* 2008; 22(6): 655-62.
32. Safizade H, Shamsi-Meymandi S, Bani-Hashemi Y. Quality of life in women with melasma. *Journal of Dermatology and Cosmetic.* 2010; 1(4): 179-86.
33. Nagaraju D, Bhattacharjee R, Vinay K, et al. Efficacy of oral tranexemic acid in refractory melasma: A clinico-immuno-histopathological study. *Dermatol Ther.* 2018;31(5): e12704.

Efficacy of combination of fractional CO₂ laser and tranexamic 5% gel in the treatment of melasma

Leilasadat Khamesi, MD¹
Mozhdeh Sepaskhah, MD²
Ladan Dastgheib, MD²
Zahra Bagheri, PhD³

1. Department of Dermatology, Faculty of Medicine, Shiraz University of Medical Sciences, Shiraz, Iran
2. Molecular Dermatology Research Center, Shiraz University of Medical Sciences, Shiraz, Iran
3. Department of Biostatistics, Faculty of Medicine, Shiraz University of Medical Sciences, Shiraz, Iran

Background and Aim: Melasma is a common disease affecting quality of life. Available treatments result in the gradual and partial clearance of melasma, and are accompanied with high risk of recurrence after discontinuing treatment. Tranexamic acid has been successfully evaluated in several studies. In addition, laser has been proposed as an enhanced drug delivery method. This study is designed to evaluate this enhancing effect.

Methods: Twenty-five patients with bilateral epidermal and mixed type melasma were recruited in the study and applied tranexamic 5% gel bilaterally on face two times a day and randomly underwent fractional CO₂ laser treatment on one side of the face monthly. They were evaluated before starting treatment and then every 4 weeks by measuring modified melasma area severity index (mMASI) and melanin index by Dermacatch (Colorix, Switzerland). Also, quality of life was measured and compared in a subset of patients with MELAS QoL questionnaire before and after treatment. The results were analyzed by SPSS software version 18 and the results were compared by paired t test. Due to multiple comparisons, p value of 0.0125 was considered significant.

Results: The mMASI and melanin index were not significantly different between two sides in each follow up ($P > 0.0125$). The mMASI and melanin index significantly decreased after treatment with tranexamic acid with or without fractional CO₂ laser ($P < 0.001$ and $P < 0.001$, respectively)

Conclusion: Although tranexamic acid 5% gel is effective in the treatment of melasma, however, our study did not show additive therapeutic effect by adding fractional CO₂ laser to it.

Keywords: melasma, fractional laser, tranexamic acid gel

Received: Oct 24, 2019 Accepted: Dec 1, 2019

Dermatology and Cosmetic 2019; 10 (3): 131-140

Corresponding Author:
Mozhdeh Sepaskhah, MD

Department of Dermatology, Shahid Faghihi Hospital, Zand Ave., Shiraz, Iran
Email: sepaskhah_m@yahoo.com

Conflict of interest: None to declare