

بررسی تظاهرات پوستی بیماری کووید ۱۹

بیماری کووید ۱۹ یک بیماری همه‌گیر در جهان است که از مارس ۲۰۲۰ مورد توجه جهانی قرار گرفته و با توجه به شیوع بالای این بیماری و گسترش سریع آن، شناسایی تظاهرات مختلف از جمله تظاهرات پوستی از اهمیت فراوانی برخوردار است. ما در این مطالعه سعی داریم تا مقالاتی را که به بررسی یافته‌های پوستی بیماری کووید ۱۹ پرداخته‌اند را جمع‌آوری کنیم. یافته‌های پوستی از تظاهرات ناشایع این بیماری بوده و تشخیص آن‌ها از اهمیت بسزایی در شناسایی و درمان بیماری کووید ۱۹ و جلوگیری از انتقال آن در سطح جامعه دارد.

کلیدواژه‌ها: کووید ۱۹، تظاهرات پوستی، پوست

دریافت مقاله: ۱۳۹۹/۰۲/۰۸ پذیرش مقاله: ۱۳۹۹/۰۲/۱۶

پوست و زیبایی؛ بهار ۱۳۹۹، دوره‌ی ۱۱ (۱): ۳۵-۴۳

دکتر دلارا امیردستمالچی

دکتر امیر هوشنگ احسانی

دکتر مریم نسیمی

دکتر وحیده لاجوردی

دکتر پدram نورمحمدپور

بیمارستان رازی، دانشگاه علوم پزشکی
تهران، تهران، ایران

نویسنده‌ی مسئول:

دکتر دلارا امیردستمالچی

تهران، میدان وحدت اسلامی، بیمارستان
رازی

پست الکترونیک:

delara.adastmalchi@gmail.com

تعارض منافع: اعلام نشده است

مقدمه

در ابتدا بیشتر علائم تنفسی این بیماری مورد توجه بود، در حالی که به تدریج مقالات متعددی در مورد سایر تظاهرات از جمله یافته‌های پوستی این بیماری شرح داده شد. با این وجود تاکنون مقالات کمی در مورد تظاهرات پوستی مرتبط با این بیماری ناشناخته منتشر شده و ما در این مطالعه قصد داریم تا مقالاتی که به بررسی یافته‌های پوستی همراه با بیماری کووید ۱۹ پرداخته‌اند را جمع‌آوری کنیم.

در یک مطالعه‌ی اخیر که بر روی ۱۰۹۹ بیمار مبتلا به کووید ۱۹ در ووهان چین انجام شد، راش پوستی تنها در ۰/۲٪ از بیماران ذکر شده است^۱ و در مطالعه‌ی دیگری در ایتالیا، میزان تظاهرات پوستی بر روی ۸۸ بیمار مبتلا به کووید ۱۹ در ۲۰/۴٪ (۱۸ بیمار) از بیماران ذکر شده که در اکثریت آن‌ها راش‌های ماکول و پاپولار اگزانتوماتوس (۷/۷٪)،

بیماری کووید ۱۹ یک بیماری همه‌گیر در جهان است که از مارس ۲۰۲۰ مورد توجه جهانی قرار گرفته و با توجه به شیوع بالای این بیماری و گسترش سریع آن، شناسایی تظاهرات مختلف از جمله تظاهرات پوستی اهمیت فراوانی دارد. ما در این مطالعه سعی داریم تا مقالاتی را که به بررسی یافته‌های پوستی همراه با بیماری کووید ۱۹ پرداخته‌اند، جمع‌آوری کنیم.

بررسی مقالات

در دسامبر ۲۰۱۹، یک پنومونی جدید در شهر ووهان چین با علائم بالینی تب، سرفه‌ی خشک و تنگی نفس شرح داده شد که به سرعت در سراسر جهان گسترش پیدا کرد و در نهایت در ۱۱ مارس ۲۰۲۰ بیماری covid-19 به‌عنوان یک بیماری همه‌گیر در جهان (pandemic condition) اعلام شد^۲.

ویروسی خونریزی‌دهنده‌ی Dengu در تایلند برای بیمار این تشخیص گذاشته می‌شود. پس از گذشت چند روز از شروع علائم پوستی به تدریج بیمار دچار تب و علائم تنفسی می‌شود که با انجام تست PCR Covid-19 تشخیص بیماری تنفسی کووید ۱۹ برای بیمار تأیید می‌گردد. با توجه به این مطالعه اگرچه علائم پوستی از نشانه‌های شایع بیماری کووید ۱۹ نیست، اما ممکن است بیماران در ابتدای بیماری تنها با راش پوستی و بدون تب و علائم تنفسی به پزشک مراجعه کنند.

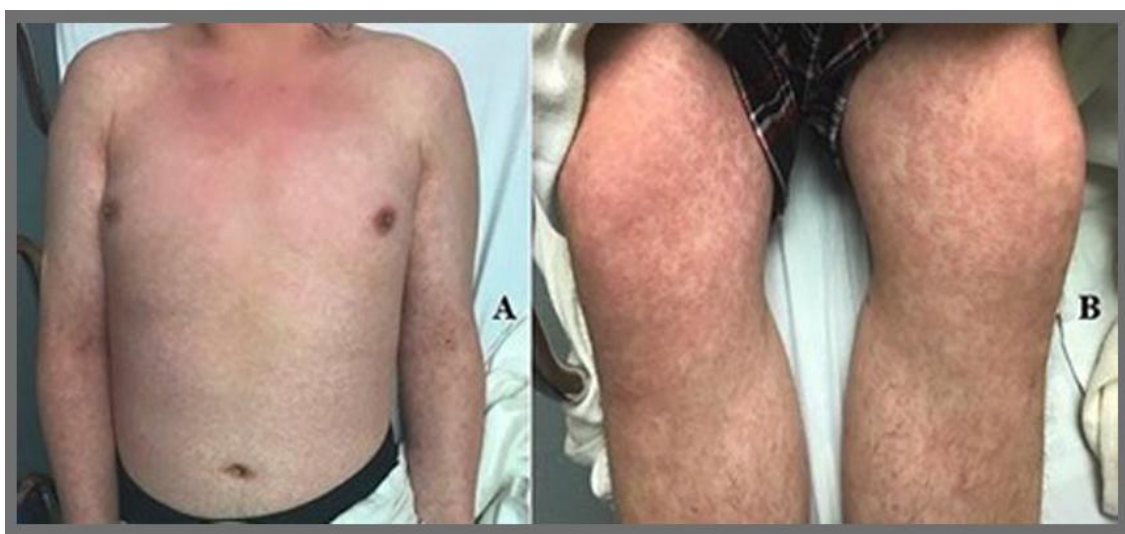پس در شرایط پاندمیک کنونی متخصصان درماتولوژی به‌عنوان خط اول مواجه با بیماران به‌ویژه در بیمارانی که با راش پوستی مراجعه می‌کنند، باید جهت جلوگیری از انتقال و تشخیص زودهنگام این بیماری، همواره بیماری کووید ۱۹ را در ذهن داشته باشند و از تجهیزات حفاظت فردی استفاده کنند.^۴

در مقاله‌ی دیگری، پزشک ۲۷ ساله با بلع دردناک (odynophagia)، ارتراژی گسترده و پلاک‌های اریتماتو خارش‌دار به‌ویژه در صورت و نواحی اکرال، بدون تب و سرفه به بیمارستان ارجاع می‌شود که با تشخیص کهیر تحت درمان با آنتی‌هیستامین قرار می‌گیرد. پس از گذشت ۴۸ ساعت از شروع علائم،

۳ بیمار (۱۶٪) با کهیر جنرالیزه و ۱ بیمار نیز با ضایعات تاولی مشابه آبله‌مرغان گزارش شده است. در ۸ بیمار شروع علائم پوستی از ابتدای بیماری و در ۱۰ بیمار دیگر علائم پوستی طی بستری در بیمارستان ظاهر شده است. بیشتر ضایعات پوستی در تنه‌ی بیماران و بدون درگیری صورت و مخاطات بوده است. ضایعات، خارش کمی داشته و در کل، ارتباط واضحی بین شدت بیماری و شدت ضایعات پوستی ذکر نشده است.^۴

در یک مطالعه، فردی ۲۰ ساله با شکایت اصلی تب و راش گسترده‌ی ماکول و پاپولر پوستی با ارجحیت تنه و اندام و بدون درگیری صورت، معرفی شده که پس از گذشت ۶ روز از شروع علائم پوستی و تب، بیمار دچار تنگی نفس شده و با افت spo2 به بیمارستان مراجعه می‌کند و طی اقدامات تشخیصی، تست PCR Covid-19 بیمار مثبت گزارش می‌شود^۵ (شکل ۱).

در ۱۷ مارچ ۲۰۲۰ یک مورد جالب در مجله‌ی JAAD گزارش شده که به بررسی یک بیمار تایلندی با تشخیص اولیه‌ی Dengue viral hemorrhagic fever پرداخته است. بیمار در ابتدا بدون تب و علائم تنفسی و تنها با راش پوستی همراه با پورپورا و پلاکت پایین به پزشک مراجعه می‌کند و با توجه به شیوع بالای تب



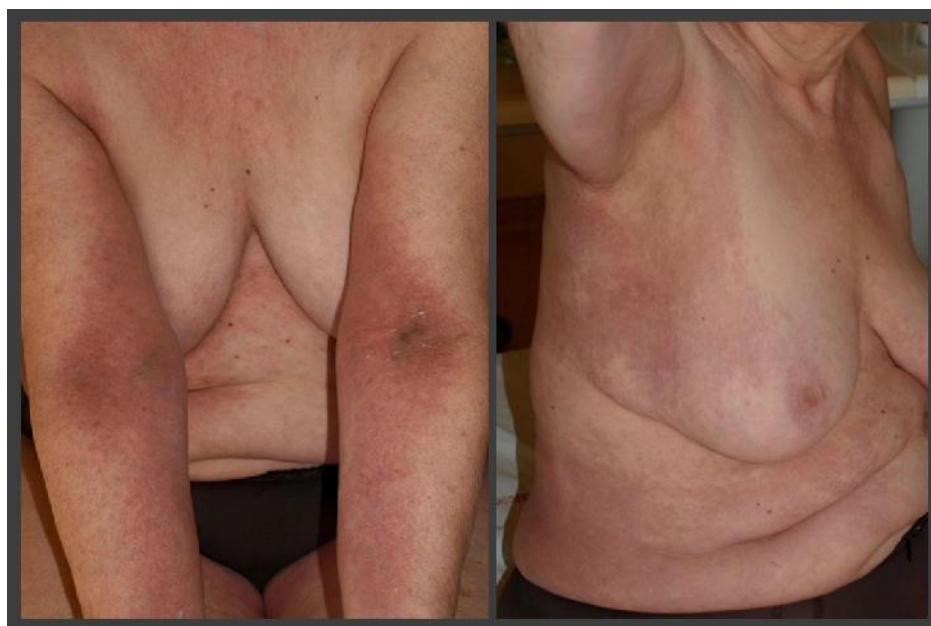شکل ۱: راش گسترده ماکولوپاپولر در بیمار ۲۰ ساله

پاروو و ویروس ب ۱۹ نیز مطرح شده است. بیمار در این مدت جهت کنترل علائم و تب پاراستامول مصرف کرده است که با وجود ادامه مصرف پاراستامول راش بیمار پس از گذشت ۵ روز برطرف شده که احتمال واکنش دارویی به دنبال مصرف این دارو را برطرف می‌کند^۸ (شکل ۲).

در مقاله‌ی دیگری که به توصیف ضایعات پوستی در بیمار مبتلا به کووید ۱۹ پرداخته است، یک خانم ۴۸ ساله با ارتراژی و میالژی، سرفه‌های خشک و احتقان بینی و بدون تب مطرح شده که پس از گذشت ۴ روز از شروع علائم اسهال و اختلال بویایی و چشایی نیز به علائم بیمار اضافه می‌شود. با گذشت ۱۳ روز از زمان تشخیص بیماری با PCR و بدون سابقه‌ی مصرف دارو، بیمار متوجه پاپول‌های قرمز / زرد خارش‌دار در پاشنه‌ی هر دو پا بدون درگیری سایر نواحی پوستی می‌شود که تشخیص‌های افتراقی کهیر، کهیر واسکولیتی و درماتوزهای نوتروفیلیک و idiopathic plantar hidradenitis برای بیمار مطرح می‌شود اما با توجه به شرایط همه‌گیری بیماری در جامعه برای بیمار بیوپسی درخواست نمی‌شود. با این حال احتمال

بیمار دچار تب و لرز و درد قفسه‌سینه می‌شود که در آزمایشات درخواست شده برای بیمار لنفوپنی و CRP بالا همراه با تست PCR Covid-19 مثبت گزارش می‌شود. این مطالعه از این جهت اهمیت دارد که بیمار قبل از شروع هرگونه علائم تنفسی و تب دچار کهیر شده و بررسی از جهت ابتلا به کووید ۱۹ در بیماری با این علائم همواره باید مد نظر باشد^۷.

یک خانم ۶۴ ساله‌ی دیابتیک، ۴ روز پس از شروع تب ۴۰ درجه و ضعف جنرالیزه، دچار راش اریتماتو در ناحیه‌ی انته کوبیتال دوطرف با گسترش به ناحیه‌ی تنه و زیر بغل می‌شود و به تدریج سرفه نیز به علائم بیمار اضافه می‌شود. علائم پوستی بیمار پس از گذشت ۵ روز و تب و علائم تنفسی در عرض ۱۸ روز بهبود پیدا می‌کنند. براساس درگیری سی تی اسکن ریه و PCR بیمار تشخیص کووید ۱۹ گذاشته می‌شود. در این مطالعه راش بیمار یادآور -Symmetrical Drug-Related Intertriginous and Flexural Exanthema (SDRIFE) بوده که بیشتر در همراهی با مصرف برخی داروها گزارش شده؛ البته به ندرت در برخی از مطالعات همراهی این ضایعه با عفونت‌های ویروسی همچون



شکل ۲: راش اریتماتو در ناحیه انته کوبیتال در بیمار دیابتیک

بدون علامت بوده‌اند^{۱۰} و همچنین می‌دانیم که با وجود ناشناخته‌بودن علت بیماری کاوازاکی در برخی از مطالعات، علل عفونی به‌عنوان محرک این بیماری ذکر شده‌اند.

نویسنده‌ی این مطالعه پیشنهاد می‌کند که با توجه به اینکه طیف علائم بیماری کووید ۱۹ در کودکان هنوز مشخص نمی‌باشد، در صورتی که تست PCR تنها برای کودکانی با علائم تنفسی انجام شود، ممکن است این بیماری در بسیاری از کودکان تشخیص داده نشود و این کودکان عامل انتقال عفونت در سطح جامعه شوند، همان‌طور که مورد مطرح‌شده در این مطالعه طی بستری علائم واضح تنفسی نداشته است^{۱۱} (شکل ۴).

یک مطالعه‌ی گذشته‌نگر در چین به بررسی ۷ بیمار بدحال بستری در ICU بیمارستانی در ووهان چین با اکروسیانوز نواحی اکراکال پرداخته است که این بیماران مجموعاً ۲۱٪ از بیماران بدحال بستری در بیمارستان را شامل می‌شدند.

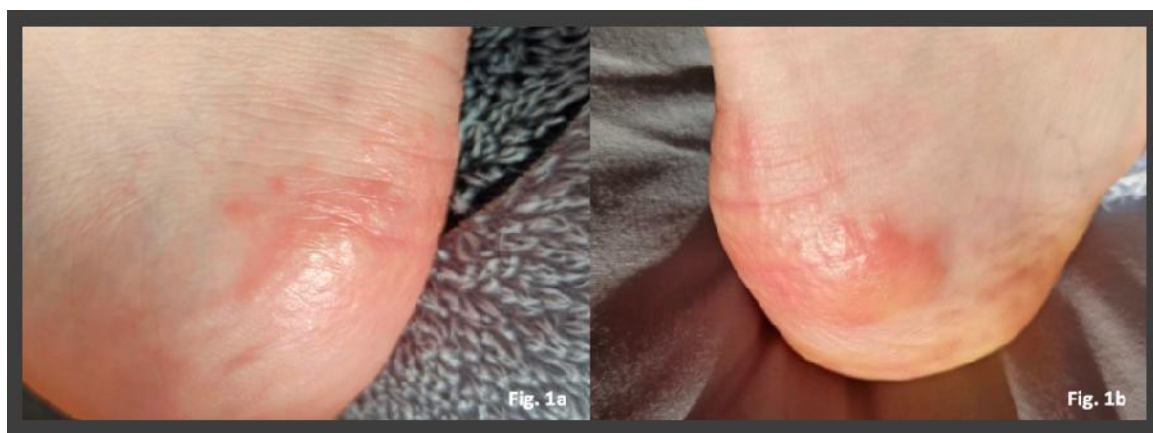براساس این مطالعه هر ۷ بیمار با میانگین سنی ۵۹ سال تب‌دار بوده و درجات متفاوتی از ایسکمی اندام به‌صورت اکروسیانوز، تاول‌های خونی و گانگرن را نشان می‌دادند. در تمام این بیماران D-dimer به مقدار قابل توجهی افزایش داشته که می‌تواند نشان‌دهنده‌ی میکروترومبوزهای متعدد در بدن باشد. در مقاله‌ای که در مجله‌ی JAMA به تازگی چاپ شده، میزان

همراهی این ضایعه‌ی پوستی با بیماری کووید ۱۹ و اهمیت توجه به تظاهرات پوستی این بیماران در این مطالعه مطرح شده است^۹ (شکل ۳).

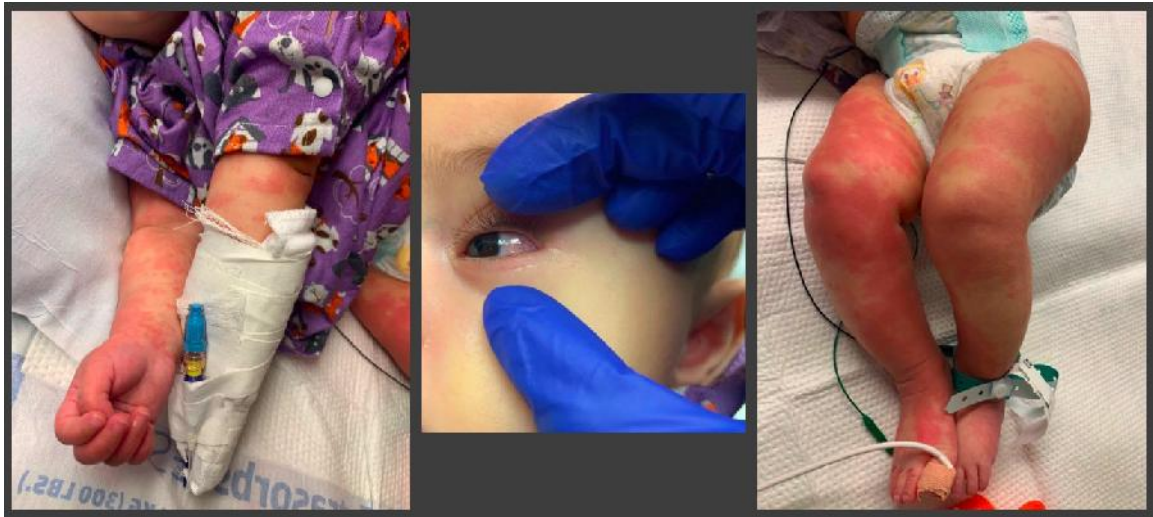
در مجله‌ی American Academy of Pediatrics در مورد کودکانی با تظاهرات بیماری کاوازاکی و PCR مثبت کووید ۱۹ گزارش شده است.

بیمار شیرخوار ۶ ماهه بوده که در ابتدا با تب و راش‌های اریتماتو و گسترده در تنه و اندام و عدم میل به مصرف شیر به اورژانس اطفال ارجاع داده می‌شود و در روز چهارم از شروع علائم، احتقان بینی نیز به علائم بیمار اضافه می‌شود. در معاینه‌ی شیرخوار، علاوه بر تب و راش گسترده، کنژکتویت دوطرفه‌ی غیرچرکی، خشکی و اریتم لب‌ها، اریتم و ادم نواحی اکراکال بدون لنفادنوپاتی مشهود بوده که با تشخیص کاوازاکی برای بیمار IVIG و دُز بالای اسپرین در بخش اطفال شروع می‌شود و علائم بیمار به‌طور قابل توجهی بهبود می‌یابد. با توجه به احتقان بینی برای بیمار عکس قفسه‌سینه درخواست می‌شود که کدورت خفیف لوب چپ ریه در آن مشهود بوده و تست کووید ۱۹ نیز ارسال می‌شود که در زمان ترخیص بیمار، نتیجه‌ی مثبت آن مشخص می‌شود.

تا کنون براساس آمار ذکرشده، شیوع بیماری کووید ۱۹ در افراد زیر ۱۹ سال تنها ۲٪ گزارش شده که ۹۰٪ از آن‌ها با علائم بسیار خفیف یا به‌طور کلی



شکل ۳: پاپول‌های قرمز متمایل به زرد، ۱۳ روز پس از تشخیص کووید ۱۹



شکل ۴: تظاهرات پوستی در شیرخوار ۶ ماهه‌ی مبتلا به کووید ۱۹

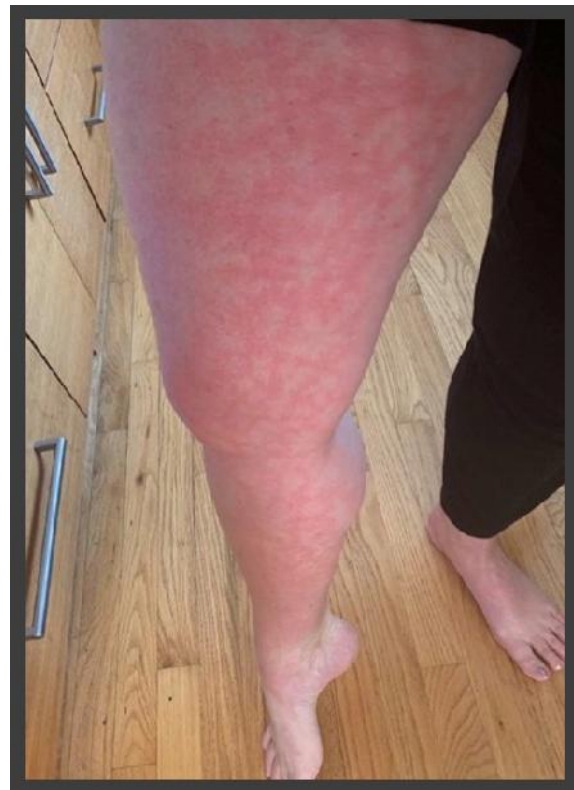از ۷ بیمار بستری در ICU پس از گذشت میانگین ۱۲ روز از شروع علائم اکروسیانوز درگذشتند^{۱۳}. مطالعه‌ی دیگری نیز اخیراً در مجله‌ی JAMA چاپ شده که به وجود میکروترومبوز در سیستم عروق سطحی بیماران مبتلا به کووید ۱۹ اشاره می‌کند. در این مطالعه دو فرد میانسال با علائم خفیف تنفسی با تشخیص کووید ۱۹ معرفی شده‌اند که طی ادامه‌ی درمان در منزل متوجه وجود ضایعات یک‌طرفه‌ی اریتماتو غیرخارش دار - مشابه لیودورتیکولاریس - در اندام تحتانی می‌شوند که در عرض یک روز بهبود یافته‌اند. در یکی از این بیماران همزمان با تظاهرات پوستی هماچوری خودمحدودشونده و ضعف جنرالیزه نیز بروز می‌کند. براساس مشاهدات این مطالعه و مطالعه‌ی قبلی در بیماران کووید ۱۹ میکروترومبوزهای متعدد می‌توانند سبب ایجاد ضایعات پوستی مشابه لیودورتیکولاریس در بیمارانی با بیماری خفیف و اکروسیانوز در بیماران شدیداً بدحال شوند^{۱۴} (شکل ۵). موارد متعددی از افراد بدون علائم تنفسی و تب، با حمله‌ی حاد ایسکمی در نواحی اکرال به‌ویژه در کودکان در سراسر جهان گزارش شده است که با توجه به فقدان علائم تنفسی و حال عمومی خوب در اکثر این بیماران و توصیه به خودقرنطینگی، بررسی PCR

d-dimer بیماران کووید ۱۹ بستری در ICU به‌طور معناداری نسبت به بیماران بستری در بخش افزایش داشته است. مقاله‌ی دیگری نیز به بررسی نقش در اتصال کرونا ویروس به سلول‌های نواحی angiotensin converting enzyme 2 مختلف از جمله سلول‌های اندوتلیال پرداخته که بر طبق این مقاله، کرونا ویروس از این طریق و هم‌چنین با فعال کردن سیستم ایمنی ذاتی و ایجاد حمله‌ی سایتوکاینی (cytokine-storm) می‌تواند به‌طور مستقیم به سلول‌های اندوتلیال سیستم عروقی حمله کند و سبب فعال شدن سیستم انعقادی و مهار سیستم ضدانعقادی شود^{۱۵}. اینترلوکین ۶ سایتوکاین اصلی شناخته‌شده در ایجاد این التهاب است که می‌تواند سبب تحریک کبد برای تولید ترومبوپویتین و فیبرینوژن شود. در مجموع و براساس مطالب ذکر شده می‌توان نتیجه گرفت که بیماران شدیداً بدحال مبتلا به کووید ۱۹ در یک شرایط هایپرکواگولان قرار دارند که می‌تواند سبب فعال شدن سیستم انعقادی و مهار سیستم ضدانعقادی و ایجاد میکروترومبوزهای متعدد در ارگان‌های حیاتی بدن و همچنین ایجاد اکروسیانوز شود. با وجود درمان با low molecular weight heparin (LMWH) در این مطالعه حال عمومی بیماران بهبودی نداشته و ۵ بیمار

ویروس کووید ۱۹ نمی‌تواند اتفاقی باشد و باید به این تظاهرات بالینی و درگیری‌های پوستی توجه بیشتری شود (شکل ۶).

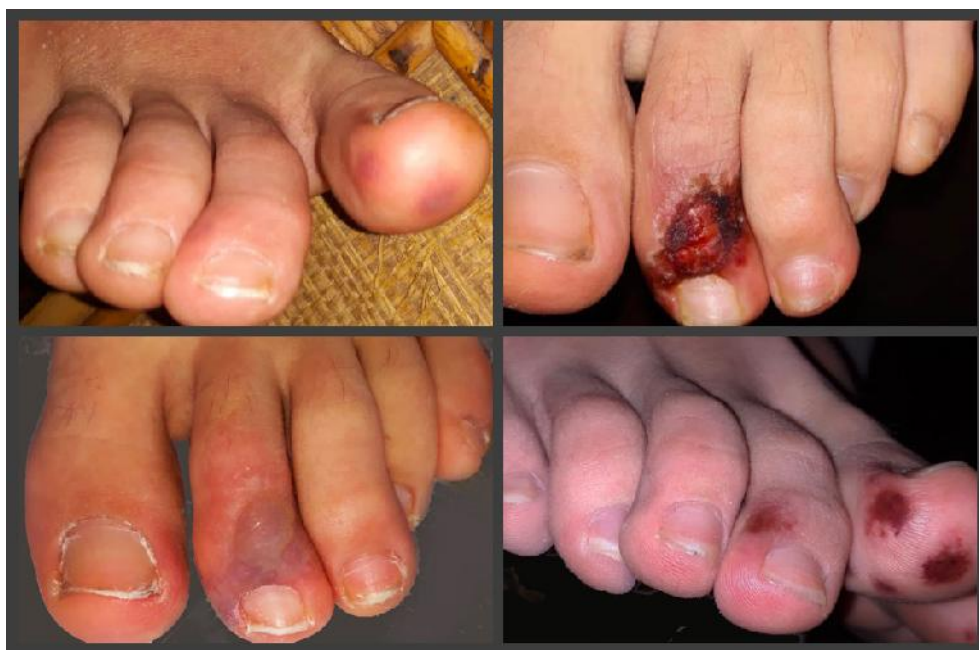همزمان با این گزارشات، مطالعه‌ای در قطر، دو فرد مبتلا به بیماری کووید ۱۹ بدون علائم تنفسی و تب و تنها با ضایعات پوستی را گزارش کرده است. در این مطالعه دو فرد جوان بدون سابقه‌ی بیماری قبلی و با شکایت اصلی راش‌های ماکولوپاپولر قرمز / بنفش در سطح دورسال انگشتان دست دو طرف گزارش شده که با توجه به سابقه‌ی مسافرت اخیر به انگلیس برای این بیماران تست PCR Covid-19 انجام می‌شود که نتیجه‌ی آن مثبت بوده است (شکل ۷).

با درنظرگیری این مطالعه و گزارشات قبلی می‌توان ایسکمی نواحی اکراال را تظاهر نادری از بیماری کووید ۱۹ دانست و متخصصان درماتولوژی به‌عنوان خط اول مواجهه با بیمارانی با این تظاهرات پوستی، باید همواره بیماری کووید ۱۹ را درنظر داشته باشند^{۱۵}.

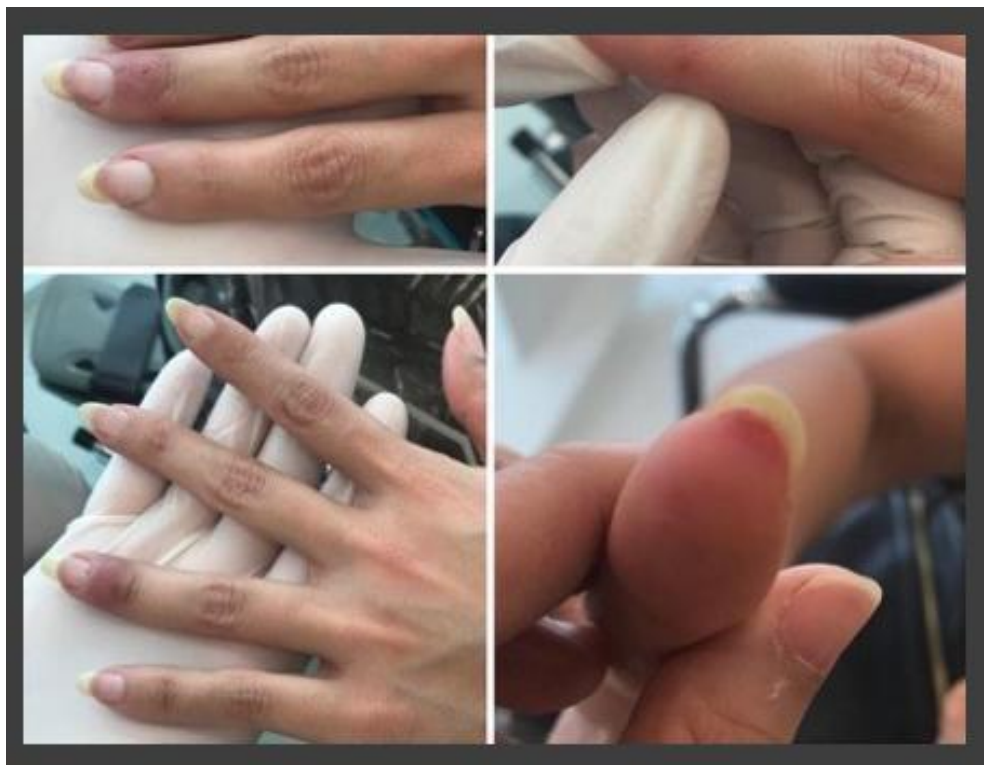

شکل ۵: ضایعات لیودورتیکولاریس

ازنظر کووید ۱۹ انجام نشده اما همزمانی گسترش این تظاهرات پوستی در سراسر جهان و همه‌گیری جهانی



شکل ۶: ضایعات عروقی در انتهاها در بیماران کووید ۱۹



شکل ۷: راش ماکولوپاپولر در دو بیمار کووید ۱۹ بدون علائم تنفسی و تب

نتیجه‌گیری

براساس این مطالعه، یافته‌های پوستی نیز از تظاهرات ناشایع این بیماری بوده و تشخیص آن‌ها از اهمیت بسزایی در شناسایی و درمان بیماری کووید ۱۹ و جلوگیری از انتقال آن در سطح جامعه برخوردار است.

بیماری کووید ۱۹ با سرعت زیادی در حال گسترش در سراسر جهان است و بسیاری از افراد مبتلا به این بیماری بدون علامت یا با علائم خفیف هستند و

References

1. Wang D, Hu B, Hu C, et al. Clinical characteristics of 138 hospitalized patients with 2019 novel coronavirus-infected pneumonia in Wuhan, China. *JAMA. J Am Med Assoc.* 2020; 323(11): 1061-9.
2. Ng OT, Marimuthu K, Chia PY, et al. SARS-CoV-2 Infection among travelers returning from Wuhan, China. *N Engl J Med.* 2020; 382(15): 1476-8.
3. Guan W, Ni Z, Hu Y, et al. Clinical characteristics of coronavirus disease 2019 in China. *N Engl J Med.* 2020; 382(18): 1708-21.
4. Recalcati S. Cutaneous manifestations in COVID-19: a first perspective. *J EADV.* 2020; 34: e 210-13.
5. Hunt M, Koziatek C. A Case of COVID-19 Pneumonia in a young male with full body rash as a presenting symptom. *Clin Pract Cases Emerg Med.* 2020; 4(2): 219-22.
6. Joob B, Wiwanitkit V. COVID-19 can present with a rash and be mistaken for Dengue. *J Am Acad Dermatol.* 2020; 82(5):e177.
7. Henry D, Ackerman M, Sancelme E, et al. Urticarial eruption in COVID-19 infection. *J Eur Acad Dermatol Venereol.* 2020.

8. Mahé A, Birckel E, Krieger S, et al. A distinctive skin rash associated with Coronavirus Disease 2019? Doi:10.1111/JDV.16471.
9. Estébanez A, Pérez-Santiago L, Silva E, et al. Cutaneous manifestations in COVID-19: a new contribution. Doi:10.1111/JDV.16474.
10. Ludvigsson JF. Systematic review of COVID-19 in children shows milder cases and a better prognosis than adults. *Acta Paediatr.* 2020; 109:1088-95.
11. Jones VG, Mills M, Suarez D, et al. COVID-19 and Kawasaki disease: novel virus and novel case. *Hosp Pediatr.* 2020; Doi:10.1542/hpeds.2020-0123.
12. Wan Y, Shang J, Graham R, et al. Receptor recognition by the novel coronavirus from Wuhan: an analysis based on decade-long structural studies of SARS Coronavirus. *J Virol.* 2020; 94(7): e00127-20.
13. Zhang Y, Cao W, Xiao M, et al. Clinical and coagulation characteristics of 7 patients with critical COVID-2019 pneumonia and acro-ischemia. *Zhonghua Xue Ye Xue Za Zhi.* 2020; 41(0): E006.
14. Manalo IF, Smith MK, Cheeley J, et al. A dermatologic manifestation of COVID-19: transient livedo reticularis. *J Am Acad Dermatol.* 2020; Doi:https://doi.org/10.1016/j.jaad-2020.05.001.
15. Alramthan A, Aldaraji W. A case of COVID-19 presenting in clinical picture resembling chilblains disease. First report from the Middle East. Doi:10.1111/CED.14243.

Cutaneous manifestations in COVID-19: review article

Delara Amirdastmalchi, MD
Amirhooshang Ehsani, MD
Maryam Nasimi, MD
Vahideh Lajvardi, MD
Pedram Noormohamadpoor, MD

Razi Hospital, Tehran University of
Medical Sciences, Tehran, Iran

COVID-19 was announced pandemic by March 2020. Due to the high prevalence of the disease and its staggering spread, it is very important to identify various manifestations of this viral infection.

The aim of this study is to review published articles about cutaneous involvement of COVID-19 disease.

Cutaneous manifestations are rare in COVID-19 disease and it is essential to recognize these possible skin manifestations in order to detect and treat COVID-19 disease and to prevent further transmission.

Keywords: COVID-19, skin manifestation, skin

Received: Apr 27, 2020 Accepted: May 12, 2020

Dermatology and Cosmetic 2020; 11 (1): 35-43

Corresponding Author:
Delara Amirdastmalchi, MD

Vahdat-e-Eslami Sq., Razi Hospital,
Tehran, Iran
Email: delara.adastmalchi@gmail.com

Conflict of interest: None to declare