

مقایسه‌ی تأثیر لیزر CO₂ فرکشنال با میکرونی‌دینگ در درمان بیماران مبتلا به اسکار آتروفیک آکنه: یک کارآزمایی بالینی یک‌سوکور

دکتر سینا خانعلی^۱
دکتر پدram علیرضایی^۱
دکتر جلال پورالعجل^۲

۱. گروه پوست، دانشکده‌ی پزشکی، دانشگاه علوم پزشکی همدان، همدان، ایران
۲. گروه اپیدمیولوژی، دانشکده‌ی بهداشت، دانشگاه علوم پزشکی همدان، همدان، ایران

زمینه و هدف: اسکارهای آتروفیک از عوارض شایع آکنه می‌باشند که روش‌های مختلفی برای درمان آن‌ها پیشنهاد شده است. این مطالعه به مقایسه‌ی تأثیر درمان با لیزر CO₂ فرکشنال نسبت به میکرونی‌دینگ در بهبود اسکار آتروفیک آکنه می‌پردازد.

روش اجرا: مطالعه‌ی حاضر بر روی بیماران دچار اسکار آتروفیک آکنه‌ی مراجعه‌کننده به کلینیک پوست بیمارستان سینای همدان از ابتدای سال ۹۵ تا انتهای سال ۹۷ انجام شد. یک سمت صورت هر بیمار با لیزر CO₂ فرکشنال و سمت دیگر با میکرونی‌دینگ طی ۴ جلسه هر ۳ هفته یک‌بار درمان می‌شد. ۱، ۲ و ۶ ماه بعد، میزان رضایتمندی بیماران و شدت اسکار آکنه (به‌وسیله‌ی معیار Goodman and Baron) ارزیابی می‌شد.

یافته‌ها: مجموعاً ۲۴ نفر وارد مطالعه شدند. پیش از درمان، میانگین نمره اسکار دو گروه تفاوت معناداری نداشت ($P=0/726$). در پیگیری‌های یک، ۲ و ۶ ماهه سمتی از صورت که با لیزر درمان شده بود نسبت به سمت مقابل (میکرونی‌دینگ) نمره‌ی اسکار کمتری داشت (P برای پیگیری‌های ۱، ۲ و ۶ ماهه به ترتیب ۰/۰۳۳، ۰/۰۰۸ و ۰/۰۱۴). از نظر میزان رضایتمندی تفاوتی بین دو گروه دیده نشد (P برای پیگیری‌های ۱، ۲ و ۶ ماهه به ترتیب ۰/۵۸۹، ۰/۴۶۹ و ۰/۸۴۰). شایع‌ترین عارضه‌ی جانبی، اریتم در ۳ بیمار درمان‌شده با لیزر بود و به دلیل فراوانی کم عوارض، آنالیز آماری بین دو گروه از این نظر میسر نبود.

نتیجه‌گیری: لیزر CO₂ فرکشنال نسبت به میکرونی‌دینگ در کاهش نمره‌ی اسکار بیماران مؤثرتر بود. همچنین عوارض جانبی در هر دو شیوه‌ی درمانی فراوانی کمی داشت.

کلیدواژه‌ها: آکنه، لیزر، میکرونی‌دینگ، اسکار

دریافت مقاله: ۱۳۹۹/۱۱/۲۶ پذیرش مقاله: ۱۳۹۹/۱۲/۱۳

پوست و زیبایی؛ زمستان ۱۳۹۹، دوره‌ی ۱۱ (۴): ۲۸۲-۲۹۱

نویسنده‌ی مسئول:
دکتر پدram علیرضایی

همدان، خیابان میرزاده‌ی عشقی، بیمارستان سینا، مرکز تحقیقات پستیاریزیس پوست الکترونیک:

prc@umsha.ac.ir

تعارض منافع: اعلام نشده است

مقدمه

سباسه‌ی پوست ایجاد می‌شود و با افزایش التهاب و عوامل میکروبی شدت آن بیشتر می‌گردد.^۴ شایع‌ترین محل ضایعات، صورت است اما گردن، قفسه سینه، پشت و شانه بیماران نیز ممکن است درگیر شود.^۵

آکنه همچنین می‌تواند باعث بروز اختلالات روانی و کاهش کیفیت زندگی بیمار شود.^{۶-۸} از جمله شایع‌ترین عوارض آکنه به‌جاماندن اسکارهای پوستی است. درمان اسکار آکنه همیشه به‌راحتی امکان‌پذیر نمی‌باشد و

آکنه‌ی ولگاریس یک بیماری پوستی التهابی مزمن است که می‌تواند به اسکارهای پوستی دائمی منجر شود.^۱

برآورد شیوع بیماری بستگی به جمعیت مورد مطالعه و روش ارزیابی استفاده‌شده دارد. آکنه در افراد ۱۴-۱۶ ساله در کشور انگلستان ۵۰٪ شیوع دارد^۲ و در جمعیت مشابه در کشور پرتغال، شیوع آن ۸۲٪ بوده است.^۳ این بیماری در نتیجه‌ی انسداد مجاری غدد

شدید پوستی، استعداد به کلونید، وجود آکنه‌ی فعال، سابقه‌ی مصرف ایزوترتینوئین در ۶ ماه اخیر، حساسیت به نور و اختلالات روحی - روانی بود. اطلاعات دموگرافیک و بالینی بیماران شامل سن، جنس، نوع اسکار آتروفیک و رنگ پوست با استفاده از پرسش‌نامه‌ی جمع‌آوری گردید. پس از اخذ رضایت‌نامه‌ی کتبی آگاهانه، به‌صورت تصادفی (به روش شیر یا خط) تعیین می‌شد که کدام سمت صورت با لیزر و سمت مقابل با میکرونیدلینگ درمان شود. درماتولوژیستی که ارزیابی شدت اسکار بیماران را در ابتدای مطالعه و در جلسات پیگیری پس از درمان انجام می‌داد اطلاعاتی از اینکه کدام سمت صورت فرد تحت درمان با لیزر و کدام سمت صورت تحت درمان با میکرونیدلینگ قرار گرفته نداشت، بنابراین مطالعه یک‌سو کور بود. یک نیمه‌ی صورت هر فرد در ۴ جلسه با فواصل سه هفته‌ای تحت درمان با لیزر fractional CO₂ (eCO₂®; Lutronic Inc., Seoul, Korea) قرار می‌گرفت. پارامترهای مورد استفاده دستگاه لیزر شامل توان ۳۰ وات، دانسیته ۷۵-۱۰۰ نقطه بر سانتی‌متر مربع، spot size برابر با ۱۲۰ میکرون و انرژی پالس بین ۱۶۰-۱۰۰ میلی‌ژول (بسته به شدت اسکار) بود. ضمناً در هر جلسه درمان صرفاً یک pass لیزر انجام می‌شد. همچنین در همان جلسه در سمت مقابل صورت، میکرونیدلینگ توسط دستگاه Amiea Med revive (MT.DERM GmbH, Berlin, Germany) انجام می‌شد. جهت انجام میکرونیدلینگ از کارتریج‌های ۶ سوزنه استفاده می‌گردید. سرعت دستگاه میکرونیدلینگ روی ۱۰۰ هرتز و عمق نفوذ سوزن‌ها در ابتدا نیم میلی‌متر تنظیم می‌شد. سپس به تدریج عمق نفوذ سوزن‌ها افزایش می‌یافت تا خونریزی نقطه‌ای (pinpoint bleeding) در پوست به دست آید. قلم دستگاه (handpiece) به‌صورت عمود بر پوست استفاده و خونریزی‌های نقطه‌ای حین انجام میکرونیدلینگ با نرمال سالین استریل پاک می‌شد.

ممکن است با شدت آکنه نیز در ارتباط نباشد^۹. اسکار آکنه ممکن است ۹۵ درصد از بیماران مبتلا را تحت تأثیر قرار دهد و با تأخیر در درمان بیماری نیز مرتبط است^{۱۰}. اسکارهای آکنه را می‌توان به سه نوع مختلف آتروفیک، هیپرتروفیک و کلونید تقسیم‌بندی کرد که اسکارهای آتروفیک آکنه شایع‌ترین نوع هستند^{۱۱}.

درمان اسکار آکنه یک موضوع بحث برانگیز است و تقاضای بیماران برای روشی کمتر تهاجمی با کارایی مناسب که عوارض کمتری ایجاد کند رو به افزایش است. مطالعات متعددی نشان داده‌اند که درمان‌هایی مانند استفاده از میکرونیدلینگ (Microneedling) و لیزر در بیماران مبتلا به اسکار آکنه نتایج سودمندی داشته است^{۱۲-۱۵}. هدف از انجام این مطالعه‌ی کارآزمایی بالینی، مقایسه‌ی اثربخشی لیزر fractional CO₂ با میکرونیدلینگ بر روی اسکار آتروفیک آکنه‌ی صورت در بیماران مراجعه‌کننده به درمانگاه پوست بیمارستان سینای همدان می‌باشد.

روش اجرا

این مطالعه به‌صورت کارآزمایی بالینی یک‌سو کور (با کد کارآزمایی بالینی ثبت‌شده‌ی IRCT201701319014N142 و کد اخلاق به شماره‌ی IR.UMSHA.REC.1395.474) از ابتدای سال ۹۵ تا انتهای سال ۹۷ انجام شد. با توجه به مطالعه‌ی Dogra و همکاران^{۱۶} و در نظر گرفتن سطح اطمینان ۹۹ درصد، توان مطالعه‌ی ۹۹ درصد و احتمال ۳۰ درصد ریزش در نمونه‌ها، حجم نمونه ۲۴ نفر تعیین گردید. بیماران بالای ۱۸ سال با تشخیص اسکار آتروفیک آکنه مراجعه‌کننده به درمانگاه پوست بیمارستان سینای شهر همدان که مایل به همکاری در طرح بودند وارد مطالعه شدند. معیارهای خروج از مطالعه شامل حاملگی و شیردهی، استفاده از درمان‌های خوراکی یا موضعی آکنه در ۶ ماه اخیر، ابتلا به عفونت پوستی مثل زردزخم یا هرپس سیمپلکس، سابقه‌ی بیماری

جدول ۱: فراوانی انواع اسکار در بیماران

نوع اسکار	تعداد (%)
Rolling	۲ (۸/۳۳٪)
box car	۲ (۸/۳۳٪)
ice pick	۲ (۸/۳۳٪)
box car و rolling (همزمان)	۶ (۲۵٪)
ice pick و rolling (همزمان)	۲ (۸/۳۳٪)
ice pick و box car (همزمان)	۴ (۱۶/۶۷٪)
ice pick و box car ,rolling (همزمان)	۶ (۲۵٪)

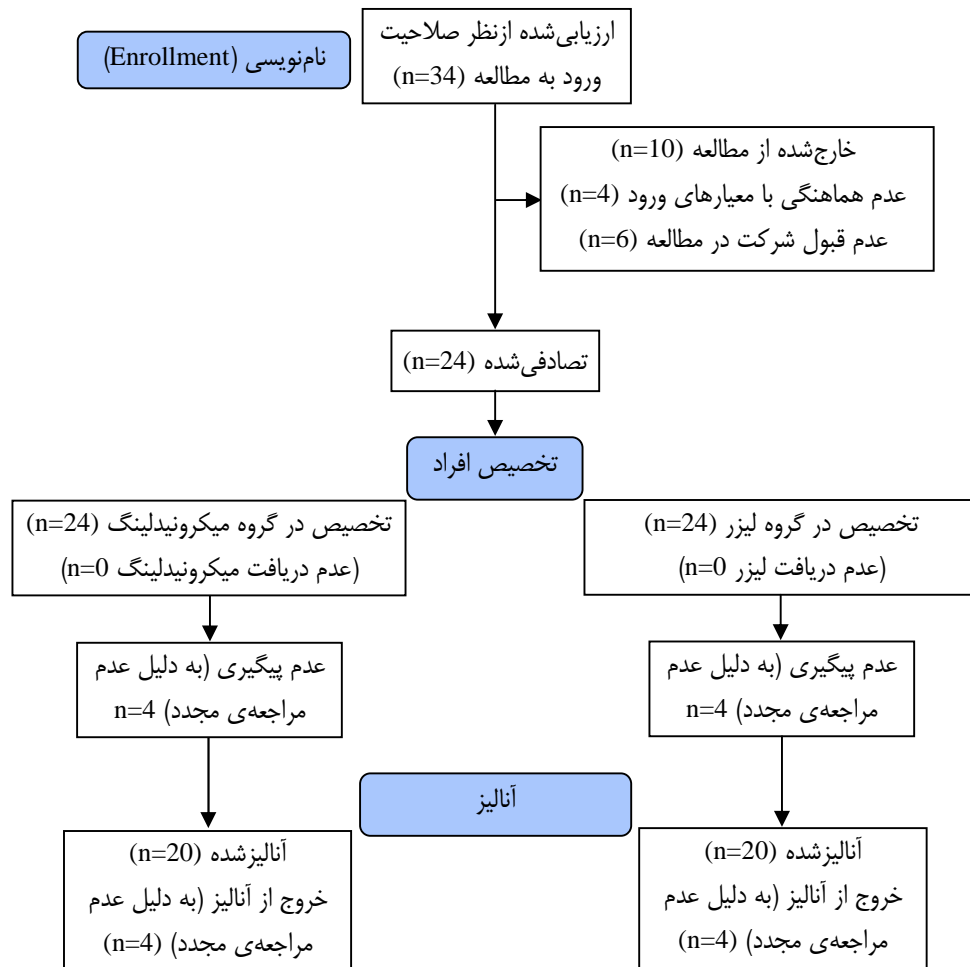
برحسب معیار گودمن و بارون) در دو گروه تفاوت معنی‌داری با یکدیگر نداشت ($P=0/726$). پس از درمان یک سمت صورت هر بیمار با لیزر و سمت دیگر صورت با میکرونیدلینگ، معاینه‌ی مجدد بیماران در فواصل یک، دو و شش ماهه جهت مقایسه نمره‌ی اسکار دوطرف صورت برحسب معیار کمی گودمن و بارون (Goodman and Baron scar score) انجام و رضایتمندی بیماران از درمان ثبت گردید. نتایج به‌دست‌آمده نشان داد که در پیگیری‌های یک ماهه، دو ماهه و شش ماهه، سمتی از صورت که تحت درمان با لیزر قرار گرفته بود نسبت به سمت مقابل که درمان میکرونیدلینگ را دریافت کرده بود به‌طور معناداری نمره‌ی اسکار کمتری داشت (P برای پیگیری‌های یک، دو و شش ماهه به‌ترتیب برابر با $0/008$ ، $0/033$ ، و $0/014$). این در حالی است که تفاوت معناداری بین درمان با لیزر و درمان با میکرونیدلینگ از نظر میزان رضایتمندی بیماران در پیگیری‌های یک، دو و شش ماهه مشاهده نشد (P برای پیگیری‌های یک، دو و شش ماهه به‌ترتیب برابر با $0/589$ ، $0/469$ و $0/840$). در جدول ۲ مقایسه‌ی نمره اسکار دو طرف صورت براساس سیستم نمره‌دهی کمی گودمن و بارون و همچنین مقایسه میزان رضایتمندی بیماران از درمان، با جزئیات کامل نمایش داده شده است.

عوارض جانبی به‌دنبال درمان با میکرونیدلینگ و لیزر شامل هیپرپیگمانتاسیون پس از التهاب، درد،

بی‌حسی موضعی با استفاده از کرم موضعی Xyla-P (تهران شیمی، تهران، ایران) به‌صورت پانسمان بسته یک ساعت قبل از انجام مداخله بر روی بیماران در هر دو گروه انجام می‌گرفت. پس از انجام مداخله، صورت با نرمال سالین شسته می‌شد و پماد آنتی‌بیوتیکی (پماد چشمی جنتامایسین) در موضع مداخله تا ۵ روز تجویز می‌گردید. بیماران در فواصل یک ماه، دو ماه و شش ماه پس از درمان مورد معاینه و ارزیابی قرار می‌گرفتند. میزان رضایتمندی بیماران از انجام مداخله از آن‌ها پرسیده شده، پاسخ به‌صورت مقیاس لیکرت جمع‌آوری می‌شد. همچنین، شدت اسکار آکنه بیماران براساس سیستم نمره‌دهی کمی گودمن و بارون (Goodman and Baron) در جلسات پیگیری توسط یک درماتولوژیست مجرب اندازه‌گیری می‌گردید^{۱۷}. در پایان، تجزیه و تحلیل‌های آماری در سطح اطمینان ۹۹٪ با استفاده از نسخه‌ی ۱۴ نرم‌افزار Stata (Stata corp., College Station, Texas, USA) انجام شد.

یافته‌ها

فلوچارت مطالعه در شکل ۱ نمایش داده شده است. در مجموع ۲۴ نفر وارد مطالعه شدند که ۱۱ نفر (۴۵/۸٪) مذکر و ۱۳ نفر (۵۴/۲٪) مؤنث بودند. میانگین سنی افراد شرکت‌کننده در مطالعه $30 \pm 8/6$ سال بود. بیشترین سن افراد شرکت‌کننده در مطالعه‌ی ۵۱ سال و کمترین سن ۲۰ سال بود. اسکارهای پوستی بیماران به ۳ نوع مختلف rolling ,box car و ice pick تقسیم‌بندی گردید که بیشترین فراوانی متعلق به اسکارهای پوستی rolling در ۱۶ بیمار بود. لازم به ذکر است در ۶ بیمار هر ۳ نوع اسکار پوستی همزمان دیده شد. در جدول ۱ فراوانی انواع اسکار در بیماران شرکت‌کننده در مطالعه به تفکیک مشخص شده است. پیش از آغاز درمان، میانگین نمره‌ی اسکار آکنه



شکل ۱: فلوچارت مطالعه

بحث

آکنه بیماری شایعی است که بیشتر در جوانان دیده می‌شود. بدون پیشگیری اولیه و مؤثر، اسکارهای پس از آکنه در حدود ۹۵-۸۰ درصد از بیماران رخ می‌دهد.^{۱۸} این اسکارها به‌ویژه در نواحی مانند صورت تأثیر منفی بر سطح کیفیت زندگی بیمار می‌گذارند. در دهه‌ی گذشته انواع مختلفی از روش‌های درمانی برای بهبود اسکارهای آکنه استفاده گردیده است که شامل روش‌های غیرتهاجمی مانند انواع پوشاننده‌های پوستی و روش‌های تهاجمی مانند جراحی و سابسسیژن، میکرونیدلینگ و لیزر می‌گردد.^{۱۹،۲۰}

کبودی، اریتم، ضایعات پوسچولر، خارش و خشکی پوست در تعداد محدودی از بیماران با انواع تیپ‌های پوستی مشاهده شد که به دلیل کم‌بودن فراوانی عوارض جانبی، آنالیز آماری بین دو گروه از این نظر امکان‌پذیر نبود. فراوانی انواع عوارض جانبی در دو روش میکرونیدلینگ و لیزر در جدول ۳ نمایش داده شده است.

شایع‌ترین عارضه‌ی جانبی، اریتم در ۳ نفر از بیماران پس از درمان با لیزر بود و سایر عوارض جانبی با فراوانی کم در هر دو نوع روش درمانی مشاهده گردید.

جدول ۲: مقایسه‌ی نمره‌ی اسکار دوطرف صورت براساس سیستم نمره‌دهی کمی گودمن و بارون به همراه مقایسه میزان رضایتمندی بیماران

۲/۳۳±۰/۵۶ در انتهای درمان تغییر کرده است و این امر نشان‌دهنده‌ی بهبود بیماران پس از درمان بوده است.^{۲۱} در مطالعه‌ی دیگری، Kim و همکاران اسکارهای صورت ۵۲ بیمار را با microneedle radiofrequency تحت درمان قرار دادند و مشاهده کردند که ۷۳/۱ درصد از بیماران پس از چهار بار درمان، بهبودی در نمره‌ی اسکار را نشان می‌دهند. همچنین میانگین امتیاز اسکار گودمن و بارون از ۱۶±۷/۶ به ۵/۶±۵/۰ کاهش یافته بود.^{۲۲} در مطالعه‌ی ما نیز مشابه مطالعات انجام‌شده‌ی مذکور، نمره‌ی اسکار بیماران با روش درمانی میکرونیدلینگ از ۶/۸۳±۲/۰۹ (پیش از درمان) به ۴/۸۵±۲/۱۵ (پس از شش ماه) کاهش یافت.

در مطالعه‌ی Baskan و همکاران نیز استفاده از روش microneedle fractional radiofrequency بهبود حداقل ۲۵ درصدی را در ۷۷/۷ درصد بیماران دچار اسکار آتروفیک آکنه نشان داد. این مطالعه بر روی ۹ بیمار شامل ۲ مرد و ۷ زن انجام شده بود که ۲ بیمار اسکار آکنه‌ی صورت خفیف، ۴ نفر متوسط و ۳ نفر شدید داشتند. بهبود بالینی حداقل ۲۵ درصدی در ۷ بیمار دیده شد و در نتیجه microneedle fractional radiofrequency به‌عنوان

امتیاز براساس نمره‌دهی کمی گودمن و بارون						
ماه	تعداد	میکرونیدلینگ		لیزر		P
		میانگین	انحراف معیار	میانگین	انحراف معیار	
بدو ورود	۲۴	۶/۸۳	۲/۰۹	۶/۹۵	۱/۷۸	۰/۷۲۶
۱	۲۲	۵/۷۶	۱/۹۹	۴/۸۵	۱/۵۹	۰/۰۳۳
۲	۲۰	۴/۸۰	۲/۱۶	۳/۶۵	۱/۴۹	۰/۰۰۸
۶	۲۰	۴/۸۵	۲/۱۵	۳/۸۵	۱/۸۷	۰/۰۱۴

امتیازدهی براساس میزان رضایتمندی بیماران						
ماه	تعداد	میکرونیدلینگ		لیزر		P
		میانگین	انحراف معیار	میانگین	انحراف معیار	
۱	۲۲	۳/۰۴	۱/۱۷	۳/۱۸	۱/۰۰	۰/۵۸۹
۲	۲۰	۳/۳۰	۱/۱۲	۳/۲۰	۱/۱۰	۰/۴۶۹
۶	۲۰	۳/۱۵	۰/۸۷	۳/۱۰	۱/۰۷	۰/۸۴۰

در مطالعه‌ی آینده‌نگر Minh و همکاران با استفاده از روش درمانی میکرونیدلینگ بر روی ۳۱ بیمار مبتلا به اسکار آکنه مشاهده گردید که نمرات اسکار آکنه‌ی بیماران مطابق معیار گودمن بارون از ۳/۲۹±۰/۵۹ به

جدول ۳: فراوانی عوارض جانبی در بیماران درمان شده با دو روش لیزر و میکرونیدلینگ

لیزر							
عوارض جانبی	هیپرپیگمانتاسیون پس از التهاب	درد	کبودی	اریتم	ضایعات پوسچولر	خارش	خشکی پوست
تعداد (درصد)	تعداد (درصد)	تعداد (درصد)	تعداد (درصد)	تعداد (درصد)	تعداد (درصد)	تعداد (درصد)	تعداد (درصد)
نوع II	۰ (۰٪)	۰ (۰٪)	۰ (۰٪)	۳ (۱۲/۵٪)	۲ (۸/۳٪)	۰ (۰٪)	۰ (۰٪)
نوع III	۰ (۰٪)	۰ (۰٪)	۰ (۰٪)	۰ (۰٪)	۰ (۰٪)	۰ (۰٪)	۰ (۰٪)
نوع IV	۱ (۴/۲٪)	۰ (۰٪)	۰ (۰٪)	۰ (۰٪)	۱ (۴/۲٪)	۱ (۴/۲٪)	۱ (۴/۲٪)
میکرونیدلینگ							
نوع II	۰ (۰٪)	۰ (۰٪)	۰ (۰٪)	۱ (۴/۲٪)	۲ (۸/۳٪)	۰ (۰٪)	۰ (۰٪)
نوع III	۰ (۰٪)	۰ (۰٪)	۰ (۰٪)	۰ (۰٪)	۰ (۰٪)	۰ (۰٪)	۰ (۰٪)
نوع IV	۲ (۸/۳٪)	۰ (۰٪)	۰ (۰٪)	۰ (۰٪)	۱ (۴/۲٪)	۱ (۴/۲٪)	۱ (۴/۲٪)

مبتلا به اسکار آکنه، دو روش لیزر فرکشنال CO₂ به‌تنهایی و لیزر فرکشنال CO₂ به همراه تزریق PRP مقایسه گردید و بهبود چشمگیری در عمق اسکار در هر دو طرف صورت بیماران مشاهده شد. با این حال، لیزر و PRP همزمان بهبود بیشتری را نسبت به لیزر بدون PRP در بیماران به همراه داشت و اگرچه ۷۰ درصد از بیماران این مطالعه تیپ پوستی تیره داشتند، هیچگونه هیپرپیگمانتاسیون در بیماران گزارش نشد.^{۲۷} در مطالعه‌ی ما نیز درمان با لیزر فرکشنال CO₂ با بهبود چشمگیری همراه بود و هیپرپیگمانتاسیون پس از التهاب تنها در یک بیمار با تیپ پوستی IV مشاهده شد. در مطالعه‌ی Lee و همکاران در سال ۲۰۱۱ بر روی ۱۴ بیمار مبتلا به اسکار آکنه‌ی صورت، دو روش لیزر فرکشنال CO₂ به‌تنهایی و لیزر فرکشنال CO₂ به همراه PRP مقایسه گردید و تأثیر بیشتر روش لیزر به همراه PRP در درمان بیماران اثبات شد. درمان به‌صورت ۲ جلسه در مجموع و هر ۴ هفته یکبار بر روی بیماران انجام می‌گرفت. در مطالعه‌ی فوق، استفاده همزمان از لیزر و PRP نسبت به لیزر به‌تنهایی با بهبود بیشتر و اریتم کمتر همراه بود.^{۲۸} در مطالعه‌ی مشابهی توسط Gawdat و همکاران در سال ۲۰۱۴ بر روی ۳۰ بیمار دچار اسکار آتروفیک آکنه، بهبود بیشتر و عوارض کمتر در بیماران که تحت درمان با لیزر فرکشنال CO₂ به همراه PRP قرار گرفته بودند نسبت به بیماران که فقط درمان با لیزر را گرفته بودند مشاهده شد. همچنین در بیمارانی که همزمان با لیزر، PRP نیز گرفته بودند، دوره‌ی بهبود پس از لیزر کوتاه‌تر شده بود.^{۲۹} در مطالعه‌ی مشابه دیگری توسط Abdel Aal و همکاران بر روی ۳۰ بیمار دچار اسکار آکنه، بهبود عالی در استفاده همزمان از لیزر فرکشنال CO₂ و PRP نسبت به لیزر فرکشنال CO₂ به‌تنهایی مشاهده شده بود.^{۳۰} در مطالعه‌ی فوق، سمتی از صورت که فقط تحت درمان با لیزر قرار گرفته بود، بهبود عالی در شدت اسکار نشان نداد که این یافته برخلاف نتایج

یک روش مؤثر و کم‌خطر معرفی گردید.^{۲۳} در مطالعه‌ی ما نیز پاسخ به درمان با روش میکرونیدلینگ خوب بود اما لیزر نتایج بهتری داشت که به‌نظر می‌رسد نوع دستگاه میکرونیدلینگ، مهارت پزشک و همچنین نوع اسکارهای پوستی بیمار در این امر نقش داشته باشد.

در مطالعه‌ی Ibrahim و همکاران در سال ۲۰۱۸ بر روی ۳۵ بیمار مبتلا به اسکار آتروفیک آکنه با روش‌های درمانی میکرونیدلینگ به همراه PRP (platelet rich plasma) و میکرونیدلینگ به‌تنهایی مشاهده گردید که در هر دو روش بیماران بهبود قابل توجهی نشان می‌دهند. همچنین عوارض جانبی شامل عفونت، ادم، اریتم و درد در بیماران مشاهده گردید.^{۲۴} در مطالعه‌ی ما یک بیمار با روش درمانی میکرونیدلینگ دچار اریتم، دو بیمار دچار ضایعات پوسچولر و یک بیمار هم دچار سه عارضه‌ی خارش، خشکی پوست و ضایعات پوسچولر گردید. در مطالعه‌ی ما عوارض جانبی میکرونیدلینگ کمتر از سایر مطالعات بود که علت آن کاملاً مشخص نیست اما ممکن است به دلیل نوع دستگاه میکرونیدلینگ مورد استفاده باشد. در مطالعه‌ی Asif و همکاران در سال ۲۰۱۶ بر روی ۵۰ بیمار با روش‌های میکرونیدلینگ به همراه تزریق PRP و میکرونیدلینگ به همراه تزریق آب مقطر نیز مشابه مطالعه‌ی ما تنها یک مورد اریتم دیده شد. در مطالعه‌ی فوق، تأثیر روش میکرونیدلینگ به همراه تزریق PRP نسبت به میکرونیدلینگ به همراه تزریق آب مقطر در بهبود بیماران بیشتر بود.^{۲۵}

در مطالعه‌ی Fabbrocini و همکاران در سال ۲۰۱۱ بر روی ۱۲ بیمار مبتلا به اسکار آکنه، دو روش میکرونیدلینگ به همراه تزریق PRP و میکرونیدلینگ به‌تنهایی مقایسه شدند. در این مطالعه نیز روش درمانی میکرونیدلینگ به همراه تزریق PRP نسبت به روش میکرونیدلینگ به‌تنهایی تأثیر بیشتری در بهبود اسکار بیماران نشان داد.^{۲۶}

در مطالعه‌ی Galal و همکاران بر روی ۳۰ بیمار

واقعی برای متخصصین پوست است. گزینه‌های مختلف درمانی برای انواع متفاوت اسکارهای آکنه وجود دارند ولی پاسخ بالینی ممکن است بسته به عواملی مانند رنگ پوست متفاوت باشد بنابراین، استراتژی درمانی باید برای هر بیمار به‌طور جداگانه طراحی و اجرا شود. این مقاله برگرفته از پایان‌نامه‌ی دانشجویی به شماره‌ی ۹۵۱۱۲۶۷۲۰۵ مصوب معاونت محترم تحقیقات و فناوری دانشگاه علوم پزشکی همدان است که در بیمارستان آموزشی سینا انجام شده است. نویسندگان از معاونت محترم تحقیقات و فناوری و تمامی افرادی که در مراحل مختلف مطالعه صمیمانه همکاری نمودند، کمال تشکر و قدردانی را دارند.

مطالعه‌ی ما می‌باشد. در مطالعه‌ی ما، سمتی از صورت که تحت درمان با لیزر به‌تنهایی قرار گرفته بود نیز بهبود چشمگیری در شدت اسکار نشان داد. این تفاوت بین مطالعه‌ی ما و مطالعه‌ی مذکور ممکن است ناشی از تعداد جلسات درمانی بسیار کم در مطالعه‌ی Abdel Aal و همکاران باشد، زیرا بیماران در مطالعه آن‌ها فقط ۲ جلسه درمان با لیزر دریافت می‌کردند، حال آنکه بیماران در مطالعه‌ی ما ۴ جلسه درمان می‌شدند. به‌طور خلاصه می‌توان گفت درحالی که مهم‌ترین استراتژی برای کاهش اسکار آکنه جلوگیری از تشکیل آن است، اما طی دهه‌های گذشته روش‌های تهاجمی و غیرتهاجمی زیادی برای بهبود این نوع اسکار پیشنهاد شده است. در واقع درمان اسکارهای آکنه یک دشواری

References

1. Clark AK, Saric S, Sivamani RK. Acne scars: How do we grade them? *Am J Clin Dermatol*. 2018; 19(2): 139-44.
2. Smithard A, Glazebrook C, Williams HC. Acne prevalence, knowledge about acne and psychological morbidity in mid-adolescence: a community-based study. *Br J Dermatol*. 2001; 145(2): 274-9.
3. Amado JM, Matos ME, Abreu AM, et al. The prevalence of acne in the north of Portugal. *J Eur Acad Dermatol Venereol*. 2006; 20(10): 1287-95.
4. Layton AM. Optimal management of acne to prevent scarring and psychological sequelae. *Am J Clin Dermatol*. 2001; 2(3): 135-41.
5. Kang S, Cho S, Chung JH, et al. Inflammation and extracellular matrix degradation mediated by activated transcription factors nuclear factor-kappaB and activator protein-1 in inflammatory acne lesions in vivo. *Am J Pathol*. 2005; 166(6): 1691-9.
6. Tyack Z, Ziviani J, Kimble R, et al. Measuring the impact of burn scarring on health-related quality of life: development and preliminary content validation of the Brisbane Burn Scar Impact Profile (BBSIP) for children and adults. *Burns*. 2015; 41(7): 1405-19.
7. Chuah SY, Goh CL. The impact of post-acne scars on the quality of life among young adults in Singapore. *J Cutan Aesthet Surg*. 2015; 8(3): 153-8.
8. Hayashi N, Miyachi Y, Kawashima M. Prevalence of scars and "mini-scars", and their impact on quality of life in Japanese patients with acne. *J Dermatol* 2015; 42(7): 690-6.
9. Jacob CI, Dover JS, Kaminer MS. Acne scarring: A classification system and review of treatment options. *J Am Acad Dermatol* 2001; 45(1): 109-17.
10. Goodman GJ. Postacne scarring: A review of its pathophysiology and treatment. *Dermatol Surg*. 2000; 26(9): 857-71.
11. Fife D, Zachary CB. Combining techniques for treating acne scars. *Curr Dermatol Rep*. 2012; 1(2): 82-8.

12. Hsiao PF, Lin YC, Huang CC, Wu YH. Efficacy and safety of a single treatment using a 10,600nm carbon dioxide fractional laser for mild-to-moderate atrophic acne scars in Asian skin. *Dermatol Sin.* 2013; 31(2): 59-63.
13. Ramaut L, Hoeksema H, Pirayesh A, et al. Microneedling: Where do we stand now? A systematic review of the literature. *J Plast Reconstr Aesthet Surg.* 2018; 71(1): 1-14.
14. Bhargava S, Cunha PR, Lee J, Kroumpouzou G. Acne scarring management: Systematic review and evaluation of the evidence. *Am J Clin Dermatol.* 2018; 19(4): 459-77.
15. Bonati LM, Epstein GK, Strugar TL. Microneedling in all skin types: A review. *J Drugs Dermatol* 2017; 16(4): 308-13.
16. Dogra S, Yadav S, Sarangal R. Microneedling for acne scars in Asian skin type: an effective low cost treatment modality. *J Cosmet Dermatol.* 2014; 13(3): 180-7.
17. Goodman GJ, Baron JA. Postacne scarring: a qualitative global scarring grading system. *Dermatol Surg.* 2006; 32(12): 1458-66.
18. Fabbrocini G, Cacciapuoti S. Evaluation, prevention and management of acne scars: Issues, strategies and enhanced outcomes. *J Drugs Dermatol.* 2018; 17(12): s44-8.
19. Boen M, Jacob C. A review and update of treatment options using the acne scar classification system. *Dermatol Surg* 2019; 45(3): 411-22.
20. Tan J. Acne and scarring: Facing the issue to optimize outcomes. *J Drugs Dermatol* 2018; 17(12): s43.
21. Minh PPT, Bich DD, Hai VNT, et al. Microneedling therapy for atrophic acne scar: Effectiveness and safety in Vietnamese patients. *Open Access Maced J Med Sci.* 2019; 7(2): 293-7.
22. Kim CNT, Thi LP, Van TN, et al. Successful treatment of facial atrophic acne scars by fractional radiofrequency microneedle in Vietnamese patients. *Open Access Maced J Med Sci.* 2019; 7(2): 192-4.
23. Bulbul Baskan E, Akin Belli A. Evaluation of the efficacy of microneedle fractional radiofrequency in Turkish patients with atrophic facial acne scars. *J Cosmet Dermatol.* 2018; 18(5): 1317-21.
24. Ibrahim MK, Ibrahim SM, Salem AM. Skin microneedling plus platelet-rich plasma versus skin microneedling alone in the treatment of atrophic post acne scars: a split face comparative study. *J Dermatolog Treat.* 2018; 29(3): 281-6.
25. Asif M, Kanodia S, Singh K. Combined autologous platelet-rich plasma with microneedling versus microneedling with distilled water in the treatment of atrophic acne scars: a concurrent split-face study. *J Cosmet Dermatol.* 2016; 15(4): 434-43.
26. Fabbrocini G, De Vita V, Pastore F, et al. Combined use of skin needling and platelet-rich plasma in acne scarring treatment. *J Cosmet Dermatol.* 2011; 24(4): 177-83.
27. Galal O, Tawfik AA, Abdalla N, Soliman M. Fractional CO2 laser versus combined platelet-rich plasma and fractional CO2 laser in treatment of acne scars: Image analysis system evaluation. *J Cosmet Dermatol.* 2019; 18(6): 1665-71.
28. Lee JW, Kim BJ, Kim MN, Mun SK. The efficacy of autologous platelet rich plasma combined with ablative carbon dioxide fractional resurfacing for acne scars: a simultaneous split-face trial. *Dermatol Surg.* 2011; 37(7): 931-8.
29. Gawdat HI, Hegazy RA, Fawzy MM, Fathy M. Autologous platelet rich plasma: topical versus intradermal after fractional ablative carbon dioxide laser treatment of atrophic acne scars. *Dermatol Surg.* 2014; 40(2): 152-61.

30. Abdel Al AM, Ibrahim IM, Sami NA, Abdel Kareem IM. Evaluation of autologous platelet rich plasma plus ablative carbon dioxide fractional laser in the treatment of acne scars. J Cosmet Laser Ther. 2018; 20(2): 106-13.

Comparison of the efficacy of fractional CO₂ laser with microneedling in management of patients with atrophic acne scars: a single-blind clinical trial

Sina Khanali, MD¹
Pedram Alirezaei, MD¹
Jalal Poorolajal, MD²

1. Department of Dermatology, School of Medicine, Hamadan University of Medical Sciences, Hamadan, Iran
2. Department of Epidemiology, School of Public Health, Hamadan University of Medical Sciences, Hamadan, Iran

Background and Aim: Atrophic scars constitute a common complication of acne and various methods have been proposed for their treatment. This study aims at comparing the efficacy of fractional CO₂ laser with microneedling in the management of atrophic acne scars.

Methods: Patients with atrophic acne scars presenting to dermatology clinic of Hamadan's Sina hospital between March 2016 and March 2018 were included in the study. Every 3 weeks, each patient received fractional CO₂ laser on one side of the face and microneedling on the other side, for a total of 4 sessions. Patient's satisfaction and the severity of scars (based on Goodman and Baron's scar scale) were assessed 1, 2 and 6 months thereafter.

Results: Overall, 24 participants were included. Prior to intervention, no significant difference was observed between groups in terms of mean scar score ($P = 0.726$). At 1, 2 and 6 month follow-up visits, the scar score of the side treated with laser was significantly lower than the microneedling side (P for 1, 2 and 6 month follow-up visits: 0.033, 0.008 and 0.014). No significant difference was observed between groups in terms of patient's satisfaction (P for 1, 2 and 6 month follow-up visits: 0.589, 0.469 and 0.840). The most prevalent side effect was erythema in 3 patients treated with laser. Due to low prevalence, statistical analysis of side effects between groups was impossible.

Conclusion: Compared to microneedling, fractional CO₂ laser was more effective in reducing the scar score of patients. The prevalence of side effects in both treatments were low.

Keywords: acne, laser, microneedling, scar

Received: Feb 14, 2021 Accepted: Mar 03, 2021

Dermatology and Cosmetic 2020; 11 (4): 282-291

Corresponding Author:
Pedram Alirezaei, MD

Mirzade Eshghi St., Psoriasis Research
Center, Sina Hospital, Hamadan, Iran
Email: prc@umsha.ac.ir

Conflict of interest: None to declare