

ضایعات پوستی در ورزشکاران

امیر حسینی بیگی

مرتضی کاشانی

منصور نصیری کاشانی

مرکز آموزش و پژوهش بیماری‌های پوست
و جذام، دانشگاه علوم پزشکی تهران،
تهران، ایران

ورزش و پیشرفت ملت‌ها آمیختگی زیادی به یکدیگر پیدا کرده‌اند و علاقه به فعالیت‌های ورزشی در جهان افزایش یافته است. درماتولوژی ورزشی، رشته‌ای رو به رشد است. بیماری‌های پوستی ورزشکاران یک گروه متمایز از بیماری‌هایی است که فعالیت بدنی تکراری همراه با عوامل استرس‌زای محیطی، ورزشکار را در بالاترین سطح احتمال ابتلا قرار می‌دهد. هدف از این مقاله مسلح کردن پزشکان با دانش بنیادی از بیماری‌های پوستی در ورزشکاران است، عدم شناخت نقش ورزش در پاتوژنز بیماری پوستی، می‌تواند منجر به تأخیر انداختن تشخیص و درمان نادرست شود. بیماری پوستی می‌تواند به‌طور مستقیم یا غیرمستقیم توسط ورزش ایجاد شود، دسته‌ای از بیماری‌های پوستی نیز در فرد وجود داشته لیکن با شروع ورزش بروز کرده یا تشدید شده‌اند.

به‌طور کلی قبل از اینکه یک ورزشکار به ورزش بپردازد، باید از حیث پوستی مورد معاینه قرارگیرد تا از گسترش بیماری‌های پوستی جلوگیری شود. معاینه به‌ویژه نواحی کمتر مورد توجه مانند پشت، داخل گوش‌ها و ... از حیث وجود ضایعات، اهمیت دارد. بهتر است از ضایعات بیمار نقشه‌ای تهیه شود که در طول زمان قابل ردگیری و تغییرات آن قابل پیگیری باشد (Body Mapping).

ورزشکار باید تا ۷۲ ساعت قبل از فعالیت ورزشی علائم عمومی نظیر تب نداشته باشد. هیچ ضایعه پوستی مترشح نباید وجود داشته باشد وگرنه لازم است درمان‌هایی را قبل از حضور در سالن‌های ورزشی و استفاده از تجهیزات دریافت کند تا از عدم سرایت بیماری به سایرین اطمینان حاصل شود.

کلیدواژه‌ها: ورزش، ورزشکاران، بیماری‌های پوستی

دریافت مقاله: ۱۴۰۰/۰۳/۱۵ پذیرش مقاله: ۱۴۰۰/۰۵/۰۴

پوست و زیبایی؛ تابستان ۱۴۰۰، دوره ۱۲ (۲): ۱۲۰-۱۰۱

نویسنده مسئول:

منصور نصیری کاشانی

تهران، خیابان طالقانی، شماره ۴۱۵

پست الکترونیک:

mnassirik@gmail.com

تعارض منافع: اعلام نشده است

مقدمه

ورزش و پیشرفت ملت‌ها آمیختگی زیادی به یکدیگر پیدا کرده‌اند. علاقه به فعالیت‌های ورزشی در جهان افزایش یافته است^۱. در ایران در سال‌های اخیر بسیاری از مردان جوان و زنان در فعالیت‌های ورزشی شرکت می‌کنند. درماتولوژی ورزشی رشته‌ای روبه‌رشد است. بیماری‌های پوستی ورزشکاران یک گروه متمایز از بیماری‌هایی است که فعالیت بدنی تکراری همراه با عوامل استرس‌زای محیطی، ورزشکار را در بالاترین سطح احتمال ابتلا قرار می‌دهد. این مجموعه بر روی آسیب‌های ضربه‌ای و التهابی متمرکز شده است. هدف از این بررسی مسلح کردن پزشکان با دانش بنیادی از بیماری‌های پوستی در ورزشکاران است عدم شناخت نقش ورزش در پاتوژنز بیماری پوستی، می‌تواند منجر به تأخیر انداختن تشخیص و نتیجتاً درمان نادرست شود. بیماری پوستی می‌تواند به‌طور مستقیم یا غیر مستقیم توسط ورزش ایجاد شود، دسته‌ای از بیماری‌های پوستی نیز در فرد وجود داشته لیکن با

ورزش و پیشرفت ملت‌ها آمیختگی زیادی به یکدیگر پیدا کرده‌اند. علاقه به فعالیت‌های ورزشی در جهان افزایش یافته است^۱. در ایران در سال‌های اخیر بسیاری از مردان جوان و زنان در فعالیت‌های ورزشی شرکت می‌کنند. درماتولوژی ورزشی رشته‌ای روبه‌رشد است. بیماری‌های پوستی ورزشکاران یک گروه متمایز از بیماری‌هایی است که فعالیت بدنی تکراری همراه با عوامل استرس‌زای محیطی، ورزشکار را در بالاترین سطح احتمال ابتلا قرار می‌دهد. این مجموعه بر روی آسیب‌های ضربه‌ای و التهابی متمرکز شده است. هدف از این بررسی مسلح کردن پزشکان با دانش بنیادی از بیماری‌های پوستی در ورزشکاران است عدم شناخت نقش ورزش در پاتوژنز بیماری پوستی، می‌تواند منجر به تأخیر انداختن تشخیص و نتیجتاً درمان نادرست شود. بیماری پوستی می‌تواند به‌طور مستقیم یا غیر مستقیم توسط ورزش ایجاد شود، دسته‌ای از بیماری‌های پوستی نیز در فرد وجود داشته لیکن با

شروع ورزش بروز کرده یا تشدید شده‌اند.

به‌طور کلی قبل از اینکه یک ورزشکار به ورزش بپردازد، باید از حیث پوستی مورد معاینه قرار گیرد تا از گسترش بیماری‌های پوستی جلوگیری شود. معاینه بیمار به‌ویژه نواحی کمتر مورد توجه مانند پشت و داخل گوش‌ها، نواحی تناسلی و باسن، کف پا انگشتان و بین آن‌ها، پشت سر و دهان از حیث وجود ضایعات، باید مورد توجه قرار گیرند. معاینه با دستکش و در صورت نیاز با استفاده از ذره‌بین و درماتوسکوپ باید انجام شود. بهتر است از ضایعات بیمار نقشه‌ای تهیه شود که در طول زمان قابل ردگیری و تغییرات آن قابل پیگیری باشد (Body Mapping). این کار ممکن است با درج ضایعات در پرونده کاغذی بیمار یا با استفاده از کامپیوتر و تکنولوژی‌های جدید نقشه‌برداری باشد. با توجه به ساحلی بودن بعضی ورزش‌ها و مواجهه با نور خورشید (Mole Mapping) برای داشتن آمار کلی و جزئی خال‌های بیمار، توجه بیشتری را می‌طلبد.

ورزشکار باید تا ۷۲ ساعت قبل از فعالیت ورزشی علائم عمومی نظیر تب نداشته باشد. هیچ ضایعه پوستی مترشح نباید وجود داشته باشد وگرنه لازم است درمان‌هایی را قبل از حضور در سالن‌های ورزشی و استفاده از تجهیزات دریافت دارد تا از عدم سرایت بیماری به سایرین اطمینان حاصل شود. اصولاً برای حضور در سالن‌های ورزشی راهنماهایی وجود دارد. در بیشتر این راهنماها بیماری‌های عفونی در صدر توجه هستند.

طبقه‌بندی بیماری‌های پوست در ورزشکاران براساس علت

۱) بیماری‌های پوستی مکانیکی

فعالیت‌های ورزشی ذاتاً، بدون در نظر گرفتن اینکه این ورزش یک ورزش «تماسی» محسوب می‌شود یا نه به اشکال مختلف ضربه به پوست وارد می‌کنند. ضربه

تکراری به پوست باعث تغییر در ساختار پوست می‌شود و می‌تواند بسیاری از تظاهرات پوستی را ایجاد کند. متداول‌ترین مثال، پینه‌های ساده است که به دلیل ضربه‌های مکرر به مناطق خاص در بعضی از ورزش‌ها که حرکات مکرر، پوست را در معرض تغییرات اصطکاکی قرار می‌دهند ایجاد می‌گردد. به‌عنوان مثال دویدن، ورزش‌های راکتی، بیس‌بال، گلف یا هر ورزشی که شامل تماس مکرر با تجهیزات باشد. در زیر انواع ضایعات پوستی که علت مکانیکی دارند را با شرح بیشتری ذکر می‌کنم:

تاول ناشی از اصطکاک (Friction Blister)

تظاهر بالینی و تشخیص

وزیکول یا بولا (تاول) که به‌طور معمول در ناحیه‌ای از فشار اصطکاکی زیاد و تکراری ایجاد می‌شود، با مقداری درد و حساسیت همراه است. جداشدگی سلول‌های اپیدرمی در سطح سلول‌های خاردار اپیدرم در مناطقی از پوست که در معرض نیروهای اصطکاک جانبی زیاد قرار دارند، توسط نیروی مکانیکی ایجاد می‌شود.

تاول به‌طور معمول پر از مایع شفاف است که از نظر ترکیب شبیه پلاسما است؛ با این حال، می‌تواند خونی باشد. شایع‌ترین نواحی درگیر در نوک انگشتان پا، نواحی در معرض تماس آن و پاشنه است. افزایش گرما، رطوبت و افزایش ناگهانی فعالیت‌های جدید، احتمال بروز تاول را بیشتر می‌کند. معاینه فیزیکی و سابقه اصطکاک در منطقه معمولاً تشخیص بالینی را روشن می‌کند. در صورت عدم وجود اصطکاک زیاد در ناحیه تاول، ارزیابی دقیق منطقه برای کشف دلایل دیگر اهمیت دارد. یک مورد گزارش از یک بیمار که تاول خونریزی‌دهنده روی ملانوم ایجاد کرده بود اهمیت این بررسی را حیاتی می‌کند.

هیستوپاتولوژی

شکاف در لایه اسپینوزوم همراه نکروز میداپیدرمال مشهود است. سقف تاول از کراتینوسیت‌های طبیعی و

بردن ساده پینه.

پیشگیری

استفاده از دستکش یا سایر لایه‌های محافظ.

میخچه (Corn)

تظاهر بالینی و تشخیص

میخچه‌ها پاپول‌هایی با هسته هایپرکراتوتیک عمیق هستند که به‌طور معمول در یک برجستگی استخوانی رخ می‌دهد. اغلب لمس ضایعه با حساسیت همراه است. معمولاً به غلط به‌عنوان زگیل تشخیص داده می‌شود.

شایع‌ترین نواحی گرفتار بدن شامل، کف پا و قسمت انتهایی انگشتان شست پا است.

هیستوپاتولوژی

از یک شاخ پاراکراتوتیک ضخیم در یک فرورفتگی فنجانی شکل از اپیدرم تشکیل شده است. معمولاً لایه گرانولر در زیر قسمت شاخی از بین رفته و اپیدرم نازک شده است. ممکن است چند رگ تلانژکتاتیک در درم فوقانی وجود داشته باشد.^۳

درمان

درمان کوتاه‌مدت، برداشتن مکرر توده هایپرکراتوتیک پس از استفاده شبانه از اسید سالیسیلیک با استفاده از یک تیغ شماره ۱۵ است. پدهای حاوی سالیسیلیک اسید در بیشتر داروخانه‌ها موجود است.

پیشگیری

کفش مناسب و کفی‌های مخصوص می‌توانند مفید باشند.

تشخیص افتراقی

پینه: برخلاف میخچه، پینه هسته مرکزی هایپرکراتوتیک ندارد.

زگیل: پینه و میخچه ترومبوس مویرگی ندارند، درحالی که زگیل دارد.

خطوط طبیعی پوست در پینه حفظ شده‌اند

نکروزه و کف تاول از کراتینوسیت‌های طبیعی، ادماتو و دژنره تشکیل شده است. حفره تاول با یک ترانسودای شفاف پر شده است. فعالیت میتوزی بالا حدود ۳۰ ساعت پس از تشکیل تاول اصطکاک در قاعده تاول وجود دارد. تا زمانی که تاول عفونی نباشد، انفیلترای التهابی قابل توجه مشاهده نمی‌شود.^۲

درمان

اگر دردناک باشد، می‌توان تاول یا وزیکول را با یک تیغ استریل شماره ۱۱ برش داد و تخلیه کرد و پانسمان با آنتی‌سپتیک و بانداژ تمیز کرد.

پیشگیری

جوراب‌های اکریلیک در جلوگیری از تاول، مؤثرتر از جوراب‌های نخی هستند.

پینه (Callus)

تظاهر بالینی و تشخیص

به‌صورت نواحی از پاپول‌ها یا پلاک‌های ضخیم‌شده هایپرکراتوتیک ظاهر می‌شوند. به‌طور معمول در مقایسه با میخچه بدون درد هستند. بروز پینه پاسخ پوست با ضخیم‌شدن لایه شاخی و به‌عنوان محافظت از پوست است. این بیماری اغلب در مناطقی با اصطکاک زیاد مانند پای دوندگان یا دست رزمی‌کاران رخ می‌دهد.

هیستوپاتولوژی

لایه شاخی ضخیم و فشرده است و در نتیجه اپیدرم زیر آن یک فرورفتگی مختصر فنجانی شکل ایجاد می‌کند. لایه گرانولر ممکن است ضخیم شود درحالی که در میخچه معمولاً این لایه از بین می‌رود. مقداری پاراکراتوز در بالای درمال پاپیلا وجود دارد، اما بسیار کمتر از میخچه است.^۳

درمان

هیچ درمانی لازم نیست و اغلب پینه می‌تواند به جلوگیری از تاول کمک کند. اگر درمان مدنظر باشد، کرم‌های کراتولیتیک اوره، سالیسیلیک اسید یا از بین

تشخیص افتراقی

بدخیمی‌های ملانوسیتیک، از جمله ملانوم که در صورت شک بیوپسی انجام شود.

هماتوم زیر ناخن (Subungual Hematoma)**نمای بالینی و تشخیص**

یک منطقه کوچک از خونریزی در زیر بستر ناخن که اگر روی انگشت پا باشد، «انگشت تنیس بازان»، «انگشت دوندگان»، «انگشت اسکی‌بازان» یا «کوهنوردان» نامیده می‌شود.

معاینه بالینی، خونریزی را به میزان کافی در انگشت پا به‌ویژه با ذره‌بین و با وجود رنگ قرمز ضایعه می‌تواند تشخیص دهد. این حالت در اثر تکرار ایجاد می‌شود تماس انگشت پا با قسمت قدامی کفش یا تاشدن دائمی و مکرر انگشتان پا در کفش با جلو پنجه محدود از عوامل ایجاد هستند. اگر نگران ملانوما هستید، بیوپسی توصیه می‌شود.

درمان

استراحت و خیساندن پا معمولاً کافی است. با این حال، تخلیه خون در زیر ناخن می‌تواند باعث تسکین فوری درد شود. اگر درد شدید است، رادیو گرافی برای رد شکستگی ممکن است نیاز باشد.

پیشگیری

کفش مناسب، کوتاه نگهداشتن ناخن‌های پا و استفاده از پد انگشت در ناحیه آسیب‌دیده می‌تواند مفید باشد.

**پاپول‌های پیزوژنیک (فتق جلدی)
Piezogenic Papules (Cutaneous Hernia)****نمای بالینی و تشخیص**

این‌ها پاپول‌ها و گره‌هایی به رنگ پوست در سطح جانبی پاشنه پا هستند که به‌علت فتق چربی زیر پوستی ناشی از ایستادن طولانی مدت یا ورزش ایجاد می‌شوند (شکل ۲) و اغلب هنگام تحمل وزن یا ایستادن بر روی پا در ورزشکاران ایجاد و با بالابردن پا، ناپدید می‌شوند. این حالت بیشتر در دونده‌های استقامت اتفاق می‌افتد.

درحالی که در زگیل از بین رفته و در میخچه هم ممکن است از بین رفته باشند.

سیاهی پاشنه (Talon Noir [Black heel' or Calcanal petechiae])**تظاهر بالینی و تشخیص**

به‌طور معمول در بزرگسالان یا نوجوانان دیده می‌شود. معمولاً به‌صورت هایپرپیگمانتاسیون تیره به‌صورت افقی در بالای پاشنه ظاهر می‌شود (شکل ۱). این سیاهی ثانویه به خونریزی داخل لایه شاخی و زیر اپیدرم است که در اثر ورزش‌هایی که باعث ایجاد فشار در قسمت فوقانی پد چربی پاشنه می‌شوند ایجاد می‌گردد و می‌تواند با ضایعات ملانوسیتی اشتباه گرفته شود.

هیستوپاتولوژی

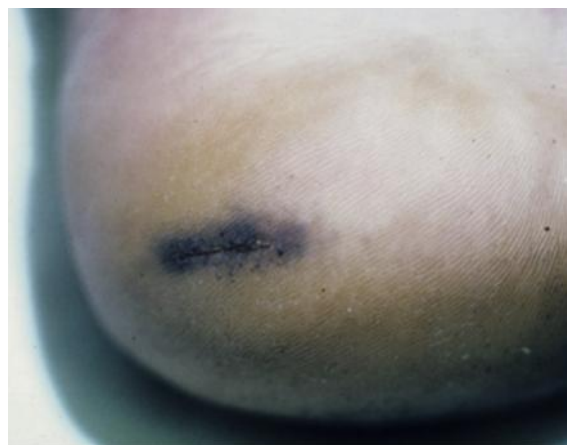
تغییرات در اپیدرم پوست آکرال، با هایپرکراتوز قابل توجه و آکانتوز دیده می‌شود. خونریزی به‌صورت کانونی در فضاهای موجود در لایه شاخی وجود دارد. عروق تلانژکتاتیک و بیرون ریختگی گلبول‌های قرمز ممکن است در درم پاپیلار مشاهده شود.^۴

درمان

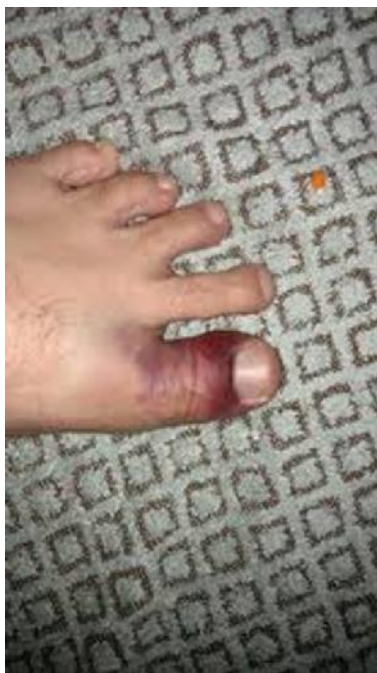هیچ درمانی لازم نیست.

پیشگیری

فعالیت‌های جدید ورزشی را به آرامی افزایش داده و از پد پاشنه نمدی استفاده شود.



شکل ۱: سیاهی پاشنه



شکل ۳: پنجه چمن

درمان

سرد کردن، استراحت، داروهای ضدالتهابی غیراستروئیدی و جلوگیری از علل ایجادکننده بیماری، به مدت ۲ تا ۳ هفته معمولاً علائم را برطرف می‌کند. برای رد شکستگی تصویربرداری ممکن است ضرورت یابد. در ابتدا با رادیوگرافی ساده، در صورت وجود علائم بعد از هفته‌ها یا رادیوگرافی منفی و چنانچه درد شدید وجود دارد که با تشخیص متناسب نیست، MRI برای ارزیابی توصیه می‌شود.

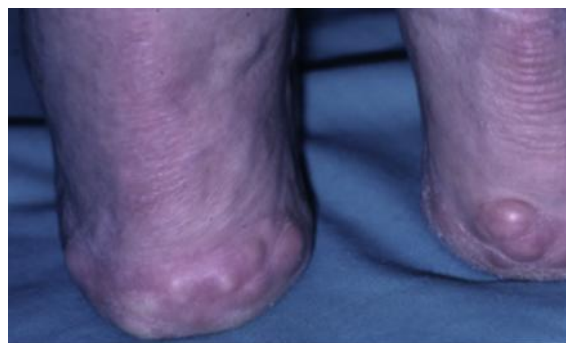تشخیص افتراقی

آرتریت حاد نقرسی یا پارونیشیای حاد نیز باید در نظر گرفته شود. با این حال، سابقه فعالیت‌های مستعد کننده انگشت چمن، تشخیص را مسجل می‌کند.

نوک پستان دوندگان (Jogger's Nipple)

نمای بالینی و تشخیص

التهاب پوستی سایشی نوک پستان که به دلیل تکراری بودن اصطکاک پیراهن ورزشکار روی نوک سینه‌های بیرون زده ایجاد می‌شود. در هنگام دویدن مردانی که به مدت طولانی پارچه‌های سخت مانند



شکل ۲: پاپول‌های پیروژنیک (فتق جلدی)

هیستوپاتولوژی

هیپرکراتوز فشرده همراه یک ندول چربی کپسوله که به سمت درم بیرون زده است. از بین رفتن دیواره‌های چربی زیرجلدی، احتمالاً مربوط به نازک شدن تراکول‌های بافت همبند است.^۵

پیشگیری

افراد دارای اضافه وزن با حرکات شروع سریع و توقف سریع در معرض بروز هستند. کاهش سطح فعالیت و کاهش وزن مفید است.

درمان

هیچ درمانی لازم نیست.

پنجه چمن (Turf Toe)

«انگشت چمن» اصطلاح رایجی است که برای توصیف sprain رباط‌های اطراف مفصل انگشت شست استفاده می‌شود.

نمای بالینی و تشخیص

انگشت پا به دلیل تاندونیت زمینه‌ای، دردناک، قرمز و متورم است (شکل ۳). معمولاً در ورزشکارانی که در زمین‌های چمن بازی می‌کنند حین ورزش‌هایی که درگیر هستند دیده می‌شود مانند مانورهای استارت - استاپ سریع در فوتبال.

پیشگیری

اگر نمی‌توان از زمین‌های چمن اجتناب کرد، پوشیدن کفش با بالشتک و فشردگی مناسب می‌تواند از بروز آن جلوگیری کند.

زیبایی ضایعه تمرکز دارد. ترتینوئین موضعی نتایج متغیری را نشان داده است. درمان‌های لیزری و همچنین خال کوبی پزشکی می‌توانند مفید باشد.

پیشگیری

اجتناب از استروئیدهای آنابولیک که با ایجاد ترک پوست مرتبط است. افزایش آهسته فعالیت‌های وزنه‌برداری و خودداری از افزایش سریع وزن هم از ایجاد ترک پوستی جلوگیری می‌کنند.

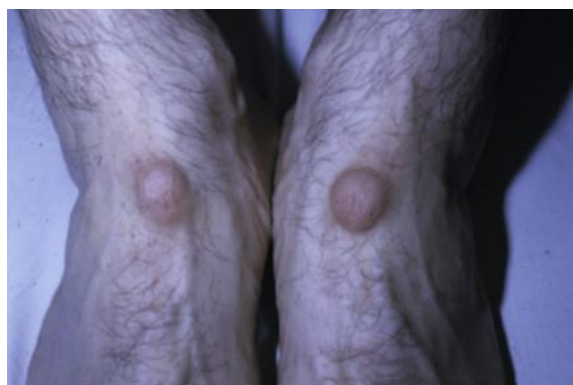ندول ورزشکاران (Athletes Nodule)

نمای بالینی و تشخیص

ندول در حالت عادی بدون علامت و به رنگ پوست، در مناطقی ظاهر می‌شود که اصطکاک بالا یا ضربه تکراری دارند مانند پا، دست یا زانو (شکل ۴). ندول‌ها یک شکل مشخص از پینه هستند. ایجاد ندول ثانویه به تجهیزات مورد استفاده توسط ورزشکار، مانند استفاده از پدهای داخل کفش در نواحی تحت فشار پا است.

درمان

هیچ درمانی برای محافظت در هنگام فعالیت ورزشی مطلوب و قابل پذیرش نیست. اگر دردناک یا علامت‌دار باشد، برداشتن جراحی یا لیزر امکان‌پذیر است. استفاده از کرم اوره یا اسید سالیسیلیک برای نرم و از بین بردن بافت کراتینه شده می‌تواند مفید باشد از تزریق استروئیدهای داخل زخم نیز در گذشته استفاده می‌شده است اما معمولاً لازم نیست.



شکل ۴: ندول ورزشکاران

پلی‌استر می‌پوشند یا در زنانی که سوتین نمی‌پوشند به‌طور شایع دیده می‌شود.

درمان

هدف اصلی پیشگیری از درماتیت بیشتر است تا فرصت بهبودی فراهم شود. در صورت شک به عفونت سطحی، پماد موضعی موپیروسین می‌تواند مفید باشد. در غیر این صورت، وازلین که به‌طور منظم در طول روز استفاده شود، سبب تسریع بهبودی می‌شود.

پیشگیری

پوشیدن سوتین ورزشی در خانم‌ها یا آقایان یا کلاً از پوشیدن پیراهن در هنگام ورزش صرف نظر کنند. بانداژ محافظ روی نوک سینه‌ها و استفاده از وازلین قبل از دویدن نیز کمک‌کننده است.

ترک پوستی (Striae Distensae)

نمای بالینی و تشخیص

ترک پوستی یا استریا به‌صورت پلاک‌های آتروفیک خطی صورتی در قسمت‌هایی از پوست ظاهر می‌شود که در زیر آن عضله قوی یا کشش تکراری پوست و پارگی فیبرهای الاستیک در درم شبکه‌ای است. معمولاً بیشتر در جلوی شانه‌ها، کمر و ران در ورزشکاران اتفاق می‌افتد. با این حال، در هر جایی که رشد سریع عضلات زمینه‌ای، وجود داشته باشد ممکن است دیده شود.

هیستوپاتولوژی

اپیدرم صاف‌شده، الگوی طبیعی ridges rete از بین رفته است. درم ممکن است به‌دلیل آتروفی کلاژن نازک شود. باندهای کلاژن پوستی شبیه اسکار به‌صورت موازی هم قرار گرفته‌اند. افزایش محتوای گلیکوزآمینوگلیکان در استریا وجود دارد. در مراحل پیشرفته که اندکی حکایت از ترمیم استریا دارد افزایش فیبرهای الاستیک دیده می‌شود.^۳

درمان

درمان اغلب دشوار است و عمدتاً بر جنبه‌های

پیشگیری

بسته به عامل ایجادکننده، پرهیز از فعالیت ورزشی یا استفاده از تجهیزات مناسب تر می تواند مفید باشد. هدف، حذف ضربات تکراری به ناحیه آسیب دیده است.

ناخن گلف بازان (Golfers Nails)

نمای بالینی و تشخیص

ناخن گلف بازان به صورت رگه های تیره خطی ثانویه به خونریزی نقطه ای زیر ناخن دیده می شود. این خونریزی به دلیل محکم گرفتن دسته چوب گلف و نتیجتاً افزایش فشار داخل عروقی است. تشخیص به طور معمول با معاینه بالینی و رویت نقاط قرمز خونریزی در زیر ناخن است.

درمان

نیازی به درمان نیست و شرایط به طور معمول با اصلاح دست گرفتن چوب گلف، خودبه خود بهبود می یابد.

پیشگیری

آموزش در مورد گرفتن مناسب با کاهش فشار در گرفتن چوب گلف.

باسن دوندگان (Runners Rump)

نمای بالینی و تشخیص

یک بیماری پوستی است که با یک اکیموز کوچک در شکاف گلوئیتال فوقانی ایجاد می شود که در اثر اصطکاک مداوم با هر گام هنگام دویدن در دوندگان مسافت های طولانی ایجاد می شود. معاینه بالینی افزایش رنگدانه در این ناحیه و سابقه دویدن در مسافت های طولانی معمولاً برای تشخیص کافی است.

درمان

معمولاً بدون علامت است و هیچ درمانی لازم نیست.

پیشگیری

انتخاب لباس از جنس مواد نرم تر و نیز استفاده از نرم کننده های موضعی که می توانند قبل، حین و بعد از دویدن به ناحیه مالیده شوند.

باسن قایقرانان (Rowers Rump)

نمای بالینی و تشخیص

به شکل پلاک های ضخیم پوسته دار با حدود مشخص روی باسن شبیه chronic lichen simplex که به طور معمول در قایقرانان در مناطقی که با یک صندلی بدون روکش تماس می گیرند رخ می دهد. دوچرخه سواران نیز ضایعات مشابهی ایجاد می کنند که زخم زین Saddle sores نام دارد. تشخیص با سابقه و معاینه فیزیکی انجام می شود.

درمان

تزریق استروئید با قدرت بالا در داخل ضایعه یا موضعی برای کاهش مناطق ضخیم شده و خارش همراه.

پیشگیری

صندلی پددار یا شورت مخصوص دارای پد در قسمت باسن می تواند مفید باشد.

شانه شناگران (Swimmer's Shoulder)

نمای بالینی و تشخیص

یک پلاک لیکنیفیه ثانویه به مالش مکرر ریش شناگر به شانه اش ایجاد می شود و از نظر پاتوژنز شبیه نورودرماتیت یا Lichen simplex chronicus است. سابقه و معاینه فیزیکی می تواند منجر به تشخیص صحیح شود.

درمان

تراشیدن ریش قبل از شنا باعث می شود که ضایعه طی هفته ها تا ماه ها برطرف شود. در صورت خارش ضایعه، استروئیدهای موضعی می توانند مفید باشند.

پیشگیری

اصلاح روزانه می تواند از بروز مجدد ضایعه جلوگیری کند.

قرمزی ناشی از حرارت (Erythema Ab Igne)**نمای بالینی و تشخیص**

غالباً به صورت یک لکه مشبک قرمز یا پررنگ قهوه‌ای دیده می‌شود که در پشت رخ می‌دهد اما می‌تواند در هر جایی ظاهر شود. یک واکنش پوستی که در اثر تماس مزمین و مکرر با یک منبع گرمایی حاصل می‌شود. تاریخچه ضایعه و معاینه فیزیکی و ظاهر آن برای تشخیص کافی است.

هیستوپاتولوژی

نازک شدن اپیدرم همراه از بین رفتن رتریچ‌ها و تغییرات واکوئلار در لایه بازال وجود دارد. مناطقی از آتیپی اپیتلیال، شبیه آنچه در کراتوزهای اکتینیک دیده می‌شود، گاهی اوقات وجود دارد. معمولاً مقادیر زیادی از مواد الاستوتیک در درم میانی وجود دارد. ممکن است چند هیستوسیت بزرگ وجود داشته باشد. مقدار کمی هموسیدرین و ملانین ممکن است در درم فوقانی وجود داشته باشد.^۳

درمان

جلوگیری از مواجهه گرما باعث بهبودی خود به خودی می‌شود.

پیشگیری

تشخیص ضایعه و جلوگیری از ادامه گرما در ناحیه پس از ایجاد آن، برای پیشگیری کافی است.

توجه مهم

احتمال کمی برای وقوع آتی سرطان پوست گزارش شده است بنابراین، تشخیص ضایعه، قطع حرارت بیشتر در منطقه و نظارت تا بهبودی آن مهم است.^۷

(۲) آسیب‌های سرما در ورزشکاران

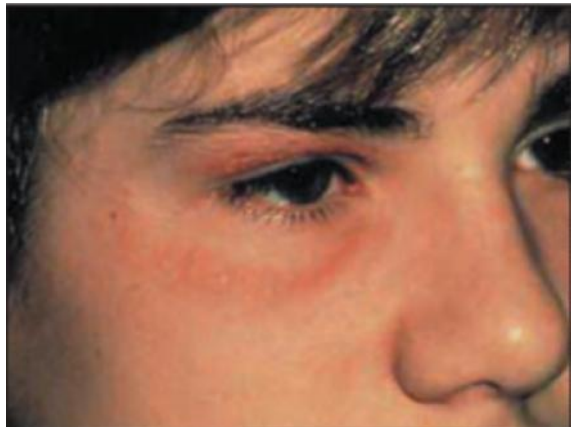درماتوز ناشی از سرما که توسط ورزشکاران اسکیت روی یخ، کوهنوردان، هاکی روی یخ و ... تجربه می‌شوند ناشی از اثرات خاص فیزیولوژیکی قرار گرفتن پوست در معرض سرما است. این شرایط شامل livedo reticularis فیزیولوژیک، chilblains (پرنیو)،

پدیده رینود، پانیکولیت سرمایی، سرمازدگی (frostnip) و یخ‌زدگی (frostbite) است.

یخ‌زدگی، یعنی انجماد واقعی بافت، با علائم خاصی اتفاق می‌افتد که به صورت گام‌به‌گام پیشرفت می‌کند و با سرمازدگی شروع می‌شود. درمان شامل گرم کردن مجدد و تدریجی و استفاده از ماساژ مالشی و مداوای درد در صورت لزوم است. مسدودکننده‌های کانال کلسیم، از جمله نیفدپین، ستون اصلی درمان دارویی برای عمده درماتوزهای غیرانجمادی ناشی از سرما از جمله پرنیو و پدیده رینود هستند. فنومن رینود واسکولوپاتی شامل وازواسپاسم مکرر انگشتان دست و پا در پاسخ به سرما، به‌ویژه در ورزشکاران مرتبط با سرما است. لباس محافظ و عایق‌بندی، اجتناب از استعمال دخانیات و داروهای انقباضی عروقی، حفظ محیط خشک در اطراف پوست، جلوگیری از سرما در صورت امکان و همچنین برخی از مانورهای فیزیکی که باعث اتساع عروق می‌شوند اقدامات پیشگیرانه مفید هستند.^۷

(۳) بیماری‌های التهابی

اشکال مختلف درماتیت‌های التهابی با دلایل مختلف می‌تواند در ورزشکاران رخ دهد. درماتیت تماسی بسیار شایع است. بیشتر مطالعات مربوط به درماتیت‌های شغلی و در کشورهای صنعتی است. شیوع آن حدود ۳۰٪ است که ۹۰ درصد آن‌ها درماتیت تماسی تحریکی و آلرژیک هستند. معمولاً تشخیص علت درماتیت تماسی تحریکی از آلرژیک دشوار است. با برخی تخمین‌ها ۸۰٪ درماتیت تماسی تحریکی (ICD) و ۲۰٪ موارد آلرژیک (ACD) است. فاصله تماس و بروز ضایعه می‌تواند برای افتراق نوع درماتیت تماسی مفید باشد. به‌طور کلی، ACD نیاز به تماس قبلی و ایجاد حساسیت دارد که مواجهات بعدی در مدت چند ساعت تا چند روز سبب بروز علائم پوستی حساسیت شود. ACD حساسیت تأخیری با واسطه سلول T CD4+ به مواد حساسیت‌زایی است



شکل ۵: درماتیت آلرژیک با عینک شنا

لباس غواصی درماتیت گردن، تنه و اندام را موجب می‌شود که به دلیل حساسیت تماسی به مشتقات تیو اوره ایجاد می‌شود. باید آن‌را از آکنه مکانیکا تشخیص داد. درماتیت تماسی با گیره‌های بینی، گوش بند، و باله‌های شنا نیز شرح داده شده است.

انجام پیچ تست می‌تواند به تشخیص بیماری‌های آلرژیک تماسی در شنا کمک کند. درمان، کورتیکوستروئیدهای موضعی یا سیستمیک و آنتی‌هیستامین هستند.

درمان اصلی در موارد حاد، با درمان پردنیزون خوراکی (۱-۰/۵ میلی‌گرم به‌ازای هر کیلوگرم وزن بدن در روز برای حدود ۷ تا ۱۰ روز) برای موارد منتشر یا شدید همراه با وزیکولاسیون و تاول استفاده می‌شود. باید به بیماران توصیه شود از تماس مستقیم پوست با مواد آلرژی‌زا خودداری کنند (به عنوان مثال می‌توان از عینک‌های شنای بدون لاتکس استفاده کرد). مواد شیمیایی ضد عفونی‌کننده مورد استفاده در استخرهای شنا، مانند ترکیبات کلردار و برم‌دار، می‌توانند باعث تحریک و هم ایجاد درماتیت تماسی شوند.

خشکی شناگران

خشکی شناگران یا خشکی پوست در میان شناگران شایع است. رقت و ذوب محافظ طبیعی سبوم پوست منجر به از دست‌دادن رطوبت از لایه شاخی می‌شود که منجر به ایجاد پوستی خشک، پوسته‌پوسته و خارش‌دار می‌شود. خشکی پوست با دوش آب گرم

که بیمار قبلاً به آن حساس شده است و در واقع یک نوع پاسخ ازدیاد ایمنی نوع IV است. در مقابل، در ICD، بثورات التهابی حاصل می‌تواند طی چند دقیقه تا چند ساعت به دلیل آسیب مستقیم کراتینوسیت‌ها توسط محرک رخ دهد. در این موارد فرآیند ایمنی بدن نقش ندارد بلکه مربوط به خواص ماده شیمیایی است. در اینجا، انواع متداول و علل درماتیت تماسی را که در ورزش می‌توان مشاهده کرد، مورد بحث قرار می‌دهیم.

درماتیت تماسی

درماتیت تماسی اغلب در ورزش با تعریق، تجهیزات، خیس/خشک شدن مکرر، اصطکاک و مواد شیمیایی مختلف که در رشته‌های مختلف ورزشی استفاده می‌شوند تسهیل و تشدید می‌شود. در اینجا، برخی از شایع‌ترین حساسیت‌زایی که در میان ورزشی با آن روبرو هستند به‌طور خلاصه بیان می‌گردد.

همه ورزش‌ها

بنزوکائین و لانولین موضعی، که در بسیاری از داروهای موضعی و کرم‌ها استفاده می‌شود از مهمترین دلایل ACD در ورزش‌ها گزارش شده است.

شناگران

درماتیت تماسی آلرژیک برای شناگران چندین مورد منحصر به فرد پوستی ناشی از ادوات شنا است.

درماتیت غواصان (Scuba diver dermatitis) در اثر درماتیت تماسی آلرژیک به عینک یا ماسک اسکوبا و همراه با اریتم، خارش و وزیکول و ترشح گاه به گاه یا پوسته در محل‌های تماس با تجهیزات است. آلرژی به لاستیک مقصر مشترک، آلرژن‌های رایج درگیر، مرکاپتوبنزنوتیازول، تترامتیل تیورام و مشتقات پارافنیلن دی‌آمین است (شکل ۵).

تشخیص افتراقی آن لکودرمی اطراف چشم که یک واکنش توکسیک تماسی که احتمالاً در اثر تجزیه نیوپرن یا چسب در عینک شنا ایجاد می‌شود و پورپورای ناشی از عینک شنای بیش از حد تنگ است.

درمان

محل درگیر باید با آب دریا شسته شود و برای گزش‌های عروس دریایی باکس کلاسیک (classic box jellyfish)، پانسمان‌های موضعی آغشته به اسید استیک (سرکه) و به مدت ۱۵-۳۰ دقیقه ۲ تا ۴ بار در روز استفاده شود، اغلب مفید است.

شاخک‌ها باید با موجین برداشته شوند و درمان موضعی کورتون می‌تواند به کاهش التهاب کمک کند. خواباندن گوشت که حاوی آنزیم‌های پروتئولیتیک است، چنانچه بلافاصله پس از تماس روی ضایعه استفاده شود می‌تواند در خنثی کردن سموم، مفید باشد.

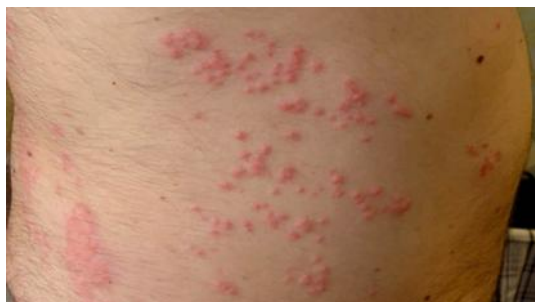بثورات دریا (Sea bather's eruption)

این ضایعات به‌طور معمول شناگران آب شور را تحت تأثیر قرار می‌دهد. بثورات دریا به دلیل لاروهای *Linuche unguiculata* و *Edwardsiella lineata* (عروس دریایی انگشتی) ایجاد می‌شوند.

بیماران به‌طور معمول ظرف ۲۴ ساعت پس از قرارگرفتن در معرض، احساس سوزش می‌کنند به دنبال آن به شدت بثورات وزیکولوپاپولار یا کهیر خارش‌دار برجسته در مناطق تحت پوشش لباس شنا، جایی که لاروها به دام می‌افتند ایجاد می‌شوند. وقتی در پوست بیضه لوکالیزه شود می‌تواند ناتوان‌کننده و بسیار دردناک باشد (شکل ۷).

درمان

بثورات می‌تواند ۳ تا ۷ روز و گاهی اوقات تا ۶ هفته ادامه یابد. درمان شامل استفاده از کمپرس یخ، آنتی‌هیستامین خوراکی و کورتیکواستروئید موضعی با قدرت متوسط است.



شکل ۷: بثورات دریا

طولانی که شناگران به گرفتن آن بدنام هستند و همچنین توسط ماندن طولانی در جکوزی و وان آبگرم تشدید می‌شود.

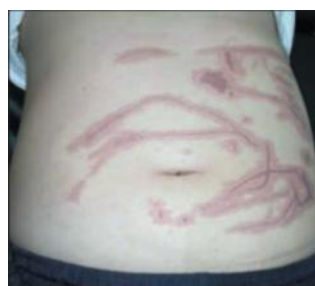درمان و پیشگیری

خشکی می‌تواند با محدود کردن فوری دوش پس از شنا و جایگزینی آن با آب ولرم یا خنک، جلوگیری شود. مقادیر کم یک صابون ملایم یا صابون بر پایه روغن به محلول‌های صابون تحریک‌کننده حمام ترجیح داده می‌شوند. بعد از دوش به جای اینکه کاملاً خود را با حوله خشک کنند باید بلافاصله از نرم‌کننده محافظ بر پایه روغن استفاده شود. کرم‌های کم‌چرب برای بیشتر افراد جذابیت بیشتری دارند.

ترکیبات استروئید موضعی گاهی اوقات برای درمان مناطقی از بدن که به اگزما مبتلا شده‌اند، نیاز است. قدرت استروئید مصرفی بسته به محل اگزما و شدت آن متفاوت است.

گزش عروس دریایی (Jellyfish sting)

گزش عروس دریایی یا man-of-war stings به‌طور عادی در بین شناگران آب شور دیده می‌شوند و می‌توانند در سواحل هم وجود داشته باشند (شکل ۶). بیش از ۱۰۰ عروس دریایی سمی وجود دارد و علائم گزش از سوزش و خارش آزاردهنده تا مرگ متغیر است. شایع‌ترین تظاهرات پوستی، سوزش فوری و به‌دنبال آن ضایعات کهیری در یک توزیع خطی است. گاهی اوقات، ممکن است ضایعات گرانولوماتوز ایجاد شود و هفته‌ها تا ماه‌ها ادامه یابد.



شکل ۶: گزش عروس دریایی

عکس العمل ورزشکاران نسبت به اجزای لاستیکی کفش، به ویژه در شرایط تعریق، که باعث افزایش قرار گرفتن پوست در معرض تحریک کننده می شود از محتمل ترین علل درماتیت در پای دوندگان است.

فوتبال

درماتیت فوتولیکنوئید به دلیل گیاهانی که روی زمین چمن رشد می کنند به عنوان آلرژی گزارش شده است. همچنین گفته شده است که ضربه گیرهای ساق با داشتن ترکیبات اوره و فرمالدئید باعث ACD می شوند.

جزء آهکی رنگ مورد استفاده برای علامت گذاری در زمین، به طور مشخص در قسمت فوقانی ران به عنوان علت ICD، نقش دارد. این ICD احتمالاً به دلیل محافظت از پایین پا با جوراب و ضربه گیر ساق در این ناحیه روی نمی دهد.

تنیس و ورزش های راکتی

راکت ها حاوی اجزایی مانند ایزوفرون دیامین هستند که می توانند ACD ایجاد کنند.

آتل های نئوپرن که برای tennis elbow استفاده می شوند نیز در این امر دخیل هستند. افزودنی های لاستیکی در ورزش هایی که از توپ ها و تجهیزات لاستیکی، استفاده می کنند مانند هندبال یا اسکواش بایستی مورد ملاحظه قرار گیرند.

بسکتبال

بسکتبال به دلیل کاربرد افزودنی های لاستیکی باعث ایجاد ACD در برخی شده است. واکنش های ACD به زانوبند در بازیکنان بسکتبال نیز گزارش شده است.

هاکی

فایبرگلاس، یک جز رایج در چوب هاکی، می تواند منجر به ICD شود. اپوکسی رزین در ماسک های صورت می تواند منجر به ACD صورت شود. فرمالدئید نیز به عنوان یک عامل ایجاد کننده به دلیل استفاده تقریباً همه گیر در تولید تجهیزات ورزشی، از جمله تجهیزات هاکی، گزارش شده است.

دوش گرفتن بلافاصله پس از بیرون آمدن از آب و درآوردن لباس شنا ممکن است به خلاص شدن از شر لاروهایی که در لباس شنا به دام افتاده اند کمک کند و بهترین پیشگیری است.

خارش شناگر (Swimmer's itch or cercarial dermatitis)

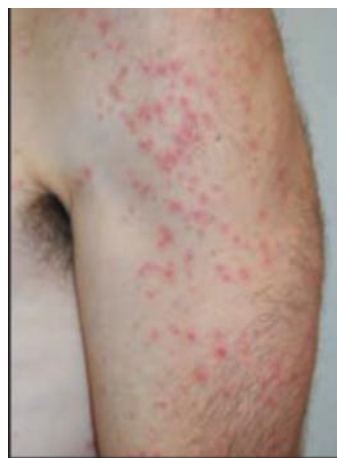واکنش آلرژیک به لارو شیسستوزوم آب شیرین است که با بثورات اریتماتوز خارش دار، گذرا تظاهر می کند. بعد از خروج شناگر از آب، ماکول و پاپول های اریتماتوی خارش دار در قسمت هایی از بدن که در زیر آب قرار گرفته اند ایجاد شده و ظرف چند روز از بین می روند (شکل ۸).

درمان

وقتی نواحی کمی از بدن درگیر باشند درمان لازم نیست. کمپرس سرد و آنتی هیستامین خوراکی و کورتیکواستروئید موضعی با قدرت متوسط ممکن است برای ضایعات گسترده تر مفید باشند^۸.

دوندگان

درمان های موضعی می توانند سبب ACD پا شوند. از بیمار بپرسید آیا از دارو برای پا استفاده می کند یا بوگیر را داخل کفش اسپری می کند؟ بنزوکایین و لانولین موضعی که در بسیاری از داروها و کرم ها استفاده می شوند شایع ترین علت ACD در پاها گزارش شده اند.



شکل ۸: خارش شناگر

وزنه‌برداری

نیکل رایج‌ترین یافته مثبت در مورد پچ تست در سراسر جهان است که گاهی اوقات در تجهیزات وزنه‌برداری استفاده می‌شود و باعث ACD می‌شود. گچ ماده دیگری است که وزنه‌برداران از آن استفاده می‌کنند و سبب ICD در دست آنها می‌شود.

Colophony (رزین کاج) آلرژی‌زا است و دلیل ایجاد درماتیت در وزنه‌برداران، ژیمناست‌ها و بازیکنان بیس‌بال شناسایی شده است.

۳) ارزیابی و درمان درماتیت تماسی**نمای بالینی**

بیماران غالباً با بشورات اریتماتوی، پوسته‌دار لیکنیفیه معمولاً خارش‌دار مراجعه می‌کنند اما اگر علت اصلی آن ICD باشد، ممکن است بیشتر بسوزد. ممکن است در صورت تشدید تاول ایجاد کند. بشورات ممکن است مانند آنچه در آلرژی به کلر، دیده می‌شود منتشر یا مانند آلرژی به ترکیبات لاستیکی در عینک‌های محافظ لوکالیزه باشد.

تشخیص

سابقه و معاینه فیزیکی می‌تواند منجر به تشخیص درماتیت تماسی شود. با این حال، برای تعیین علت خاص، پچ تست ممکن است لازم باشد. اگر دسته خاصی از مواد در پچ تست شناسایی شوند، به همراه شرح حال و سوابق بیمار مفید است.

پیشگیری

پس از شناسایی علت و تعیین عوامل تحریک‌کننده در مقابل آلرژیک، اجتناب از مواد درمان خط اول است. اطلاعات دقیق در مواد تشکیل‌دهنده محصول و محصولات ایمن برای استفاده را می‌توان در مراجعه به وبسایت‌های معتبر نظیر www.contactderm.org و www.dermatitisacademy.com به دست آورد.

درمان

استروئیدهای موضعی با قدرت متوسط تا زیاد که دو بار در روز در مناطق آسیب دیده استفاده می‌شوند

می‌توانند برای کنترل علائم مفید باشند. برای مناطق نازک پوست مانند زیر بغل، کشاله ران و صورت، استروئیدهای دارای قدرت خفیف (هیدروکورتیزون یا دزوناید) یا مهارکننده‌های کلسینورین (پیمکرولیموس و تاکرولیموس) توصیه می‌شوند. این مناطق در صورت استفاده از استروئیدهای موضعی با قدرت متوسط تا بالا افزایش خطر hypopigmentation و نازک‌شدن بیشتر پوست دارند.

در صورت عدم پاسخ به درمان‌های موضعی برای شروع درمان‌های سیستمیک مراجعه به یک متخصص پوست توصیه می‌شود.

۴) سایر بیماری‌های التهابی**کهیر خورشیدی****نمای بالینی و تشخیص**

کهیر خورشیدی به صورت بشورات خارش و سوزش‌دار همراه با اریتم بعدی در مناطق در معرض آفتاب ظاهر می‌شود. این ضایعات در عرض چند دقیقه قرارگرفتن در معرض اشعه ماورابنفش B نور خورشید یا نور مصنوعی ایجاد می‌شوند.

معاینه فیزیکی نشان‌دهنده کهیر در پوست در معرض نور که سابقه آن اندکی پس از قرارگرفتن در معرض آفتاب است برای تشخیص کافی است. این بیماری در ماه‌های آخر بهار یا اوایل تابستان اتفاق می‌افتد.

درمان

آنتی‌هیستامین‌ها، لباس‌ها و کرم‌های ضدآفتاب و مدیریت مواجهات بعدی با نور معمولاً کافی هستند. هیدروکسی کلروکین و همچنین پسورالن + فرابنفش A (PUVA) در صورت مقاوم بودن علائم، می‌توانند مفید باشند.

پیشگیری

حساسیت پوست معمولاً نسبت به ایجاد کهیر با قرارگرفتن مکرر در معرض آفتاب کمتر می‌شود. اگر این طور نشد، مناطق در معرض آفتاب را باید پوشاند.

سایر ورزشکاران، تمیز نشدن تجهیزات، محیط و آسیب‌ها، موضوعی رایج در درماتولوژی ورزشی است. برخی از عفونت‌هایی که ورزشکاران مستعد ابتلا به آن‌ها هستند شامل عفونت‌های باکتریایی بافت نرم، tinea (عفونت قارچی درماتوفیت) از انواع مختلف، عفونت‌های فولیکول مو، و تبخال.

برخی از ویژگی‌های ورزشی فرصت‌های خاصی برای ابتلا به عفونت‌ها ایجاد می‌کنند مانند مولوسکوم یا تبخال گلا دیاتور در کشتی‌گیران و فولیکولیت سودومونایی در شناگران. با این حال، احتمالاً ورزشکاران بیشتر مستعد ابتلا به عفونت به دلیل سد ایمنی سرکوب‌شده و ضربه به بدن و فعالیت شدید ورزشی هستند. به‌طور کلی، عفونت‌های قارچی معمولاً شایع‌ترین عفونت‌های پوستی هستند که توسط ورزشکاران تجربه می‌شوند.

عفونت‌های باکتریایی

زرد زخم

نمای بالینی و تشخیص

یک عفونت سطحی بسیار شایع و بسیار مسری پوست توسط گونه‌های استافیلوکوک یا استرپتوکوک ایجاد می‌شود. امپتیگو می‌تواند از طریق تماس پوست با پوست یا از طریق خراش‌های کوچک در پوست یا بدون آسیب پوست انتقال یابد. معمولاً همراه با پاپول‌ها و وزیکول‌هایی است که با پوسته‌ای کاملاً عسلی رنگ در یک پلاک جمع می‌شوند. سابقه و معاینه اغلب می‌تواند منجر به تشخیص شود با این حال، کشت ضایعه می‌تواند به تشخیص کمک کند.

درمان

از بین بردن پوسته پوشاننده و درمان با مویبروسین موضعی اغلب برای عفونت‌های خفیف کافی است. سفالوسپورین‌های نسل اول یا ماکرولیدها برای عفونت‌های شدیدتر مؤثر هستند. اگر کشت استافیلوکوکوس اورئوس مقاوم به متی‌سیلین

پیشگیری با کرم ضدآفتاب معمولاً به اندازه پوشاندن با لباس مؤثر نیست.

کهیر کولینرژیک

نمای بالینی و تشخیص

این حالت به‌صورت کهیرهای کوچک اندکی پس از ورزش و معمولاً پس از تعریق ظاهر می‌شود. ایجاد کهیر پس از درخواست از بیمار برای ورزش و انجام آن تشخیصی است

درمان

به آنتی‌هیستامین‌های خوراکی به‌خوبی پاسخ نمی‌دهد، اما با افزایش سن از بین می‌رود.

پیشگیری

اگر داروهای آنتی‌هیستامین علائم را کنترل نمی‌کنند، از ورزش اجتناب کنید.

کهیر سرد

نمای بالینی و تشخیص

این به‌صورت کهیرهای کوچک و بزرگ در مناطق در معرض سرما به‌خصوص در تماس با آب سرد رخ می‌دهد.

ضایعات می‌توانند منتشر شوند. استفاده از یخ روی پوست به مدت ۵ دقیقه و بروز کهیر در محل تشخیصی است.

درمان

آنتی‌هیستامین‌ها می‌توانند مفید باشند. به‌دلیل خطر آنافیلاکسی و غرق شدن، بیماران نباید به‌تنهایی شنا کنند. علل ثانویه کهیر سرد مانند کرایوگلوبولینمی و بیماری‌های بافت همبند را بایستی رد کرد. آمپول اپی‌نفرین بایستی در دسترس باشد.

پیشگیری

اجتناب از آب و هوای سرد و پوشیدن لباس گرم در هنگام مواجهه توصیه می‌شود.

(۵) عفونت در ورزشکاران

عفونت‌های پوستی به دلیل تماس نزدیک با پوست

(MRSA) را نشان دهد تغییر مناسب در پوشش آنتی‌بیوتیک‌ها ممکن است لازم باشد.

پیشگیری

جلوگیری از تماس پوستی با افراد آلوده و همچنین اجتناب از به‌اشتراک‌گذاری تجهیزات، لباس‌ها یا حوله‌های شسته‌نشده، مهم هستند. علاوه بر این، هر زخم باز باید با باند خشک و دو بار در روز آنتی‌بیوتیک‌های سه‌گانه تمیز نگه داشته شوند یا مویروسین باید تا زمانی که زخم از بین نرود مالیده شود.

فولیکولیت باکتریایی

نمای بالینی و تشخیص

فولیکولیت باکتریایی به‌عنوان التهاب در قسمت سطحی فولیکول مو ظاهر می‌شود که می‌تواند توسط چندین علت عفونی ایجاد شود. معمولاً به‌صورت پاپول‌های پوستولار در یک توزیع فولیکولی ملتهب اتفاق می‌افتد. عوامل عفونی شامل استافیلوکوک و سودومونا که استافیلوکوک شایع‌ترین علت فولیکولیت است. می‌تواند در هر ناحیه‌ای از بدن وجود داشته باشد اما اغلب در مناطق بسته بدن دیده می‌شود، اغلب دردناک و خارش خفیف دارد. فولیکولیت پسودومونایی، از وان‌هایی که به‌خوبی تمیز نشده‌اند، وان‌های آب‌گرم و جکوزی منقل می‌شود. معمولاً در مناطق بسته بدن مانند چین‌های زیر بغل و در نواحی با تعریق زیاد به‌وجود می‌آید اگر در سابقه اخیر بیمار قرارگرفتن در وان آب داغ یا در معرض منبع آب آلوده احتمالی وجود داشته باشد می‌تواند در تشخیص مفید باشد و فولیکولیت را پسودومونایی در نظر بگیرید، در غیر این صورت فولیکولیت استافیلوکوک بالاترین احتمال را دارد برای افتراق کشت می‌تواند مفید باشد اما اغلب غیر ضرور است.

درمان

برای استافیلوکوک اورئوس حساس به متی‌سیلین

(MSSA)، آنتی‌بیوتیک‌های خوراکی مانند سفالوسپورین‌ها یا ماکرولیدها مؤثر هستند. برای استافیلوکوک اورئوس مقاوم به متی‌سیلین (MRSA)، درمان با داکسی‌سایکلین یا سولفامتوکسازول / تری‌متوپریم توصیه می‌شود.

برای سودوموناس، درمان با آنتی‌بیوتیک‌های خوراکی اغلب مفید نیست، زیرا فولیکولیت طی ۵ تا ۷ روز خودبه‌خود محدود می‌شود. با این حال، برای برخی از عفونت‌های شدید یا غیرعادی درمان با فلوروکینونون‌های خوراکی مانند سیپروفلوکساسین توصیه شده است.

پیشگیری

تمیز نگه‌داشتن تجهیزات و اجتناب از به‌اشتراک‌گذاشتن حوله با سایر ورزشکاران یک روش پیشگیری مفید است.

استحمام با صابون آنتی‌باکتریال بلافاصله بعد از فعالیت‌های ورزشی است. عدم استفاده از وان‌های داغ، مگر آنکه دائماً و به‌طور منظم تمیز شده باشند.

آبسه و کورک

نمای بالینی و تشخیص

آبسه‌ها و کورک‌ها معمولاً به‌صورت ندول‌های اریتماتو، دردناک و آبدار ظاهر می‌شوند. معمولاً در مناطق بسته بدن در چین‌ها دیده می‌شوند ولی می‌تواند در مناطقی از بدن که ضربه مکرر بین تجهیزات و پوست سبب اصطکاک می‌شود نیز ظاهر شود. در مورد عفونت‌های خفیف، هیچ علائم سیستمیک مانند تب و لرز وجود ندارد. سابقه و معاینه فیزیکی به‌صورت کلاسیک برای تشخیص کافی است. اگرچه اکثریت قریب به اتفاق توسط گونه‌های استافیلوکوک ایجاد می‌شود ولی کشت خون برای هدایت آنتی‌بیوتیک مفید است. اگر کشت ضروری باشد، هدف اصلی از آن، رد MRSA است. گرفتن سوابق ریسک فاکتورها مفید است.

سفالوسپورین‌ها و ماکرولیدها است. علائم شدید با سلولیت که شامل مناطق وسیعی است، آنتی بیوتیک‌های داخل وریدی و بستری شدن در بیمارستان را طلب می‌کند.

پیشگیری

به حداقل رساندن آسیب و صدمه پوستی و همچنین مراقبت خوب از زخم به جلوگیری، کمک می‌کند.

کراتولیز نقطه ای (Pitted Keratolysis)

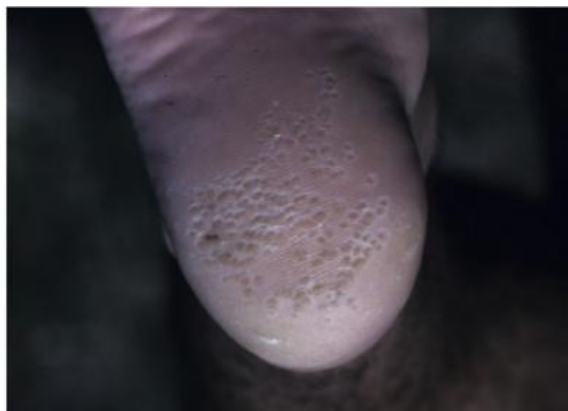نمای بالینی و تشخیص

کراتولیز نقطه ای، با هایپرهیدروز، بد بو بودن و لزجی پوست با نقطه‌های مشخص در کف پا تظاهر می‌کند (شکل ۹).

این ضایعات معمولاً در نواحی فشاری پا وجود دارد. پاتوژنز مربوط به تکثیر باکتری‌ها مانند گونه‌های کورینه باکتریوم است که کراتیناز ترشح می‌کنند. سابقه و معاینه بیمار با نشان دادن یافته‌های مشخصی که قبلاً بیان شد به تشخیص منجر خواهد شد.

درمان

باید تلاش شود تا با تغییر شرایط و تعویض منظم جوراب منطقه را خشک نگه دارد. از بین بردن رطوبت به‌طور کلی عفونت را درمان می‌کند. استفاده از داروهای ضد تعریق در محل نیز می‌تواند مفید باشند. در موارد مقاوم آنتی‌بیوتیک موضعی اریترومایسین ۲٪ یا کلیندامایسین ۱٪ درمان خوبی است.



شکل ۹: کراتولیز نقطه‌ای

درمان

برای موارد کوچک و خفیف که علائم شدیدی ایجاد نمی‌کنند، کمپرس گرم و آنتی بیوتیک می‌تواند کافی باشد. با این حال، ضایعات بزرگتر یا بسیار علامت دار برای درمان، به بازکردن و درناژ آبنه نیاز دارند. اگر آبنه بزرگ باشد، ممکن است برای جلوگیری از بسته شدن محل برش و در نتیجه ایجاد مجدد آبنه، به گذاشتن درن نیاز باشد.

پیشگیری

زخم‌های باز را با صابون ضد باکتری تمیز کنید و آنها را با آنتی بیوتیک‌های موضعی پوشانده نگه دارید تا از بروز عفونت‌های عمیق تر جلوگیری کنند.

سلولیت و باد سرخ

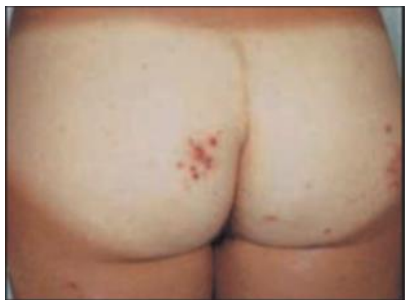نمای بالینی و تشخیص

بیماران اغلب با یک منطقه کاملاً مشخص از اریتم، ادم و دردی که مشخصه این بیماری است مراجعه می‌کنند. باد سرخ با عفونت از لایه‌های سطحی پوست به‌طور کلاسیک روی صورت مشخص می‌شود. سلولیت به عنوان عفونت لایه‌های زیر پوستی تعریف می‌شود. این علائم می‌تواند همراه با تب باشد. با این حال، عدم وجود تب تشخیص را رد نمی‌کند. این عفونت‌ها معمولاً توسط گروه استرپتوکوک و گونه‌های استافیلوکوک ایجاد می‌شوند

تاریخچه گسترش اریتم، تب و درد یک طرفه، همراه با معاینه فیزیکی حاکی از درد یک طرفه و لمس گرمای پوست برای تشخیص کافی است. کشت خون برای علائم سیستمیک یا شدید مفید است

درمان

آنتی بیوتیک‌ها با انتخاب پوشش MRSA بر اساس محل ابتلا و ریسک فاکتورهای بیمار اصلی ترین درمان هستند. پوشش سیستمی MRSA شامل سولفامتوکسازول / تریمتوپریم و داکسی‌سایکلین است. گزینه‌های MSSA یا استرپتوکوک شامل



شکل ۱۰: Bikini bottom

پیشگیری

خشک نگه داشتن پا و جلوگیری از رطوبت طولانی مدت در پیشگیری موثر است. انتخاب جوراب با الیاف مصنوعی به جای پنبه (علی‌رغم تصور معمول مان) و استفاده از ضدتعریق‌های با پایه کلرید آلومینیوم از دیگر اقدامات پیشگیرانه است.

اریتراسما

نمای بالینی و تشخیص

اریتراسما به‌طور معمول در مناطق گرم و مرطوب پا با پلاک‌های اریتماتوس، نازک و مرطوب ظاهر می‌شود. این امر به دلیل اثرات کورینه باکتریوم در محیط گرم و مرطوب چین و چروک پوست بین انگشتان پا، در زیر بغل و در کشاله ران ایجاد می‌شود. معاینه فیزیکی تشخیص بیماری را مشخص می‌کند. با این حال، فلورسانس قرمز مرجانی در زیر لامپ وود می‌تواند به تشخیص کمک کند. اگر رنگ‌آمیزی گرام انجام شود، ارگانیسم‌های گرم مثبت و میله‌ای شکل را نشان می‌دهد.

درمان

اریترومایسین یا کلیندامایسین موضعی دو بار در روز و به مدت ۱۴ روز استفاده می‌شود. رژیم‌های خوراکی شامل داکسی‌سایکلین، اریترومایسین یا کلاریترومایسین است.

پیشگیری

برای کمک به جلوگیری از عفونت مجدد، بهداشت مناسب و در صورت امکان چین و چروک‌های پوست در نواحی زیر بغل و کشاله ران را خشک نگه دارید.

Bikini bottom

این فرم از فولیکولیت باکتریایی عمیق می‌تواند پس از یک روز کامل استفاده از لباس شنای تنگ و مرطوب در ساحل یا هنگام مسابقات شنا ایجاد شود (شکل ۱۰). استرپتوکوک یا استافیلوکوک اورئوس معمولاً عامل آن هستند و بیماران با ندول‌های سفت، ملتهب و عمیق روی چین‌های تحتانی گلوئتال روبرو هستند.

درمان

دوره‌ای از آنتی‌بیوتیک سیستمیک (مثلاً سفالکسین به مدت ۱۰ روز) با پوشش کافی فلور پوست مورد نیاز است. کشت‌های پوستی از زمان شیوع استافیلوکوک اورئوس مقاوم به متی‌سیلین (MRSA) تا ۳۰٪ در برخی مناطق جغرافیایی مفید خواهند بود کمپرس مکرر آب گرم در منطقه آسیب‌دیده همچنین می‌تواند بهبودی را تسریع کند.^۱

گرانولوم‌های استخر شنا (Swimming pool granuloma)

همچنین به‌عنوان گرانولوم Fish tank شناخته می‌شود. این بیماری در اثر قرارگرفتن در معرض مایکوباکتریوم مارینوم، مایکوباکتریوم آتیپیک موجود در آب شیرین یا نمکی و در آکواریوم‌های خانگی است. بیماران به‌طور معمول با پاپول‌های قرمز تا هایپرپیگمانته ایندوره یا ندول‌های روی زانو، آرنج یا سطح پشتی دست و پا مراجعه می‌کنند. این‌ها ممکن است متعاقباً زخم شوند. علائم غالباً کاملاً کم، اما درد موضعی و خارش می‌تواند رخ دهد.

درمان

آنتی‌بیوتیک خوراکی لازم است. ترکیبی از ریفامپیسین (۶۰۰ میلی‌گرم) و اتامبوتول (۱/۲ گرم) روزانه به مدت ۳-۴ ماه اغلب به‌عنوان درمان تجربی استفاده می‌شود. ادامه درمان برای ۴-۶ هفته بعد از رفع علائم بالینی توصیه می‌شود. ماینوسایکلین (۲۰۰-۱۰۰ میلی‌گرم) روزانه به مدت ۶ تا ۱۲ هفته نیز می‌تواند موثر باشد.

باشد. برای آزمایشات اختصاصی و حساس تر، واکنش زنجیره‌ای پلیمرز (PCR)، کشت ویروسی یا آنتی‌بادی ایمونوفلورسانس مستقیم در دسترس است.

درمان

عوامل ضدویروسی خوراکی مانند آسیکلوویر، والاسیکلوویر یا فامسیکلوویر برای عفونت فعال مؤثر هستند.

پیشگیری

معاینه کشتی‌گیران، یا «بررسی‌های پوستی»، قبل از مسابقه برای شناسایی ضایعات هرپسی و همچنین مولوسکوم و قارچ موردنیاز است. اجتناب از تماس پوست با پوست با سایر ورزشکاران از بروز عفونت جلوگیری می‌کند.

عفونت‌های قارچی

فولیکولیت Pityrosporum

نمای بالینی و تشخیص

فولیکولیت Pityrosporum یا به عبارت جدیدتر فولیکولیت مالاسزیایی به صورت پاپول و جوش‌های اریتماتو در یک الگوی فولیکولی که تمایل دارد در قسمت بالای تنه و پروگزیمال اندام فوقانی رخ دهد. این بیماری اغلب با فولیکولیت باکتریایی یا آکنه اشتباه می‌شود. به طور کلاسیک در ماه‌های تابستان در شرایط قابل توجهی از گرما، تعریق و عادات بهداشت فردی ضعیف اتفاق می‌افتد.

درمان

شامپوی کتوکونازول و سلنیوم سولفید که دو بار در هفته استفاده می‌شوند، از درمان‌های موضعی مؤثر هستند. گزینه‌های درمان خوراکی شامل ایتراکونازول یا کتوکونازول است. با این حال، عوارض جانبی داروهای خوراکی باید در نظر گرفته شود.

پیشگیری

شامپو موضعی کتوکونازول پیشگیری‌کننده می‌تواند برای برخی بیماران مؤثر باشد.

عفونت‌های ویروسی

مولوسکوم

نمای بالینی و تشخیص

مولوسکوم‌ها به صورت پاپول‌هایی به رنگ پوست و گنبدی شکل ظاهر می‌شوند که مرکز آن‌ها فرورفته هستند. هر ناحیه‌ای از پوست ورزشکار که با قسمت آلوده تماس پیدا کند می‌تواند مبتلا شود و این برای کشتی‌گیران یک مشکل خاص است. تشخیص ممکن است فقط در شرح حال و معاینه باشد.

درمان

معالجه متمرکز بر تحریک ضایعه برای القا پاسخ توسط سیستم ایمنی بدن بیمار است. سرمادرمانی و کورتاژ اغلب استفاده می‌شود. رتینوئیدهای موضعی گزینه دیگری است.

پیشگیری

جلوگیری از تماس با افراد آلوده و پوشیدن پوشش محافظ مناسب و تجهیزات در مناطقی که ممکن است در معرض تماس قرار بگیرند، روش‌های خوبی برای پیشگیری است.

هرپس سیمپلکس (تبخال ساده)

نمای بالینی و تشخیص

هرپس سیمپلکس به صورت وزیکول‌های گروهی با پایه اریتماتوز ظاهر می‌شود. اگرچه اغلب به عنوان یک بیماری مقاربتی در نواحی دستگاه تناسلی همراه است، اما می‌تواند در هر منطقه‌ای از پوست مبتلا با بشورات مرطوب و آلوده که به طور فعال با یک بازیکن دیگر تماس پیدا کند ایجاد شود. هرپس گلا دیاتور ضایعه خاص در کشتی‌گیران است و از پوست (اغلب گونه یا گردن) کشتی‌گیر در هنگام مانور کشتی با پوست آلوده کشتی‌گیر دیگر تماس پیدا کند ناشی می‌شود.

معاینه فیزیکی وزیکول‌های گروهی روی پایه اریتماتو می‌تواند منجر به تشخیص شود اگرچه در صورت لزوم آزمایش Tzanck می‌تواند کمک‌کننده

Tinea (کچلی)**نمای بالینی و تشخیص**

تینه‌آ به‌طور معمول به‌صورت یک پاپول حلقوی اریتماتو، خفیف پوسته‌پوسته‌شده یا پلاک با لبه برجسته و پاکسازی مرکزی ظاهر می‌شود. می‌تواند بیشتر مناطق از بدن، به‌ویژه مناطقی که در ورزشکاران آلوده به قارچ با پوست دیگران تماس می‌گیرند را درگیر کند.

تشخیص

معاینه فیزیکی و گرفتن اسمیر و آماده‌سازی میکروسکوپی پتاسیم هیدروکسید از ضایعه، هایفا و سایر عناصر قارچی را نشان می‌دهد.

درمان

داروهای ضدقارچی موضعی یا خوراکی مانند تربینافین خوراکی، فلوکونازول خوراکی یا موضعی کتوکنازول موضعی.

پیشگیری

در شیوع شدید ابتلا بین تیم‌ها، ضدقارچ‌های پیشگیری‌کننده می‌توانند مفید باشند، با این حال نظارت شدید بر ورزشکاران می‌تواند در پیشگیری کمک کند.^۶

مقررات دوپینگ در مورد داروهای مورد استفاده در ورزشکاران با بیماری‌های پوستی

با توجهات اخیر به دوپینگ ورزشی، این مورد

شایان ذکر است که هیچ دارویی در بیماری‌های پوستی ممنوع نشده است. از روش‌های درمانی مورد بحث، فقط کورتیکواستروئیدها (مانند پردنیزون یا متیل پردنیزولون) به‌صورت خوراکی و تزریقی توجه ویژه‌ای را به‌دنبال دارند درحالی‌که کورتیکواستروئیدهای موضعی منعی ندارند. در برخی شرایط خاص فرم خوراکی پردنیزولون ممکن است بتواند مجوز مصرف بگیرد.^۹

راهنمای بازگشت به ورزش

متخصصان پوست نقش حیاتی در تشخیص و درمان بیماری‌های پوستی در جمعیت عمومی بیماران دارند اما نقش حیاتی‌تر را در درمان ورزشکاران دارند زیرا تشخیص و درمان مناسب برای جلوگیری از شیوع آن هم تیمی‌ها بسیار مهم است.

به‌طور کلی، قبل از اینکه یک ورزشکار به ورزش برگردد، بیماری‌های پوستی برای جلوگیری از گسترش باید به درستی پوشانده شوند، هیچ علائم سیستمیک از ۷۲ ساعت قبل نداشته باشد، هیچ گونه ضایعه فعال یا مترشح وجود نداشته باشد و ورزشکار باید رژیم دارویی توصیه‌شده را دنبال کند. این دستورالعمل‌ها حداقل هستند و پزشکان باید به درمان حتی پس از بازگشت ورزشکار به بازی و تا زمان بهبود کامل ادامه دهند.^۸

References

1. Shaukat Sh, Aman Sh, Kazmi AH. Skin and sports. Journal of Pakistan Association of Dermatologists. 2015; 25 (3):206-211.
2. Schwartz RA, Chima K, Lambert WC, et al. Friction blisters workup. Medscape. Updated: Apr 06, 2021. Available from: <https://emedicine.medscape.com/article/1087613-workup>.
3. Weedon D. Weedon's skin pathology. 3rd ed. China, Churchill Livingstone, 2010.
4. Ben Tallon. Talon noir pathology. Derm Net NZ Tauranga, New Zealand, 2011.
5. Dong-Lai Ma, Vano-Galvan S. Piezogenic pedal papules. CMAJ. 2013; 185(18): E847.
6. Carr PC, Cropley TG. Skin Disease in athletes. Clin Sports Med; 2019; 38: 597-618.

7. Tlougan BE, Mancini AJ, Mandell JA, et al. Skin conditions in figure skaters, ice-hockey players and speed skaters .Part II - cold-induced, infectious and inflammatory dermatoses. *Sports Med* 2011; 41 (11): 967-84.
8. Emer J, Sivek R, Marciniak B. Sport's dermatology part 2: swimming and other aquatic sports. *CMAJ*. 2004; 171 (11): 1339-41.
9. Emer J, Sivek R, Marciniak B. Sport's dermatology part 1 of 2: Traumatic or mechanical injuries, inflammatory conditions, and exacerbations of pre-existing conditions. *J Clin Aesthet Dermatol* 2015 ;8(4):31-43.

Skin diseases in athletes

Amir Hossein Alibeygi, BS
Morteza Kashani, BS
Mansour Nassiri Kashani, MD

Center for Research and Training in Skin
Diseases and Leprosy, Tehran University
of Medical Sciences, Tehran, Iran

Received: Jul 06, 2021
Accepted: Jul 26, 2021
Pages: 101-120

Corresponding Author:
Mansour Nassiri Kashani, MD

No. 415, Taleqani Ave., Tehran, Iran
Email: mnassirik@gmail.com

Conflict of interest: None to declare

Sports and the development of nations are very much intertwined. Sports dermatology is a growing discipline. Athletes' skin diseases are a distinct group of diseases, and that repetitive physical activity combined with environmental stressors puts the athlete at the highest level of risk. The purpose of this study is to equip physicians with basic knowledge of skin diseases in athletes. Lack of knowledge about the role of exercise in the pathogenesis of skin diseases can lead to delayed diagnosis and consequently, incorrect treatment. Skin diseases can be caused directly or indirectly by exercise; there are some skin diseases which exist in a person but appear or intensify with the onset of exercise. In general, before an athlete should exercise, he should be examined dermatologically to prevent the spread of skin diseases. They should be considered especially for lesions on the less noticeable areas such as the back and inner side of ears. It is better to prepare a map of the patient's lesions that can be tracked over time, which the possibility of following their changes (Body Mapping).

Athletes should have no general symptoms such as fever for 72 hours before exercising. There should be no secretory skin lesions, otherwise, it is necessary to receive treatments before going to the gym and using the equipment to ensure that the disease does not spread to others.

Keywords: sports, athletes, skin diseases

