

مروری بر فاکتورهای ایمونولوژیک در آلوپسی آره آتا و اثرات درمانی دیفن سپیرون

مجید بنی محمد^۱مهدی فرقانی رامندی^۲حمیدرضا پازکی طرودی^۱

۱. مرکز تحقیقات فیزیولوژی، دانشکده پزشکی، دانشگاه علوم پزشکی ایران، تهران، ایران
۲. دانشکده داروسازی، دانشگاه علوم پزشکی تهران، تهران، ایران

نویسنده مسئول:

حمیدرضا پازکی طرودی

تهران، بزرگراه همت، دانشگاه علوم پزشکی ایران، دانشکده پزشکی، مرکز تحقیقات فیزیولوژی
پست الکترونیک:
pazoki1970@gmail.com

تعارض منافع: اعلام نشده است

آلوپسی آره آتا (AA) نوعی ریزش موی ناگهانی غیراسکاردهنده می باشد که به صورت پچ های گرد یا بیضی در هر منطقه مودار می تواند مشاهده شود. این بیماری یک اختلال اتوایمون با پاسخ ایمونولوژیکی علیه فولیکول های مو می باشد که عوامل ژنتیکی و محیطی در ایجاد آن نقش دارند. شیوع AA در حدود ۰/۲-۰/۱ درصد در سراسر جهان است. براساس شدت بیماری و محل های درگیری می تواند به انواع آلوپسی با الگوی Alopecia reticularis، Patchy، Alopecia ophiasis، آلوپسی Sisiapho، آلوپسی منتشر و Perinevoid alopecia areata تقسیم شود. گزینه های مختلف درمانی برای AA وجود دارد ولی پس از خاتمه، میزان عود زیادی بروز می دهند. AA با انفیلتراسیون نفوسیت های T اطراف بولب فولیکول مو شناخته می شود و به عنوان درمان اصلی، کورتیکواستروئیدها مطرح می باشند. یکی دیگر از راه های درمان، ایمونوتراپی موضعی است که از مواد بسیار مهم آن دیفنیل سیکلوپروپونون است (DPCP). این ماده در مواردی که بیش از ۵۰٪ ریزش مو داشته اند یا مقاوم به درمان شده اند استفاده می شود. مکانیسم دقیق عملکرد DPCP به درستی مشخص نیست ولی احتمالاً نوعی رقابت آنتی ژنیک داشته و باعث کاهش تولید آنتی بادی های ضد فولیکول های مو می شود. این دارو می تواند پاسخ ایمنی را در پوست تغییر دهد و نسبت سلول های CD4 به CD8 در اطراف فولیکول مو را به نحوی عوض کند که منجر به بهبودی بیماری شود. بیان شده که میزان رشد مجدد موها در درمان با DPCP به طور میانگین ۵۰ درصد است. در این مقاله به بررسی آخرین یافته ها راجع به AA پرداخته و جوانب درمانی آن، بالأخص با DPCP را بیان کرده ایم.

کلیدواژه ها: آلوپسی آره آتا، خود ایمنی، ژنتیک، ایمونولوژی، دیفن سپیرون

دریافت مقاله: ۱۴۰۰/۰۶/۰۲ پذیرش مقاله: ۱۴۰۰/۰۶/۲۲

پوست و زیبایی؛ تابستان ۱۴۰۰، دوره ی ۱۲ (۲): ۱۳۳-۱۲۱

مقدمه

آدیسون، ویتیلیگو، دیابت ملیتوس، سندرم داون، کولیت اولسراتیو و لوپوس اریتماتو سیستمیک همراه باشد. محل و اندازه تکه ها کاملاً تصادفی است و در بیشتر موارد، مدت زمان دقیق بیماری نامشخص است. پوست تکه های آسیب دیده که بدون علامتند معمولاً طبیعی و صاف است و به ندرت به رنگ صورتی مشاهده می شود. به ندرت ممکن است یک نفوذ نرم بالشتی مانند احساس شود اما گاهی اوقات بیماران برخی مورمور شدن، خارش یا dysesthesia را در مواقعی پیش

آلوپسی آره آتا (Alopecia areata) یک نوع ریزش موی غیراسکاردهنده به صورت پچ های گرد یا بیضی از ریزش ناگهانی مو در هر منطقه مودار بدن می باشد که علاوه بر مو، ناخن را هم می تواند مبتلا سازد. این بیماری یک اختلال اتوایمون مخصوص مو است که منجر به ریزش مو به علت پاسخ ایمونولوژیکی علیه فولیکول های مو می شود (شکل ۱) و عوامل ژنتیکی و محیطی هم در ایجاد آن نقش دارند. آلوپسی آره آتا ممکن است با بیماری تیروئید، آنمی پرنیشیوز،

در بیش از ۵۰٪ بیماران مبتلا به ضایعه AA، رشد مجدد خود به خود در عرض ۱۲ ماه و در ۶۶٪ طی ۵ سال رخ می‌دهد ولی با این حال، خطر عود ۸۵٪ است.^۱ اگرچه براساس مطالعات ژنتیکی صورت گرفته در مبتلایان و مدل‌های موشی، بیماری می‌تواند دارای فاز مزمن باشد که بیشتر به مراحل پیشرفته‌تر با ریزش موی وسیع منجر می‌شود.^{۱۱، ۱۰، ۷}

قبل از بلوغ در بیماران مبتلا به AA، خطر totalis را ۵۰٪ و در افراد با سن بیشتر حدود ۲۵٪ تخمین می‌زنند.^{۱۲، ۱۳} از عوامل پیش‌آگهی منفی می‌توان به سابقه خانوادگی مثبت، طول مدت بیش از ۱۲ ماه بدون رشد مجدد، درگیری بیش از ۵۰ درصد از پوست سر، درگیری ناخن و اتوپی و اشاره کرد.^۱

انواع آلوپسی آره آتا

آلوپسی آره آتا براساس شدت بیماری و محل‌های درگیری می‌تواند به انواع مختلفی تقسیم شود که برخی در شکل ۲ نشان داده شده است.^{۱۴-۱۶}

آلوپسی با الگوی Patchy

به صورت نقطه‌ای بدون مو و بدون هیچ‌گونه علامت، به ندرت ممکن است در محل ریزش مو از سوزش، خارش یا درد نهفته شاکی باشند یا قرمزی مشاهده شود. این نوع، شایع‌ترین شکل است که تا ۷۵٪ بیماران را درگیر می‌کند^۸ و در ۱۰-۵ درصد موارد ممکن است به انواع alopecia universalis یا totalis پیشرفت کند.^{۱۷} Shuster موهایی را سازگار با این الگوی آلوپسی توصیف کرده که در فاصله ۱۰-۵ میلی‌متری موها و وقتی مو به داخل خم شده است، به صورت یک گره خوردگی در موهایی که ظاهراً سالم به نظر می‌رسند، دیده می‌شوند.^{۱۸}

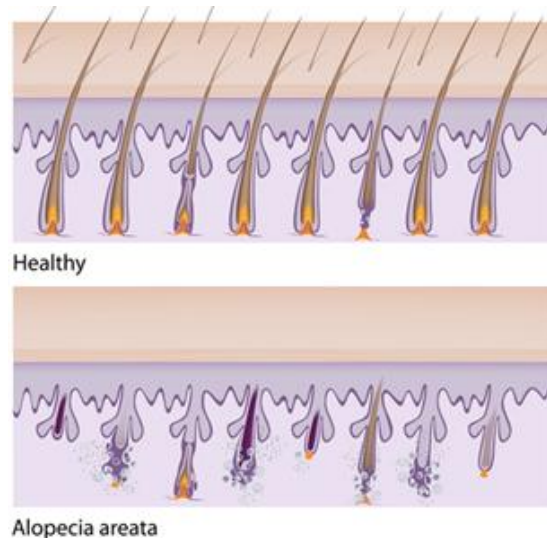
Alopecia reticularis

نشان‌دهنده چندین پج فعال، پایدار یا مجدداً رشد یافته است که ممکن است به شکل یک الگوی موزاییکی به هم پیوندند.^۱

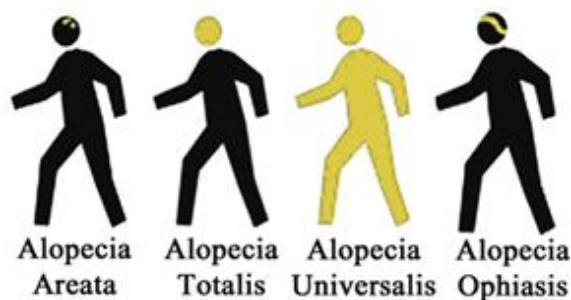
از ریزش مو شرح می‌دهند.^۱ آلوپسی آره آتا (AA) یک بیماری نسبتاً شایع است که شیوع آن حدود ۰/۲-۰/۱ درصد در سراسر جهان است^{۴-۲} و در میان نژادهای مختلف و گروه‌های قومی، شیوع آن می‌تواند از ۰/۹-۶/۹ درصد متغیر باشد.^۵ این اختلال بر کودکان، مردان و زنان از همه رنگ موها تأثیر می‌گذارد.^۶ بیشترین شیوع در بین دهه‌های دوم و چهارم زندگی وجود دارد. تا ۶۶٪ از بیماران کمتر از ۳۰ سال هستند، در حالی که تنها ۲۰٪ از بیماران بالای ۴۰ سال سن دارند.^۱ مطالعه‌ای در ایالات متحده، نشان داده که حدود ۱۴/۵ میلیون بیمار مبتلا به آلوپسی آره آتا هستند که حدود ۲٪ جمعیت را تشکیل می‌دهند.^۵ در حالی که مطالعات دیگری نشان می‌دهد که تنها ۵/۳ میلیون نفر در ایالات متحده از نظر بالینی مبتلا هستند.^۷ به طور کلی، به نظر می‌رسد آلوپسی آره آتا حدود ۳-۷ درصد از همه بیماران ایالات متحده^۸ و حدود ۲٪ در انگلستان را شامل می‌شود.^۹

پیش‌آگهی آلوپسی آره آتا و عوامل خطر

کودکان با AA شدید و طولانی‌مدت پیش‌آگهی دشواری دارند. با توجه به درصد بالای بیماران که بهبودی را تجربه می‌کنند، آلوپسی آره آتا به عنوان یک وضعیت گذرای کوتاه‌مدت توصیف شده است.



شکل ۱: مقایسه فولیکول‌های موی سالم با بیماری آلوپسی



شکل ۲: برخی از انواع مهم آلوپسی

جوانب ایمنولوژیک آلوپسی آره آتا

شروع آلوپسی آره آتا و پیشرفت آن به شدت تحت تأثیر سیستم ایمنی بدن قرار دارد. در بیوپسی پوست بیماران مبتلا، انفیلتراسیون لنفوسیتی در داخل و اطراف فولیکول مو در مرحله آنآزن (رشد مو) نشان داده شده است^{۱۱،۲۱} که این فعالیت در محل فولیکول مو با شکستن چرخه مو و ریزش مو ارتباط دارد^{۷،۱۱،۲۲،۲۳}. در بسیاری موارد آلوپسی آره آتا با سایر بیماری‌های خودایمنی مانند بیماری تیروئید، بیماری سلیاک، آرتریت روماتوئید و لوپوس اریتماتوز همراه است که می‌تواند مسیریابی را که خود ایمنی را آغاز می‌کنند به اشتراک بگذارد^{۱۱،۲۲-۲۴}. به لحاظ ایمنولوژیستولوژیکی، AA با حضور نفوذ لنفوسیتی، شامل سلول‌های T، در کنار سایت HF مشخص می‌شود^{۲۵،۲۶} و سلول‌های TCD4+ اکثریت لنفوسیت‌ها را در ناحیه HF تشکیل می‌دهند، در حالی که سلول‌های TCD8+ معمولاً در اپیتلیوم فولیکول دیده می‌شوند. این یافته‌های ایمنولوژیک، سهم بالقوه پاسخ‌های خودایمنی را به AA، در مقایسه با سایر شرایط پوستی نشان می‌دهد^۹.

از ژن‌های HLA کلاس II، آلل‌های DQ3، DQ7، DR4، DR5 و DPW4 و همچنین، هرچند کم و بیش، از آلل‌های HLA کلاس I، شامل A1، B13، B18، B27، B40، B44، B62 درگیر هستند. همراه با آلل‌های HLA که به‌طور بالقوه به تشخیص آلوپسی آره آتا کمک می‌کند، مناطق خاصی

آلوپسی توتالیس (Totalis)

در ۲۰-۱۰ درصد بیماران به‌صورت ازدست‌دادن کل مو اسکالپ تظاهر می‌یابد اما موهای صورت و بدن باقی می‌مانند^۱.

Alopecia universalis

تمام موهای پوست و موی بدن از بین می‌روند که شامل از دست دادن موهای ابرو، مژه، بینی و موهای گوش است^۱.

Alopecia ophiasis

یک الگوی باند مانند (مار مانند) AA از آلوپسی است که در طول خط موی پس سری به سمت ناحیه گیجگاهی پیشرفت می‌کند و به‌صورت ریزش مو در ناحیه نوار مانند در حاشیه سر نمود پیدا می‌کند. معمولاً پیش‌آگهی آن نامناسب و اغلب درمان سخت می‌باشد. علاوه بر الگوی باند مانند نوع ophiasis، یک الگوی باند مانند دیگر نیز ممکن است در خط موی پیشانی دیده شود که نباید آن را با آلوپسی فیبروز اشتباه گرفت^{۱۹}.

آلوپسی Sisiapho

مخالف نوع ophiasis، به‌صورت مارمانند معکوس می‌باشد. یعنی در نوع sisiapho موها به‌طور مرکزی از بین می‌روند و موهای نوار محیطی باقی می‌مانند که ممکن است علائم آلوپسی آندروژنیک را تقلید کند^۱.

آلوپسی Diffuse (منتشر)

کمترین شیوع را دارد و در سراسر پوست سر گسترش می‌یابد، اما معمولاً بر روی تمام موها تأثیر نمی‌گذارد. یک pull test بسیار مثبت و حضور اضافی تکه‌ها و نشانه‌های پوستی AA نشان‌دهنده تشخیص است. در موارد نامشخص، بیوپسی لازم است^۱.

Perinevoid alopecia areata

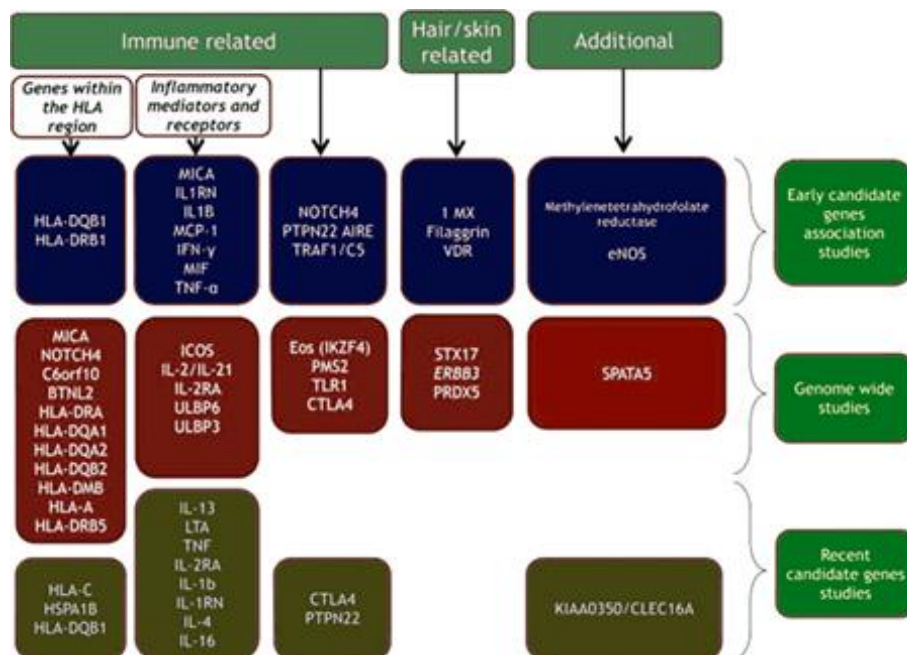
یک شکل غیرمعمول و نادر با پیچ‌های اطراف یک خال است^{۲۰}.

التهاب می‌شوند.^{۳۱} این آسیب‌ها همچنین سبب پیشبرد نکروز و آپوپتوز کراتینوسیت‌های فولیکول و ملانوسیت‌ها می‌شود و واسطه‌های آسیب مانند HSP90 و پروتئین‌های هسته‌ای رها می‌شوند،^۵ درست در جایی که ماکروفاژها و دندریتیک سل‌ها به‌عنوان سلول‌های عرضه‌کننده آنتی‌ژن حضور دارند. سلول‌های APC به‌واسطه TLRs، این واسطه‌ها را شناسایی کرده و فعال می‌شوند و شروع به تولید سایتوکاین‌های التهابی چون TNF- α ، IL 1 و IL6 می‌کنند و ایضاً مهاجرت آن‌ها به سیستم لنفاوی باعث فعال شدن لنفوسیت‌های TH1، TH17 و لنفوسیت‌های سایتوتوکسیک می‌شود.^۱ عوامل و فاکتورهای دخیل در پیام‌رسانی این مسیرها جزوی از عوامل مستعدکننده این بیماری هستند. در مسیر فعال شدن سلول‌های TH1، سایتوکاین‌های IL-2، IL-12، IL-18، IFN- γ و فاکتورهای نسخه‌برداری T-bet، STAT4، 1، JAK1,2 حضور دارند. پروتئین‌های حاضر در مسیر TH17 نیز TGF- β ، IL1,6,21,23 و فاکتورهای نسخه‌برداری STAT3 و واسطه‌های اجرایی این مسیر مانند IL17,22 هستند. در رده سلول‌های Cytotoxic T cells

از ژنوم انسان با شدت بیشتری با بیماری مرتبط هستند. یکی دیگر از همراهی‌های ژنتیکی قابل توجه در AA، DRB1*04، در بیماران و کاهش آلل DRB1*03 است. پیشنهاد شده است که DQ3، DR11 و DQ7 زمینه ابتلا به alopecia totalis و alopecia universalis را فراهم می‌کنند. این آلل‌ها نسبت به نژادهای مختلف قومی، بیشتر یا کمتر هستند بنابراین همراهی‌های ژنتیکی بستگی به موقعیت جغرافیایی و نژاد قومی بیمار دارد.^{۲۶-۲۷} (شکل ۳).

فاکتورهای مستعدکننده ژنتیکی این بیماری در کنار استعداد ابتلا به عفونت‌ها مانند EBV γ 30، سوپراآنتی‌ژن‌های باکتریایی و سایر فاکتورهای محیطی مانند مواجهه با اشعه UV، میکروتروماها، آسیب‌های فولیکول و استرس‌های روحی گاه باعث ایجاد بیماری و گاه باعث تشدید آن می‌شوند.^{۲۷}

این آسیب‌ها در ابتدا سبب به‌هم‌خوردن سیستم تنظیم‌کننده ایمنی پوست به‌صورت لوکالیزه در محل بیماری می‌شود و واسطه‌های TGF- β ، IL10، MSH-1 و سلول‌های T Regulatory کاهش می‌یابند.^۱ آزاد شدن گرانول‌های Mast cellها در محل نیز موجب تشدید



شکل ۳: عوامل مهم ژنتیکی و ایمنولوژیک مؤثر بر آلوپسی

همراهی دارد. در یک مطالعه سلول‌های ارتشاحی در AA بررسی شده‌اند که بیشتر آن‌ها قویاً CD4 و CD3 TCR را بیان می‌کردند. همچنین ماکروفاژهای ارتشاحی نیز CD68+ گزارش شدند. از دیگر سلول‌های ارتشاحی، میزان سلول‌های CD8+ کمتر یافت شد (در مقایسه با میزان CD4+ها) هم‌چنین میزان بسیار حقیقی از TCR یافت شدند. به‌طور مشخصی HLA-DR توسط کراتینوسیت‌های فولیکول مو که در تماس با انفیلتراسیون بودند، بیان شده است درحالی که طبق نتایج این مطالعه، بیان HLA-DR در اپی‌درم نرمال بوده است.^{۳۳،۳۹}

پایه ژنتیکی و ایمنولوژیکی به‌عنوان مهم‌ترین عوامل بیماری شناخته شده‌اند به این صورت که سلول‌های T، قسمت پایین حبابک مو را در طول فاز رشد (آناتژن) مورد هدف و تخریب قرار می‌دهند. فعالیت‌های خودایمنی این سلول‌ها باعث فروپاشی ایمنولوژیکی و ایجاد آلپسی می‌شود.^{۴۰-۴۳، ۴۱، ۴۲، ۴۳، ۴۴}

جوانب بیولوژیکی آلپسی آره‌آتا

برخی از پژوهش‌ها نشان داده‌اند قارچ‌ها می‌توانند به‌عنوان عامل بیماری باشند و برخی پژوهش‌های دیگر بر باکتری‌ها تأکید دارند. در عین حال استرس‌های روحی، ویتیلیگو^{۱۶} و اسلکرودرما نیز همراه این بیماری دیده شده‌اند.^{۴۴} برخی مطالعات پیوندی بین عفونت H. pylori و آلپسی آره‌آتا را ذکر کرده‌اند.^{۴۵} وجود همزمان عفونت H. pylori در شرایط مختلف خودایمنی که بر روی پوست تأثیر می‌گذارد، نشان می‌دهد که باکتری ممکن است بر این پاتولوژی تأثیر بگذارد.^{۴۶} در یک مورد، یک فرد بالغ که با آلپسی آره‌آتا و هلیکوباکتر پیلوری تشخیص داده شده بود، پس از درمان عفونت با آنتی‌بیوتیک از هر دو بیماری درمان شد.^{۴۵}

نشان داده شده که آلپسی آره‌آتا و سایر بیماری‌های پوستی تحت تأثیر استرس اکسیداتیو قرار دارند.^{۴۷،۴۸} علاوه بر این، افراد مبتلا به آلپسی آره‌آتا در

واسطه‌های IL-2، 12، 15، عوامل و فاکتورهای متصل به سطح غشا مانند MHC-II، CD-28/B7، ICOS/ICOS-L، LFA-1/ICAM-1، CD-2/LFA-3 و CD40/CD40-L نیز در تمایز سلول‌های T مؤثرند^{۳۲} که فرضیه مؤثر بودن داروهای مهارکننده کیناز و داروهای سرکوب‌کننده بیولوژیک مانند روکسولیتینیب و آباتاسپت را مطرح می‌کند.^{۳۳،۳۴}

مهاجرت سلول‌های خاطره‌ای و مواجهه مجدد با عوامل آسیب، ایمنی سلولی را در محل فولیکول‌های پوست به راه می‌اندازند.

تولید IFN- در محل مخصوصاً از سلول‌های TH1 سبب افزایش بیان MHC 1 روی سطح کراتینوسیت‌ها و عرضه پپتیدهای تریکوهمیالینی به سلول‌های T Cytotoxic می‌شود.^{۳۵} آزاد شدن پرفورین و گرانزیم و القای آپوپتوز به‌واسطه رسپتورهای Fas/Fas L سبب آسیب پیش‌رونده فولیکول مو و ریزش مو می‌شوند.^{۳۶،۳۷}

نکته قابل توجه حضور سلول‌های NKG2D+ از جمله سلول‌های T Cytotoxic، NK Cell، ILC-1، T Cell و لیگاند آن‌ها روی سطح کراتینوسیت‌هاست که در سلول‌های آسیب‌دیده بیان می‌شود و واسطه اتصال و تشخیص این سلول‌هاست که احتمالاً ناشی از اثر القایی، IFN- و التهاب است. افزایش بیان گلیکو پروتئین‌های ULBP3 و MICA نیز دیده می‌شود.^۷ نوروپپتیدها مانند ماده P نیز در پاتوژنز این بیماری دخیلند.^{۳۸}

بیماری آلپسی به لحاظ سیتولوژیکی با انفیلتراسیون لنفوسیت‌های T حول بولب فولیکول مو شناخته می‌شود. زیرگروهی از سلول‌های T با CD8+ (Cytotoxic) شناخته شده‌اند که آن‌ها نیز حول بولب فولیکول مو ارتشاح می‌یابند. ارتشاح این CD8+هایی که NKG2D+ هستند با تنظیم افزایشی (up-regulation) سینگنال‌های خطر (ULBP3، MICA، NKG2D) در خود فولیکول

مقایسه با افراد سالم مقادیر بالای از مالون دی آلدئید در گردش دارند که محصول پراکسیداسیون لیپیدی است و همچنین افزایش فعالیت آنتی‌اکسیدانی سوپراکسید دیسموتاز (SOD) را نشان داده‌اند.^{۴۹}

درمان

به‌عنوان درمان اصلی، کورتیکواستروئیدها را به دلیل خواص ضدالتهابی مطرح می‌کنند که در موارد محدود استروئید موضعی، استروئید داخل ضایعه، ماینوکسیدیل موضعی ۰.۵٪-۲٪ یا در موارد شدید استروئید سیستمیک، ایمونوتراپی موضعی و PUVA تراپی به کار گرفته می‌شوند. داروهایی چون کرم ۰.۲٪ Fluocinolon acetone یا فوم ۰.۱٪ betamethasone یا لوسیون ۰.۰۵٪ dipropionate یا ۰.۱٪ halcinonide یا فوم/پماد ۰.۰۵٪ clobetasol استفاده شدند که حدود ۶۱-۲۸ درصد موفقیت درمانی را به دست آورده‌اند.^{۵۰} با توجه به موقعیت و ویژگی‌های متمایز پوست نسبت به سایر ارگان‌ها و حساسیت بالای درمان در بیماری‌های پوستی مختلف، از شیوه‌های درمانی و مواد گوناگونی برای مقابله با این مشکلات استفاده می‌شود.^{۵۱} برای انواع AA پیشنهادات درمانی متعددی وجود دارند. دینیتروکلروبنزن برای اولین بار مورد استفاده قرار گرفت اما با توجه به اینکه احتمالاً دارای خواص موتاژنیک می‌باشد، مصرف آن قطع شده است. تزریق کورتیکواستروئید، ماینوکسیدیل موضعی، آنترالین و دیفن‌سیپرون (DPCP) نیز به‌عنوان روش‌های درمانی ذکر شده‌اند.^{۵۲،۵۳} گزینه‌های مختلف درمان که سلول‌های ایمنی را هدف قرار می‌دهند برای بیماری وجود دارد، اما اثربخشی آن بین افراد متفاوت است و به شروع درمان بستگی دارد.^{۵۴-۵۶} علاوه بر این، بسیاری از درمان‌ها پس از خاتمه، میزان عود بزرگی دارند و با عوارض جانبی منفی همراه هستند.^{۵۴،۵۶،۵۷} ریزش مو و ناامیدی ناگهانی باعث بروز آسیب روحی و اقتصادی در

مبتلایان به آلوپسی آره‌آتا می‌شود و خطر ابتلا به تضعیف سلامت روان شناختی پایین بودن اعتماد به نفس را افزایش می‌دهد.^{۲۲} مطالعاتی نشان داده است که استرس روانی می‌تواند عامل پیش‌آگهی یا تشدیدکننده برای شروع آلوپسی آره‌آتا باشد چرا که بسیاری از بیماران در مقایسه با گروه کنترل سالم، مورد ابتلا به به بیماری‌های روانی گزارش شده‌اند.^{۵۸،۵۹}

ایمونوتراپی موضعی با دیفن‌سیپرون (DPCP) در آلوپسی آره‌آتا

یکی از راه‌های درمان آلوپسی، ایمونوتراپی موضعی است که در این روش نوعی تحریک ایمنولوژیک در ناحیه درگیر انجام می‌پذیرد و به نوعی با Immunomodulation تمرکز سیستم ایمنی از روی فولیکول‌های مو برداشته می‌شود. از مواد بسیار مهم ایمونوتراپی موضعی در آلوپسی دیفن‌سیکلورپروپنون است که به اختصار DPCP خوانده می‌شود با نام تجاری دیفن‌سیپرون (با اختصار DCP) در دسترس می‌باشد. این دارو که در سال ۱۹۵۹ ساخته شد^{۶۰} دارای فورمول شیمیایی C15H10O می‌باشد که به اشعه فرابنفش و همچنین گرما حساس است و این عوامل موجب تجزیه دیفن‌سیپرون می‌شوند. نیمه‌عمر محلول دیفن‌سیپرون نیر حدود ۶ ماه است.^{۶۱،۶۲}

DPCP نوعی آلرژن یا عامل حساس‌کننده است که به‌عنوان یک درمان موضعی برای بیماری آلوپسی به‌شمار می‌آید. این دارو به شکل محلول بوده و به دلیل محافظت در برابر نور در شیشه‌های تیره رنگ نگهداری و عرضه می‌گردد و در استفاده موضعی به‌نظر نمی‌رسد که جذب سیستمیک قابل توجهی داشته باشد.^{۶۳} دیفن‌سیپرون به‌عنوان مؤثرترین ایمونوتراپی موضعی برای درمان AA مورد توجه قرار گرفته که امروزه به دلیل هزینه پایین، ماندگاری مناسب در محلول و خواص غیرجوش‌زا، بر سایر داروها ترجیح داده می‌شود.^{۶۴} البته استفاده از این ماده برای درمان

۵۰ درصد گزارش شده است. علت این تفاوت می‌تواند ناشی از اختلاف در تعداد نمونه، نوع بیماری، مدت بیماری، شدت بیماری یا اختلاف در مدت زمان در معرض بودن به وسیله دارو باشد. البته بیان شده است که گستره بدون موی درگیر بیماری عامل پیش‌آگهی‌دهنده مهم‌تری به لحاظ بالینی درباره خروجی درمان با DPCP است.^{۷۳} در یک مطالعه^{۷۷}، میزان پاسخ‌دهی آلپوسی به درمان با دیفنسیپرون براساس نوع آلپوسی بیان شده است. این مطالعه بیان داشته است میزان پاسخ‌دهی به دیفنسیپرون از ۱۷٪ در نوع توتالیس یا یونیورسالیس تا ۶۰-۱۰۰٪ در نوع پچی زود تشخیص داده شده متغیر است. از طرفی دیگر کاربرد مکرر DPCP باعث ایجاد درماتیت تماسی آلرژیک می‌شود. عوارض جانبی DPCP عبارتند از درماتیت دائمی، تاول‌زدگی، گسترش اگرما تماس، بزرگ شدن گره‌های لنفاوی، تغییرات رنگدانه و عفونت ثانویه^{۷۱،۷۲}.

البته احتمال عود نیز پس از درمان با DPCP و قطع دارو وجود دارد که میزان آن به دوره‌های follow-up مختلف (که بین ۳۷-۶ ماه هستند) بستگی دارد. مطالعه‌هایی با طول دوره‌های کوتاه، میزان‌های عود کمتر و مطالعه‌هایی با طول دوره‌های بیشتر، میزان‌های عود بالاتری را گزارش کرده‌اند. البته سابقه خانوادگی و استعداد ابتلا نیز در عود مؤثر است.^{۶۸}

مطالعه‌ای^{۶۸} بیان داشته است که در بیشتر موارد تحت بررسی‌اش، تظاهرات اولیه رشد مجدد موها حدوداً پس از ماه ششم درمان با DPCP نمود پیدا کرده‌اند (۴۷٪) و بیان داشته است باید تا ۲۴ ماه درمان را ادامه داد.

در یک مطالعه نقش DPCP بر مدیاتورهای داخل سلولی آپوپتوز بررسی شده است.^{۷۴} آپوپتوز توسط انواعی از پروتئین‌های تولیدشده در سلول تنظیم می‌شود که Bcl-2 و Bax دو مورد از مهم‌ترین آن‌هاست. پروتئین Bcl-2 در سطح خارجی

wart^{۶۵} و ملانوم^{۶۶} نیز در تحقیقات مختلف ذکر شده است. مطالعات بر روی خواص جهش‌زای دیفنسیپرون بر روی موش و تخم‌هایی از مرغ، اطمینان‌بخش بوده‌اند و خاصیت موتاژنیسیته‌ای نشان ندادند.^{۶۷} DPCP در کیس‌هایی که بیش از ۵۰٪ ریزش مو داشته‌اند یا مقاوم به درمان شده‌اند استفاده می‌شود.^{۶۸} اگرچه هنوز هم مکانیسم دقیق عملکرد DPCP به‌درستی مشخص نیست ولی احتمالاً نوعی ویژگی رقابت آنتی‌ژنیک دارد و باعث کاهش تولید آنتی‌بادی‌های ضد فولیکول‌های مو می‌شود. این دارو می‌تواند پاسخ ایمنی را در پوست تغییر دهد و نسبت سلول‌های CD4 به CD8 در اطراف فولیکول مو را به نحوی عوض کند که منجر به بهبودی بیماری شود. در واقع شاید بتوان گفت این دارو سیستم ایمنی را مشغول خود می‌کند و تمرکز سیستم ایمنی از روی فولیکول‌های مو برداشته می‌شود.^{۶۹} برای آغاز روند استفاده از محلول دیفنسیپرون، ابتدا یک مرحله حساسیت‌زایی اولیه مورد نیاز است که محلول ۲٪ دیفنسیپرون در ناحیه‌ای از سر استفاده می‌شود تا علائمی مانند خارش، تورم ریال قرمزی یا پوسته پوسته شدن یا حتی تاول ملاحظه شوند (البته حدوداً ۲-۱ درصد بیماران ممکن است به دیفنسیپرون حساس نشوند^{۷۰}). دو هفته پس از حساسیت‌زایی اولیه، در نواحی درگیر بیماری، روی پوست با محلول دارای غلظت ۰/۰۱٪ به صورت هفتگی آغشته می‌شود و در طی هفته‌های آتی روند غلظت افزایش یابنده است. پس از آغشته‌سازی، محلول باید حدود ۲۴-۸ ساعت روی پوست بماند و از نور محافظت گردد، سپس شسته می‌شود.^{۷۵-۷۲} پس از اینکه رشد موها به مدت سه ماه به صورت پایدار بود، درمان طی ۹ ماه به صورت پلکانی متوقف می‌شود.^{۷۰} البته بیان شده است که بهتر است درمان بیش از ۳ سال ادامه نداشته باشد.^{۷۶} بیان شده که میزان رشد مجدد موها در درمان با DPCP بین ۸۳-۳۳ درصد است که به‌طور میانگین

در زمینه تحقیقات نوین جدید نیز، مطالعات آزمایشگاهی بیان داشته‌اند که سلول‌های T سایتوتوکسیک CD8+ و NKG2D+، در پیشرفت AA دخیل هستند. این زیرگروه از سلول‌های T در موش‌ها، IFN gamma آزاد کرده‌اند که باعث تولید IL-15 از طریق سیگنالینگ Janus Kinase (JAK)1/2 در فولیکول‌های مو شده است. IL-15 هم‌چنین باعث تحریک تولید IFN gamma توسط سلول‌های T از طریق سیگنالینگ JAK1/3 برای تقویت پاسخ التهابی در اطراف فولیکول‌های مو می‌شود. با توجه اینکه در مسیرهای فوق توسط گیرنده‌های ژانوس کیناز نیز مؤثر هستند، تحقیقات به سمت JAK/JAKR inhibitors پیش می‌رود و به‌نظر می‌رسد داروهایی مثل tofacitinib، ruxolitinib و baracitinib در آینده درمانی آلوپسی در سنین مختلف مؤثر باشند.^{۸۴}

در پایان، محققین از مرکز تحقیقات فیزیولوژی دانشکده پزشکی دانشگاه علوم پزشکی ایران نهایت قدردانی و تشکر را اعلام می‌دارند.

میتوکندری یافت می‌شود و به سه گروه تقسیم می‌شود؛ یک گروه خاصیت ضدآپوپتوزی دارند مانند Bcl-2 و Bcl-xL، گروه دوم پیش‌آپوپتوزی هستند مانند Bax و BAD و گروه سوم فعالیت آپوپتوتیک دارند مانند Bik.^{۷۸-۸۰}

درست است که مسیرهای در ارتباط با Bcl-2 بیشتر در شرایط و تحقیقات مربوط به سرطان یا فرایندهای ایسکمی و رپر فیوژن بررسی شده است.^{۸۱ و ۸۲} ولی تنظیم مولکولی آپوپتوز کراتینوسیت‌ها در فولیکول مو از پیچیدگی خاصی برخوردار است و از لحاظ بالینی مهم است و Bcl-2 نقش مهمی در بقای کراتینوسیت‌های فولیکول مو دارد. در موش‌های فاقد Bcl-2، پوست با کاهش رنگدانه در طول دوره آناژن بعدی مواجه بوده و احتمالاً منجر به افزایش مرگ ملانوسیت می‌شود.^{۶۹ و ۸۳}

در نهایت می‌توان گفت با توجه به خواص DPCP، فعلاً این ماده یک انتخاب مناسب برای درمان آلوپسی آره‌آتا می‌باشد ولی به هر حال تحقیقات بیشتر روی جوانب اثر این ماده شدیداً مورد نیاز است.

References

- 1 Finner AM. Alopecia areata: Clinical presentation, diagnosis, and unusual cases. *Derm Ther* 2011; 24: 348-54.
- 2 Simakou T, Butcher JP, Reid S, et al. Alopecia areata: A multifactorial autoimmune condition. *J Autoimmunity* 2018.
- 3 Jabbari A, Petukhova L, Cabral RM, et al. Genetic basis of alopecia areata: A roadmap for translational research. *Dermatol Clinics* 2013; 31: 109-17.
- 4 Gregoriou S, Papafragkaki D, Kontochristopoulos G, et al. Cytokines and other mediators in alopecia areata. *Med Inflammation* 2010; 2010: 928030.
- 5 Alzolibani AA. Epidemiologic and genetic characteristics of alopecia areata (part 1). *Acta Dermatovenerologica Alpina Pannonica et Adriatica* 2011; 20: 191-8.
- 6 Anderson I. Alopecia areata: A clinical study. *Br Med J* 1950; 2: 1250-2.
- 7 Petukhova L, Duvic M, Hordinsky M, et al. Genome-wide association study in alopecia areata implicates both innate and adaptive immunity. *Nature* 2010; 466: 113 EP.
- 8 Ito T. Recent advances in the pathogenesis of autoimmune hair loss disease alopecia areata. *Clinic Develop Immun* 2013; 2013: 348546.
- 9 MacLean KJ, Tidman MJ. Alopecia areata: More than skin deep. *The Practitioner* 2013; 257: 29-32.

10. Carroll JM, Byrne MC, McElwee KJ, et al. Gene array profiling and immunomodulation studies define a cell-mediated immune response underlying the pathogenesis of alopecia areata in a mouse model and humans. *J Invest Dermatol* 2002; 119: 392-402.
11. Pratt CH, King Jr LE, Messenger AG, et al. Alopecia areata. *Nature Rev Dis Primers* 2017; 3: 17011 EP.
12. Walker SA, Rothman S. Alopecia areata 1. *J Invest Dermatol* 1950; 14: 403-13.
13. Muller SA, Winkelmann RK. Alopecia areata. An evaluation of 736 patients. *Arch Dermatol* 1963; 88: 290-7.
14. James William D, Elston Dirk M, Berger Timothy G, Andrews George Clinton. *Andrews' Diseases of the skin: Clinical dermatology*. 11th ed. London: Saunders Elsevier; 2011.
15. Del Rosso James Q. *Year book of dermatology and dermatologic surgery*, 2012. London: Elsevier Mosby; 2012.
16. Weller Richard PJB, Hunter JAA. *Clinical dermatology*. 4th ed. Oxford: Blackwell; 2008.
17. Seetharam KA. Alopecia areata: An update. *Ind J Dermatol, Venereol Leprol* 2013; 79: 563-75.
18. Shuster S. 'Coudability': A new physical sign of alopecia areata. *Br J Dermatol* 1984; 111: 629.
19. Muralidhar S, Sharma VK, Kaur S. Ophiasis inversus: A rare pattern of alopecia areata. *Ped Dermatol* 1998; 15: 326-7.
20. Yesudian P, Thambiah AS. Perinevoid alopecia. An unusual variety of alopecia areata. *Arch Dermatol* 1976; 112: 1432-4.
21. McPhee CG, Duncan FJ, Silva KA, et al. Increased expression of Cxcr3 and its ligands, Cxcl9 and Cxcl10, during the development of alopecia areata in the mouse. *J Invest Dermatol* 2012; 132: 1736-8.
22. Villasante Fricke AC, Miteva M. Epidemiology and burden of alopecia areata: A systematic review. *Clin Cosmet Invest Dermatol* 2015; 8: 397-403.
23. Thomas EA, Kadyan RS. Alopecia areata and autoimmunity: A clinical study. *Ind J Dermatol* 2008; 53: 70-4.
24. Chu SY, Chen YJ, Tseng WC, et al. Comorbidity profiles among patients with alopecia areata: The importance of onset age, a nationwide population-based study. *J Am Acad Dermatol* 2011; 65: 949-56.
25. Sperling LC, Lupton GP. Histopathology of non-scarring alopecia. *J Cut Pathol* 1995; 22: 97-114.
26. Gilhar A, Paus R, Kalish RS. Lymphocytes, neuropeptides, and genes involved in alopecia areata. *J Clin Invest* 2007; 117: 2019-27.
27. Alexis AF, Dudda-Subramanya R, Sinha AA. Alopecia areata: Autoimmune basis of hair loss. *Eur J Dermatol* 2004; 14: 364-70.
28. McElwee KJ, Gilhar A, Tobin DJ, et al. What causes alopecia areata? *Exp Dermatol* 2013; 22: 609-26.
29. Megiorni F, Pizzuti A, Mora B, et al. Genetic association of HLA-DQB1 and HLA-DRB1 polymorphisms with alopecia areata in the Italian population. *Br J Dermatol* 2011; 165: 823-7.
30. Rodriguez TA, Duvic M. Onset of alopecia areata after Epstein-Barr virus infectious mononucleosis. *J Am Acad Dermatol* 2008; 59: 137-9.

31. Bertolini M, Zilio F, Rossi A, et al. Abnormal interactions between perifollicular mast cells and CD8+ T-cells may contribute to the pathogenesis of alopecia areata. *PloS One* 2014; 9: e94260.
32. Abbas AK, Lichtman AH, Pillai S. *Cellular and molecular immunology*. Elsevier Health Sciences; 1994.
33. Xing L, Dai Z, Jabbari A, et al. Alopecia areata is driven by cytotoxic T lymphocytes and is reversed by JAK inhibition. *Nature Med* 2014; 20: 1043 EP.
34. Sundberg JP, McElwee KJ, Carroll JM, et al. Hypothesis testing: CTLA4 co-stimulatory pathways critical in the pathogenesis of human and mouse alopecia areata. *J Invest Dermatol* 2011; 131: 2323-4.
35. Leung MC, Sutton CW, Fenton DA, et al. Trichohyalin is a potential major autoantigen in human alopecia areata. *J Proteome Res* 2010; 9: 5153-63.
36. Ono S, Otsuka A, Yamamoto Y, et al. Serum granulysin as a possible key marker of the activity of alopecia areata. *J Dermatol Sci* 2014; 73: 74-9.
37. Freyschmidt-Paul P, McElwee KJ, Botchkarev V, et al. Fas-deficient C3H.MRL-Tnfrsf6(lpr) mice and Fas ligand-deficient C3H/HeJ-Tnfrsf6(gld) mice are relatively resistant to the induction of alopecia areata by grafting of alopecia areata-affected skin from C3H/HeJ mice. *J Invest Dermatol. Symp Proceed* 2003; 8: 104-8.
38. Siebenhaar F, Sharov AA, Peters EMJ, et al. Substance P as an immunomodulatory neuropeptide in a mouse model for autoimmune hair loss (alopecia areata). *J Invest Dermatol* 2007; 127: 1489-7.
39. Bodemer C, Peuchmaur M, Fraitag S, et al. Role of cytotoxic T cells in chronic alopecia areata. *J Invest Dermatol* 2000; 114: 112-6.
40. Ghoreishi M, Martinka M, Dutz JP. Type 1 interferon signature in the scalp lesions of alopecia areata. *Br J Dermatol* 2010; 163: 57-62.
41. Gilhar A, Etzioni A, Paus R. Alopecia areata. *NEJM* 2012; 366: 1515-25.
42. Abou Rahal J, Kurban M, Kibbi A-G, et al. Plasmacytoid dendritic cells in alopecia areata: Missing link? *J EADV* 2016; 30: 119-23.
43. Thein C, Strange P, Hansen ER, et al. Lesional alopecia areata T lymphocytes downregulate epithelial cell proliferation. *Arch Dermatol Res* 1997; 289: 384-8.
44. Habif Thomas P. *Clinical dermatology: A color guide to diagnosis and therapy* / Thomas P. Habif. 5th ed. Edinburgh: Mosby Elsevier; 2010.
45. Campuzano-Maya G. Cure of alopecia areata after eradication of *Helicobacter pylori*: A new association? *World J Gastroentr* 2011; 17: 3165-170.
46. Smyk DS, Koutsoumpas AL, Mytilinaiou MG, et al. *Helicobacter pylori* and autoimmune disease: Cause or bystander. *World J Gastroenter* 2014; 20: 613-29.
47. Akar A, Arca E, Erbil H, et al. Antioxidant enzymes and lipid peroxidation in the scalp of patients with alopecia areata. *J Dermatol Sci* 2002; 29: 85-90.
48. Alzolibani AA. Preferential recognition of hydroxyl radical-modified superoxide dismutase by circulating autoantibodies in patients with alopecia areata. *Ann Dermatol* 2014; 26: 576-83.
49. Abdel Fattah NSA, Ebrahim AA, El Okda ES. Lipid peroxidation/antioxidant activity in patients with alopecia areata. *J EADV* 2011; 25: 403-08.

50. Sundberg JP, Silva KA, Zhang W, et al. Recombinant human hepatitis B vaccine initiating alopecia areata: Testing the hypothesis using the C3H/HeJ mouse model. *Vet Dermatol* 2009; 20: 99-104.
51. Pazoki-Toroudi H, Nilforoushzadeh MA, Ajami M, et al. Combination of azelaic acid 5% and clindamycin 2% for the treatment of acne vulgaris. *Cut Ocul Toxicol* 2011; 30: 286-91.
52. Firooz A, Bouzari N, Mojtahed F, et al. Topical immunotherapy with diphencyprone in the treatment of extensive and/or long-lasting alopecia areata. *JEADV* 2005; 19: 393-4.
53. McMichael AJ, Henderson RL. Topical sensitizers in alopecia areata. *Dermatol Nurs* 2004; 16: 333-6.
54. Shapiro J. Current treatment of alopecia areata. *J Invest Dermatol Symp Proceed* 2013; 16: S42-4.
55. Strick RA. DNCB use in treating extensive alopecia areata. *J Invest Dermatol Symp Proceed* 2013; 16: S45.
56. Iorizzo M, Tosti A. Emerging drugs for alopecia areata: JAK inhibitors. *Exp Opin Emerg Drugs* 2018; 23: 77-81.
57. Singh G, Lavanya M. Topical immunotherapy in alopecia areata. *Int J Trichol* 2010; 2: 36-9.
58. Manolache L, Petrescu-Secleanu D, Benea V. Alopecia areata and relationship with stressful events in children. *JEADV* 2009; 23: 107-9.
59. Manolache L, Benea V. Stress in patients with alopecia areata and vitiligo. *JEADV* 2007; 21: 921-8.
60. Breslow R, Haynie R, Mirra J. The synthesis of diphenylcyclopropenone. *J Am Chem Soci* 1959; 81: 247-8.
61. Wilkerson MG, Henkin J, Wilkin JK. Diphenylcyclopropenone: Examination for potential contaminants, mechanisms of sensitization, and photochemical stability. *J Am Acad Dermatol* 1984; 11: 802-7.
62. VanderSteen PH, VanBaar HM, Perret CM, et al. Treatment of alopecia areata with diphenylcyclopropenone. *J Am Acad Dermatol* 1991; 24: 253-7.
63. Berth-Jones J, Mc Burney A, Hutchinson PE. Diphenylcyclopropenone is not detectable in serum or urine following topical application. *Acta Dermatol Venerol* 1994; 74: 312-6.
64. Delamere FM, Sladden MM, Dobbins HM, et al. Interventions for alopecia areata. *The Cochrane Database of Systematic Reviews* 2008: CD004413.
65. Lane PR, Hogan DJ. Diphenylcyclopropenone. *J Am Acad Dermatol* 1988; 19: 364-5.
66. Harland CC, Saihan EM. Regression of cutaneous metastatic malignant melanoma with topical diphenylcyclopropenone and oral cimetidine. *Lancet* 1989; 2: 445.
67. Perret CM, Steijlen PM, Happle R. Alopecia areata. Pathogenesis and topical immunotherapy. *Int J Dermatol* 1990; 29: 83-8.
68. Chiang KS, Mesinkovska NA, Piliang MP, et al. Clinical efficacy of diphenylcyclopropenone in alopecia areata: Retrospective data analysis of 50 patients. *J Invest Dermatol Symp Proceed* 2015; 17: 50-5.
69. Müller-Röver S, Rossiter H, Paus R, et al. Overexpression of Bcl-2 protects from ultraviolet B-induced apoptosis but promotes hair follicle regression and chemotherapy-induced alopecia. *J Am Pathol* 2000; 156: 1395-1405.
70. Vandersteen PH, Happle R. Topical immunotherapy of alopecia areata. *Dermatol Clin* 1993; 11: 619-22.

71. Aghaei S. Topical immunotherapy of severe alopecia areata with diphenylcyclopropenone (DPCP): Experience in an Iranian population. *BMC Dermatol* 2005; 5: 6.
72. Avgerinou G, Gregoriou S, Rigopoulos D, et al. Alopecia areata: Topical immunotherapy treatment with diphenylprone. *JEADV* 2008; 22: 320-3.
73. Cotellessa C, Peris K, Caracciolo E, et al. The use of topical diphenylcyclopropenone for the treatment of extensive alopecia areata. *J Am Acad Dermatol* 2001; 44: 73-6.
74. Pazoki-Toroudi H, Ajami M, Babakoohi S, et al. Effects of diphenylprone on expression of Bcl-2 protein in patients with alopecia areata. *Immunopharmacol Immunotoxicol* 2010; 32: 422-5.
75. Tobin DJ, Gardner SH, Lindsey NJ, et al. Diphenylprone immunotherapy alters anti-hair follicle antibody status in patients with alopecia areata. *Eur J Dermatol* 2002; 12: 327-34.
76. Gordon PM, Aldrige RD, McVittie E, et al. Topical diphenylprone for alopecia areata: Evaluation of 48 cases after 30 months' follow-up. *The Br J Dermatol* 1996; 134: 869-71.
77. Wiseman MC, Shapiro J, MacDonald N, et al. Predictive model for immunotherapy of alopecia areata with diphenylprone. *Arch Dermatol* 2001; 137: 1063-8.
78. Zamzami N, Brenner C, Marzo I, et al. Subcellular and submitochondrial mode of action of Bcl-2-like oncoproteins. *Oncogene* 1998; 16: 2265-82.
79. Hengartner MO. The biochemistry of apoptosis. *Nature* 2000; 407: 770-6.
80. Cain K, Brown DG, Langlais C, et al. Caspase activation involves the formation of the aposome, a large (approximately 700 kDa) caspase-activating complex. *J Biol Chem* 1999; 274: 22686-92.
81. Ajami M, Eghtesadi S, Razaz JM, et al. Expression of Bcl-2 and Bax after hippocampal ischemia in DHA + EPA treated rats. *Neurol Sci* 2011; 32: 811-8.
82. Toroudi HP, Rahgozar M, Bakhtiarian A, et al. Potassium channel modulators and indomethacin-induced gastric ulceration in rats. *J Scand Gastroenterol* 1999; 34: 962-6.
83. Müller-Röver S, Rossiter H, Lindner G, et al. Hair follicle apoptosis and Bcl-2. *J Invest Dermatol Symp Proceed* 1999; 4: 272-7.
84. Phan K, Sebaratnam DF. JAK inhibitors for alopecia areata: A systematic review and meta-analysis. *JEADV* 2019; 33: 850-6.

A review of immunologic factors involved in alopecia areata and the effects of diphencyprone on these factors

Majid Banimohammad¹
Mahdi Forghani Ramandi, PharmD²
Hamidreza Pazoki Toroudi, PharmD,
PhD¹

1. Physiology Research Center, School of Medicine, Iran University of Medical Sciences, Tehran, Iran
2. School of Pharmacy, Tehran University of Medical Sciences, Tehran, Iran

Received: Aug 24, 2021

Accepted: Sep 13, 2021

Pages: 121-133

Corresponding Author:

Hamidreza Pazoki Toroudi, PharmD, PhD
Hemmat Highway, Physiology Research
Center, School of Medicine, Iran
University of Medical Sciences, Tehran,
Iran
Email: pazoki1970@gmail.com

Conflict of interest: None to declare

Alopecia areata (AA) is a sudden non-scarring hair loss that can be seen in any hairy area in the form of round or oval patches. It is an autoimmune disorder with an immunological response against hair follicles that is caused by genetic and environmental factors. The prevalence of AA is about 0.1% to 0.2% worldwide. Depending on the severity of the disease and sites of involvement, it can be divided into: Alopecia with Patchy pattern, alopecia reticularis, alopecia totalis, alopecia universalis, alopecia ophiasis, alopecia sialophora, diffuse type and perinevoid alopecia areata. There are various treatment options for AA, but once terminated, they have a high recurrence rate. AA is known for the infiltration of T lymphocytes around the hair follicle bulb, and corticosteroids are its main treatment. Another treatment is topical immunotherapy, the most important of which is Diphenylcyclopropenone (DPCP). It is used in cases that have more than 50% hair loss or are resistant to treatment. The exact DPCP mechanism of action is not well understood, but it may have some kind of antigenic competition and reduce the production of anti-hair follicle antibodies. It can alter the immune response in the skin and alter the ratio of CD4 to CD8 cells around the hair follicle in a way that enhances healing of the disease. It is stated that the rate of hair regrowth in DPCP treatment is about 50% on average. In this article, we review the latest findings of about AA and discuss its therapeutic aspects, especially with DPCP.

Keywords: alopecia areata, autoimmune, genetics, immunology, diphencyprone

