

درمان اسکار پس از جراحی‌های زیبایی با استفاده ترکیبی از fractional CO2 laser و pulsed dye laser

قاسم علی خراسانی
جواد رحمتی
حجت مولایی
افشین فتحی
غلامحسین حیات‌الله

گروه جراحی پلاستیک، بیمارستان امام
خمینی، دانشگاه علوم پزشکی تهران،
تهران، ایران

زمینه و هدف: ظاهر بد بافت اسکار پس از جراحی‌های زیبایی می‌تواند تأثیرات منفی بر نتایج جراحی و رضایت بیمار داشته باشد. در سال‌های اخیر، استفاده زود هنگام از لیزر تراپی در جلوگیری از تشکیل بافت اسکار بسیار مورد توجه قرار گرفته است. در حال حاضر اطلاعات ما از استفاده ترکیبی زود هنگام از لیزرها برای کاهش بافت اسکار و بهبود ظاهر آن محدود است. در این مطالعه ما به بررسی تأثیر لیزر تراپی ترکیبی با استفاده از pulsed dye laser (PDL) و fractional CO2 laser در بهبود ظاهر بافت اسکار پس از جراحی‌های زیبایی پرداختیم.

روش اجرا: در این مطالعه ۱۵ بیمار شامل ۱۳ بیمار ماموپلاستی و ۲ بیمار ابدومینوپلاستی بررسی شدند. در بیماران ماموپلاستی به صورت تصادفی هر یک از پستان‌ها در یکی از دو گروه شاهد یا لیزر تراپی قرار می‌گرفت. در بیماران ابدومینوپلاستی از split-scar استفاده شد و هر نیمه به صورت تصادفی در یکی از دو گروه قرار داده شد. در گروه لیزر تراپی، در پایان هفته سوم لیزر تراپی با PDL 585 nm و در پایان هفته ششم لیزر تراپی با fractional CO2 laser انجام شد. بیماران به مدت ۶ ماه دیگر پیگیری شدند. برای ارزیابی ظاهر زخم‌ها از visual analogue scale (VAS) استفاده شد. سه جراح که از گروه زخم‌ها خبر نداشتند، در شروع لیزر تراپی و در ویزیت نهایی، میزان رضایت خود از ظاهر زخم‌ها را تعیین کردند. ظاهر زخم‌ها بر اساس نمره VAS به صورت poor، fair، good یا excellent تعیین شد.

یافته‌ها: میانگین نمره VAS در گروه لیزر برابر $5/5 \pm 0/8$ و در گروه شاهد برابر $4/8 \pm 0/8$ بود. اختلاف بین دو گروه از نظر آماری معنادار نبود ($P=0/057$). در این مطالعه موردی از ظاهر اسکار excellent دیده نشد. ظاهر تمام زخم‌های گروه لیزر تراپی، fair و good بود. در گروه شاهد، ۱۳ زخم در گروه fair قرار داشتند. در این مورد نیز اختلاف بین دو گروه معنادار نبود ($P=0/227$).

نتیجه‌گیری: لیزر تراپی ترکیبی زود هنگام با استفاده از PDL و fractional CO2 laser در پیگیری کوتاه مدت با بهبود ظاهر بافت اسکار همراه است اما تأثیرات معناداری به همراه ندارد.

کلیدواژه‌ها: لیزر تراپی، pulsed dye laser، لیزر فراکشنال CO2، بافت اسکار، ابدومینوپلاستی، ماموپلاستی

دریافت مقاله: ۱۴۰۰/۰۵/۱۷ پذیرش مقاله: ۱۴۰۰/۰۶/۰۷

پوست و زیبایی؛ پاییز ۱۴۰۰، دوره ۱۲ (۳): ۱۵۴-۱۴۶

نویسنده مسئول:
غلامحسین حیات‌الله

تهران، بلوار کشاورز، مجتمع درمانی -
آموزشی امام خمینی، گروه جراحی
پلاستیک
پست الکترونیک:
dr.ghhayatollah@yahoo.com

تعارض منافع: اعلام نشده است.

مقدمه

اسکار معمولاً از تولید بیش از حد یا ناکافی کلاژن ناشی می‌شود و به صورت هایپر تروفیک یا آتروفیک دیده می‌شود^۱. اسکارهای هایپر تروفیک معمولاً ۱/۵٪ تا

تشکیل بافت اسکار پس از جراحی یا جراحی یکی از مشکلات اجتناب ناپذیر و مهمی است که نگرانی‌های فراوانی برای بیماران و پزشکان ایجاد می‌کند. ایجاد

اسکار است. لیزر تراپی زود هنگام ظرف سه ماهه نخست پس از ایجاد زخم یکی از روش‌هایی است که در دهه‌های اخیر بدین منظور مورد توجه قرار گرفته است.^{۱۳،۱۴}

بیشتر در برخی مطالعات نتایج مطلوب لیزر تراپی زود هنگام (حین پروسه التیام زخم) با PDL یا fractional CO2 laser به‌تنهایی در جلوگیری از تشکیل بافت اسکار یا بهبود وضعیت اسکار نشان داده شده است.^{۱۵-۲۵} با توجه به نتایج این مطالعات برخی محققین به این فکر افتادند که شاید استفاده ترکیبی از این دو نوع لیزر بتواند با استفاده از ترکیب مکانیسم عملکردی آن‌ها با نتایج بهتری همراه باشد. بدین ترتیب در مطالعات محدودی نتایج لیزر تراپی ترکیبی با استفاده از PDL و fractional CO2 laser در بهبود ظاهر بافت اسکار یا جلوگیری از تشکیل آن بررسی شده است.^{۲۶،۲۷}؛ اما در هر حال هنوز اطلاعات ما در مورد کارایی لیزر تراپی ترکیبی با استفاده از این دو نوع لیزر به‌ویژه در جراحی‌های زیبایی بسیار محدود است. باید توجه شود که در جراحی‌هایی مانند ماموپلاستی که یک جراحی زیبایی است، تمام هدف و توجه بیمار بهبود ظاهر بدن خود است و جلوگیری از ایجاد اسکارهای با ظاهر ناپسند در این موارد از اهمیت دوچندان برخوردار است. این کمبود اطلاعات سبب گردید تا ما در مطالعه حاضر به بررسی کارایی لیزر تراپی ترکیبی با استفاده از PDL و fractional CO2 laser در بهبود ظاهر بافت اسکار پس از ابدومینوپلاستی و ماموپلاستی بپردازیم چراکه انجام مطالعات بیشتر در این زمینه می‌تواند در یافتن پروتکل‌های درمانی لیزر مناسب بسیار سودمند باشد.

روش اجرا

در این کارآزمایی بالینی تصادفی (RCT)، ۱۵ بیمار که در سال ۱۳۹۹ تحت ماموپلاستی و ابدومینوپلاستی قرار گرفته بودند، در صورت احراز شرایط مورد نظر و

۴/۵٪ افراد جامعه را درگیر می‌کند و از بین بردن آن‌ها به دلیل میزان عود بالا و شیوع عوارض ناشی از درمان بسیار مشکل و پیچیده است.^{۲۳}

تاکنون روش‌های مختلفی برای بهبود ظاهر بافت اسکار معرفی شده‌اند که هر کدام مزایا و معایب خاص خود را دارد. از این روش‌ها می‌توان به استفاده از کورتیکواستروئید موضعی یا داخل ضایعه، اینترفرون، برداشت جراحی بافت با یا بدون انجام گرافت، رادیوتراپی، pressure therapy، اسید retinoic و استفاده از ورقه‌های ژل سیلیکون اشاره کرد که مشکلات و عوارض آن‌ها سبب گردیده تا استفاده از آن‌ها محدود شود.

لیزر درمانی نیز یکی از روش‌هایی است که در دهه‌های اخیر مورد استفاده قرار گرفته است. نخستین بار در دهه ۱۹۸۰، لیزرها برای درمان اسکارهای هایپرتروفیک و کلوئیدها مورد استفاده قرار گرفتند.^۴ پس از آنکه مشخص شد neodmium-doped yttrium aluminium garnet (Nd:YAG) می‌تواند از طریق کاهش تولید کلاژن به دلیل آسیب به فیبروبلاست‌ها در درمان اسکارهای هایپرتروفیک مؤثر باشد، سایر انواع لیزر مانند آرگون و CO2 نیز بدین منظور مورد بررسی و مطالعه قرار گرفتند.^۳ 585-nm pulsed dye laser (PDL) نیز نوعی لیزر است که به‌طور اولیه برای درمان آسیب‌های عروقی به‌کار می‌رفت^۵ و سپس نشان داده شد که می‌تواند در بهبود ظاهر بافت اسکار مؤثر باشد.^{۶-۸} نشان داده شده است که برخی لیزرها نه تنها در درمان اسکار بلکه در جلوگیری از تشکیل اسکار هایپرتروفیک نیز مؤثر هستند.^۹ استفاده پروفیلاکسی از لیزرها در پیشگیری از تشکیل بافت اسکار روشی نسبتاً جدید است و در سال‌های اخیر مورد توجه قرار گرفته است.^{۱۰} به‌نظر می‌رسد که فازهای التیام زخم می‌تواند با لیزر تراپی تغییر کند، بنابراین تشکیل بافت اسکار را تحت تأثیر قرار دهد.^{۱۱،۱۲} می‌دانیم که تغییر و تنظیم پروسه التیام زخم کلید به‌حداقل رساندن تشکیل بافت

امضای رضایت‌نامه کتبی و آگاهانه بررسی شدند. در صورت بازشدن زخم جراحی در دوره التیام زخم و جلسات لیزرتراپی یا عدم مراجعه بیمار با فاصله بیشتر از دو هفته از مطالعه خارج می‌شدند. همچنین بیمارانی که سابقه مصرف کورتون داشتند یا دچار بیماری‌های درگیرکننده سیستم ایمنی بودند در مطالعه بررسی نشدند.

در هر بیمار زخم‌های جراحی به صورت تصادفی به دو گروه تقسیم شد. بدین صورت که در ماموپلاستی، هر سمت در یک گروه قرار گرفت و در جراحی ابدومینوپلاستی از روش split scar design استفاده شد؛ یعنی طول زخم به طور مساوی به دو نیمه تقسیم شد و هر نیمه به صورت تصادفی در یکی از دو گروه قرار گرفت. در واقع در این مطالعه هر فرد شرکت‌کننده هم در گروه مورد و هم در گروه شاهد قرار دارد و به همین دلیل نیازی نیست تا افراد به صورت تصادفی در یک گروه قرار گیرند. در زخم‌های گروه لیزرتراپی پس از سه هفته، لیزردرمانی با استفاده از PDL (طول موج ۵۸۵ nm با پالس قابل تنظیم، فلوتنس برابر pulse width بین ۱-۲۰ ms، ۳-۵/۱ ms spot size برابر ۷*۷ spray برابر ۳۰ ms و ۲۰ ms تأخیر در dynamic cooling device با دستگاه ADVATx انجام شد. سپس در پایان هفته ششم لیزرتراپی با استفاده از fractional CO2 laser (دانسیته ۱۰۰، انرژی ۳۵ mJ، total 3/5 با مد standard، سایز ۱۵*۷ با استفاده از دستگاه Edge One) انجام شد. لازم به ذکر است که در استفاده از CO2 laser، spot size با توجه به زخم بیمار فرق می‌کرد.

گفتنی است که یک ساعت قبل از انجام لیزرتراپی ابتدا برای بی‌حسی موضعی، از ژل لیدوکائین روی محل زخم استفاده شد. در گروه دیگر که همان گروه شاهد است تنها از وازلین برای زخم‌ها استفاده شد. پس از لیزرتراپی بیماران به صورت منظم و هر چهار هفته یکبار ویزیت شدند. به عبارت دیگر تمام بیماران

گروه‌های لیزرتراپی و شاهد در هفته‌های ۱۰، ۱۴، ۱۸ و ۲۲ ویزیت شدند. ویزیت نهایی برای ارزیابی وضعیت زخم‌ها در پایان هفته ۲۴ پس از جراحی انجام شد. برای بررسی ظاهر بافت از visual analogue scale (VAS) استفاده شد. بدین منظور از سه جراح درخواست شد تا میزان رضایت از ظاهر اسکار بیمار در هر گروه را براساس تصاویر تهیه‌شده با استفاده از دوربین تعیین کنند. هر فرد باید نمره‌ای بین صفر تا ۱۰ را برای هر زخم تعیین می‌نمود. در این مقیاس، صفر تا ۳ نشان‌دهنده نتیجه poor، ۴ تا ۶ نشان‌دهنده نتیجه fair، ۷ و ۸ نشان‌دهنده نتیجه good و ۹ و ۱۰ نشان‌دهنده نتیجه excellent است. لازم به توضیح است اگرچه بیماران از نوع مداخله انجام‌شده بر زخم‌ها اطلاع داشتند؛ اما نمرات VAS توسط سه جراحی تعیین شد که از گروه اسکارها اطلاعی نداشتند. در هر مورد نیز میانگین سه مقدار تعیین‌شده توسط جراحان به عنوان نمره نهایی در نظر گرفته شد.

در جلسات متعدد ویزیت پس از جراحی و لیزرتراپی تا زمان ویزیت نهایی از بیماران در مورد استفاده احتمالی از سایر داروها (سیستمیک یا موضعی) برای بهبود و التیام زخم‌ها سؤال شد و به آن‌ها آموزش‌های لازم داده شد تا از این کار خودداری کنند. در صورت مشاهده چنین موردی، بیمار از مطالعه خارج شد. گفتنی است تا در تمام جلسات ویزیت پس از لیزرتراپی، بیماران از نظر بروز عوارض جانبی شامل hyperpigmentation و سوختگی بررسی شدند. تغییرات رنگدانه‌ای پوست و افزایش آن‌ها به نفع hyperpigmentation و ایجاد آسیب بافت نرم شامل قرمزی و تاول، نشان‌دهنده سوختگی بود. در صورت بروز این عوارض سریعاً اقدامات درمانی لازم انجام می‌شد. در نهایت اطلاعات به دست‌آمده جمع‌آوری و مورد تجزیه و تحلیل آماری قرار گرفت.

داده‌های کمی با استفاده از mean±SD و داده‌های کیفی به صورت تعداد و درصد ارائه شد. برای آنالیز

برابر $۵/۵ \pm ۰/۸$ و در گروه شاهد برابر $۴/۸ \pm ۰/۸$ بود. آزمون Mann-Whitney U نشان داد که اختلاف بین دو گروه از نظر آماری معنادار نیست اگرچه اختلاف دو گروه بسیار به سطح معناداری نزدیک بود ($P=۰/۰۵۷$). در روش دوم، ابتدا براساس نمرات نهایی VAS هر بیمار، وضعیت ظاهر اسکار به صورت good, fair, poor و excellent تعیین شد و سپس دو گروه با هم مقایسه شدند. در این مورد آزمون مربع Chi نشان داد که اختلاف بین دو گروه از نظر آماری معنادار نیست ($P=۰/۲۲۷$) (جدول ۱).

بحث

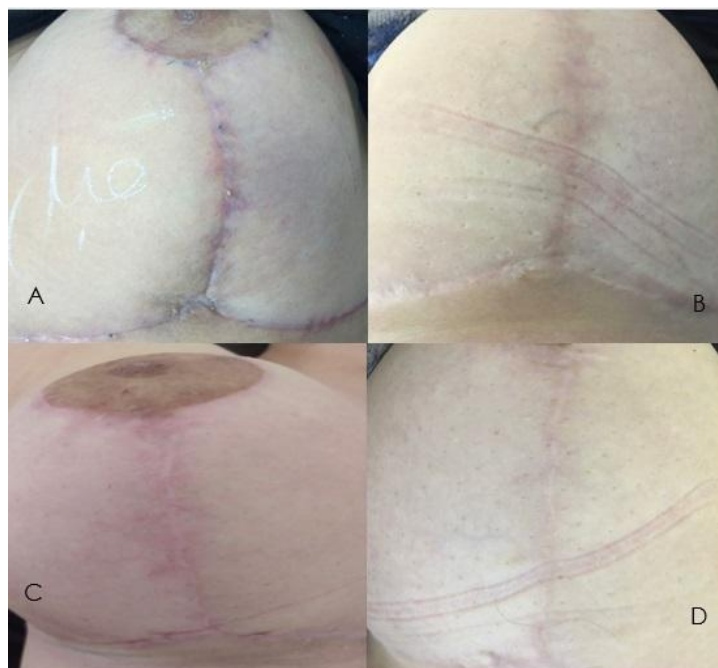
مهم‌ترین یافته مطالعه حاضر این بود که لیزرتراپی به صورت دومرحله‌ای با استفاده از PDL 585 nm و fractional CO2 laser اگرچه می‌تواند در بهبود ظاهر اسکار در ماموپلاستی و ابدومینوپلاستی در کوتاه‌مدت مؤثر باشد اما تأثیر معناداری ایجاد نمی‌کند. تاکنون مطالعات متعددی در رابطه با نتایج لیزرتراپی در بهبود ظاهر اسکار در جراحی‌های مختلف

داده‌ها از نسخه ۲۲ نرم‌افزار آماری SPSS استفاده شد. برای مقایسه نمره VAS از آزمون آماری Mann-Whitney U استفاده شد. برای مقایسه ظاهر اسکار بین دو گروه از آزمون chi square استفاده شد. در این مطالعه $P < ۰/۰۵$ به عنوان سطح معناداری در نظر گرفته شد.

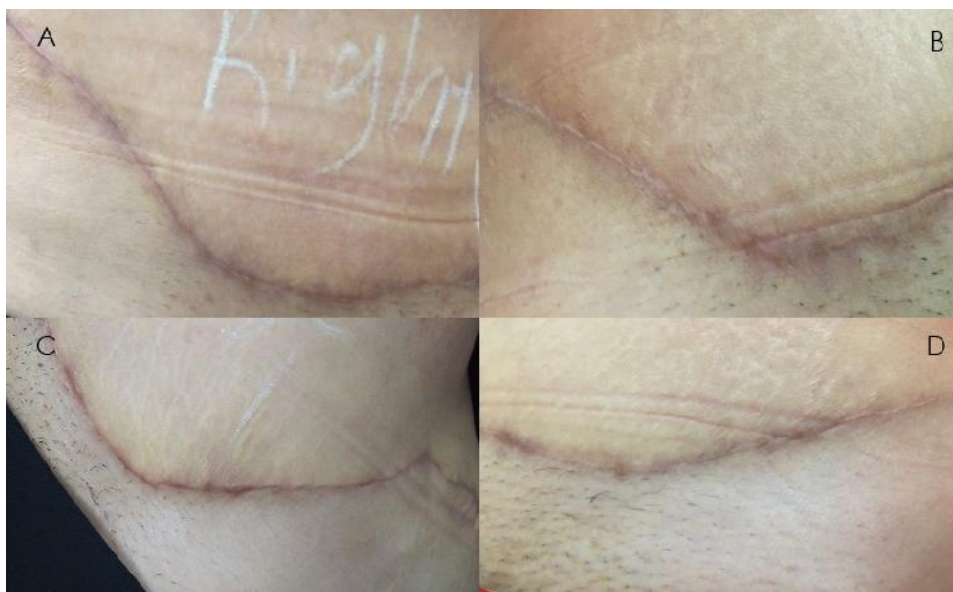یافته‌ها

در ابتدای مطالعه ۳۱ بیمار وارد مطالعه شدند. از این تعداد ۱۴ نفر به دلیل عدم پیگیری دوره درمان و ۲ نفر به دلیل استفاده از داروهای موضعی برای بهبود زخم، از مطالعه خارج شدند. در نتیجه مطالعه با ۱۵ بیمار کامل شد که همگی زن بودند. سیزده نفر تحت ماموپلاستی (شکل ۱) و ۲ نفر تحت ابدومینوپلاستی (شکل ۲) قرار گرفتند. میانگین سنی بیماران برابر $۴۳/۲ \pm ۱۰/۷$ سال بود.

نتایج بررسی را به دو صورت مقایسه نمودیم. در روش اول میانگین نمرات VAS نهایی بیماران دو گروه را مقایسه نمودیم. میانگین نمره VAS در گروه لیزر



شکل ۱: ظاهر اسکار ماموپلاستی در خانم ۴۷ ساله؛ (A) سمت شاهد در پایان هفته سوم پس از جراحی، (B) سمت شاهد در ویزیت نهایی، (C) سمت لیزرتراپی در پایان هفته سوم پس از جراحی و (D) سمت لیزرتراپی در ویزیت نهایی.



شکل ۲: ظاهر اسکار ابدومینوپلاستی در خانم ۴۶ ساله؛ (A) سمت شاهد در پایان هفته سوم پس از جراحی، (B) سمت شاهد در ویزیت نهایی، (C) سمت لیزر تراپی در پایان هفته سوم پس از جراحی، (D) سمت لیزر تراپی در ویزیت نهایی.

بهبود ظاهر اسکار مؤثر است اما باید مطالعات بیشتری در این زمینه انجام شود.^{۱۳،۱۴}

از آنجاکه لیزرهای مختلف بسته به ویژگی‌های خود از جمله طول موج می‌توانند تأثیرات مختلفی بر بافت‌ها بگذارند ما در این مطالعه تصمیم گرفتیم تا از لیزر تراپی ترکیبی استفاده کنیم تا از ویژگی‌های دو نوع لیزر بهره ببریم. PDL یک لیزر واسکولار است و مکانیسم عمل آن در جلوگیری از تشکیل بافت اسکار این است از طریق photothermolysis انتخابی عمل می‌کند. بدین صورت که انرژی نوری لیزر، chromophores هموگلوبین را هدف قرار داده و در آنجا به گرما تبدیل می‌شود. این افزایش انرژی گرمایی سبب coagulation necrosis می‌شود.^{۲۸} در این مورد لیزر CO2 به عمق بافت نفوذ می‌کند و سبب گرم شدن آب میان بافتی و آب داخل سلولی و درمهایت تخریب بافت می‌شود.^{۲۸} سپس remodeling ماتریکس پوستی انجام می‌شود و بافت بازسازی می‌شود.^{۲۹،۳۰} از نظر تئوریک به نظر می‌رسد که عملکرد ترکیبی این دو نوع لیزر می‌تواند تأثیر شایانی در بهبود ظاهر اسکار و حتی جلوگیری از هایپرتروفیه شدن بافت اسکار داشته باشد.

انجام شده است؛ اما تعدد پروتکل‌های ارائه شده شامل فاز و زمان انجام لیزر تراپی و نیز تنوع در گروه‌های مورد بررسی که شامل انواع مختلفی از آسیب‌ها بوده‌اند، تأثیر نوع پوست بر نتایج، ویژگی‌های مختلف تابش مانند طول موج اشعه و مدت زمان تابش و معرفی انواع مختلف لیزر سبب شده است که نتوانیم به یک پروتکل مناسب و مشخص برای لیزر تراپی در شرایط مختلف که مورد توافق باشد، دست پیدا کنیم.

در دو مطالعه مروری سیستماتیک نیز که در سال‌های اخیر انجام شده، Karmisholt و همکارانش و Behrooz-Pirnia و همکارانش بیان کردند که لیزر تراپی زود هنگام (کمتر از ۳ ماه پس از زخم) در

جدول ۱: مقایسه ظاهر اسکار بین بیماران دو گروه

P	گروه شاهد (n=15)	گروه لیزر (n=15)	وضعیت اسکار
	۱ (۶/۶۵٪)	۰	Poor
	۱۳ (۸۶/۷٪)	۱۱ (۷۳/۳٪)	Fair
۰/۲۲۷	۱ (۶/۶۵٪)	۴ (۲۶/۷٪)	Good
	۰	۰	Excellent
	۱۵ (۱۰۰٪)	۱۵ (۱۰۰٪)	جمع

مطالعات قبلی، در مطالعه حاضر اگرچه رضایت جراحان از ظاهر اسکار پس از جراحی براساس نمره VAS در گروه لیزرترابی بالاتر از گروه شاهد بود اما اختلاف معناداری بین دو گروه وجود نداشت. در این مطالعه اکثر اسکارهای هر دو گروه (۷۳/۳٪ از گروه لیزرترابی و ۸۶/۶٪ از گروه شاهد) از نظر ظاهر، fair بودند. به عبارت دیگر، نتایج مطالعه حاضر نمی‌تواند اثرات درمانی لیزردرمانی ترکیبی را با استفاده از fractional CO2 laser و PDL اثبات کند.

البته دلایل مختلفی می‌تواند در این مسأله نقش داشته باشد. نخست اینکه برای ارزیابی بهتر ظاهر نهایی اسکار محل جراحی لازم است تا بیماران مدت بیشتری پیگیری شوند. احتمال دارد که در صورت پیگیری طولانی‌مدت‌تر و بهبود کامل زخم‌ها، نتایج مطلوب‌تری برای لیزرترابی مشاهده شود. نکته دوم اینکه همان‌طور که پیشتر گفتیم ویژگی‌های لیزری که به محل زخم تابیده می‌شود مانند طول موج، قدرت و تعداد جلسات، می‌تواند تأثیرات مهمی بر نتیجه کار داشته باشد؛ بنابراین این احتمال نیز وجود دارد که در صورت تغییر این ویژگی‌ها نتایج مطلوب‌تری به‌دست‌آید.

به‌عنوان نمونه می‌دانیم که میزان کارایی PDL به عوامل مختلفی مانند ویژگی‌های اشعه تابیده‌شده، تعداد جلسات، زمان شروع درمان اولیه، fluences، درمان ترکیبی و نوع پوست بستگی دارد.^۳ هم‌چنین ویژگی‌های بیماران مانند نوع آسیب و نوع پوست هم می‌تواند در نتیجه به‌دست‌آمده بسیار تأثیرگذار باشد. در آخر هم باید مجدداً تکرار کرد اگرچه مطالعات فراوانی در تأیید تأثیرات مطلوب لیزرترابی در دست است اما هم‌چنان شواهد موجود ناکافی است و نمی‌تواند کارایی قطعی لیزرترابی را تأیید کند.^{۱۳}

مانند تمام مطالعات دیگر، این مطالعه نیز محدودیت‌هایی داشت. مهم‌ترین محدودیت مطالعه حاضر این بود که تعداد افراد مورد بررسی در آن کافی نبود و لازم است برای به‌دست‌آوردن نتایج مطمئن‌تر،

در سال ۱۹۹۸، Alster و همکارانش به مقایسه نتایج laser scar revision با استفاده از high-energy, pulsed CO2 laser با یا بدون 585-nm PDL پرداختند. در این مطالعه ۲۰ بیمار دچار اسکار هایپرتروفیک nonerythematous شرکت کردند و از روش split-scar استفاده شد. این محققین مشاهده کردند که به‌طور کلی نمرات ارزیابی ظاهر اسکارها پس از لیزرترابی بهبود یافت. به‌علاوه آن‌ها دریافتند که لیزرترابی ترکیبی به‌طور معناداری با نتایج بهتری نسبت به لیزرترابی با استفاده از pulsed CO2 laser به‌تنهایی همراه بود.^۷

در یک مطالعه دیگر Ouyang و همکارانش در سال ۲۰۱۷ به مقایسه نتایج لیزرترابی با استفاده از PDL ultrapulse fractional CO2 با laser در درمان immature red hypertrophic scar پرداختند. در گروه لیزرترابی ترکیبی فاصله بین دو جلسه ۳ ماه بود. برای ارزیابی درمان از VSS استفاده شد. محققین بیان کردند که نمره کلی VSS و نمره height, melanin, vascularity و pliability در هر دو گروه پس از درمان به‌طور معناداری کاهش یافت. در این مطالعه نیز محققین دریافتند که میزان بهبود نمره VSS در گروه لیزرترابی ترکیبی به‌طور معناداری بیشتر از گروه PDL به‌تنهایی بود.^{۲۶}

Cohen و همکارانش در بررسی نتایج لیزرترابی ترکیبی با استفاده از PDL و CO2 laser در بهبود ظاهر اسکار پس از خارج‌سازی تومورهای پوستی صورت نتایج مطلوبی گزارش نمودند. آن‌ها بیان کردند که به‌نظر می‌رسد استفاده دو نوع لیزر با هم، تأثیرات سینرژیستیک ایجاد می‌کند و می‌تواند بهبود ظاهر اسکار را تسریع نماید.^{۲۷}

در مطالعه حاضر نتایج لیزرترابی ترکیبی زودهنگام با استفاده از fractional CO2 laser و PDL بر بیماران که تحت ماموپلاستی و ابدومینوپلاستی قرار گرفته بودند بررسی شد و نتایج با گروه شاهد که تحت لیزرترابی قرار نگرفته بودند، مقایسه شد. برخلاف

نتیجه‌گیری

یافته‌های مطالعه حاضر نشان داد که لیزر تراپی ترکیبی با استفاده از PDL و fractional CO2 laser تا حدودی با بهبود ظاهر اسکار محل جراحی در ماموپلاستی و ابدومینوپلاستی همراه است؛ اما تفاوت معنادار آماری ایجاد نمی‌کند. انجام مطالعات بیشتر در این زمینه توصیه می‌شود.

در مطالعات بعدی افراد بیشتری ارزیابی شوند. محدودیت دیگر این بود که بیماران تنها ۶ ماه پیگیری شدند و لازم است تا برای ارزیابی نهایی، بیماران مدت طولانی‌تری پیگیری شوند. مورد آخر اینکه در مطالعه ما گروهی که تحت لیزر تراپی با استفاده از یکی از دو نوع لیزر CO2 یا PDL یا سایر ترکیب‌ها یا سایر پروتکل‌ها قرار بگیرد وجود نداشت. توصیه می‌شود در مطالعات بعدی چنین گروه‌هایی نیز وجود داشته باشد تا نتایج قابل اعتمادتری به دست بیاید.

References

1. Ibrahim SM, Elsaie ML, Kamel MI, Mohammed EE. Successful treatment of traumatic scars with combined nonablative fractional laser and pinpoint technique of standard CO2 laser. *Dermatol Ther* 2016; 29(1): 52–7.
2. Alster T. Laser scar revision: Comparison study of 585-nm pulsed dye laser with and without intralesional corticosteroids. *Dermatol Surg* 2003; 29:25–9.
3. Kim YH, Kim B-K. Scar treatment using 585-nm pulsed dye laser. *Med Laser* 2016; 5(1): 17-21.
4. Parrett BM, Donelan MB. Pulsed dye laser in burn scars: current concepts and future directions. *Burns* 2010; 36: 443-9.
5. Channual J, Choi B, Osann K, Pattanachinda D, et al. Vascular effects of photodynamic and pulsed dye laser therapy protocols. *Lasers Surg Med*. 2008; 40: 644–50.
6. De las Alas JM, Siripunvarapon AH, Dofitas BL. Pulsed dye laser for the treatment of keloid and hypertrophic scars: A systematic review. *Expert Rev Med Devices* 2012; 9: 641-50.
7. Alster TS, Lewis AB. Laser scar revision: comparison of CO2 laser vaporization with and without simultaneous pulsed dye laser treatment. *Dermatol Surg* 1998; 24: 1299–302.
8. Groover IJ, Alster TS. Laser revision of scars and striae. *Dermatol Ther* 2000; 13: 50–9.
9. Manuskiatti W, Wanitphakdeedecha R, Fitzpatrick RE. Effect of pulse width of a 595-nm flashlamp-pumped pulsed dye laser on the treatment response of keloidal and hypertrophic sternotomy scars. *Dermatol Surg* 2007; 33(2): 152–61.
10. Hong SC, Park ES, Kim YB, Nam SM. Effects of minimizing scar formation by early fractional CO2 laser resurfacing. *Arch Aesthetic Plast Surg* 2014; 20(2): 109-113.
11. Vidal Magalhaes W, Gouveia Nogueira MF, Kaneko TM. Heat shock proteins (HSP): dermatological implications and perspectives. *Eur J Dermatol* 2012; 22(1): 8-13.
12. Baum CL, Arpey CJ. Normal cutaneous wound healing: clinical correlation with cellular and molecular events. *Dermatol Surg* 2005; 31(6): 674-86.
13. Karmisholt K, Haerskjold A, Karlsmark T, et al. Early laser intervention to reduce scar formation: A systematic review. *J Eur Acad Dermatol Venereol* 2018; 32(7): 1099-110.
14. Behrouz-Pirnia A, Liu H, Peternel S, et al. Early laser intervention to reduce scar formation in wound healing by primary intention: A systematic review. *J Plast Reconst Aesth Surg* 2020; 73(3): 528-36.

15. McCraw JB, McCraw JA, McMellin A, Bettencourt N. Prevention of unfavourable scars using early pulse dye laser treatments: a preliminary report. *Ann Plast Surg* 1999; 42: 7–14.
16. Shakespeare PG, Tiernan E, Dewar AE, Hambleton J. Using the pulsed dye laser to influence scar formation after breast reduction surgery: a preliminary report. *Ann Plast Surg* 2000; 45: 357–68.
17. Nouri K, Jimenez GP, Harrison-Balestra C, Elgart GW. 585-nm pulsed dye laser in the treatment of surgical scars starting on the suture removal day. *Dermatol Surg* 2003; 29(1): 65-73.
18. Ibrahim SM, Saudi WM, Abozeid MF, Elsaie ML. Early fractional carbon dioxide laser intervention for postsurgical scars in skin of color. *Clin Cosmet Investig Dermatol* 2019; 12: 29–34.
19. Kim DH, Ryu HJ, Choi JE, et al. A comparison of the scar prevention effect between carbon dioxide fractional laser and pulsed dye laser in surgical scars. *Dermatol Surg* 2014; 40(9): 973-8.
20. Vazquez-Martinez O, Eichelmann K, Garcia-Melendez M, et al. Pulsed dye laser for early treatment of scars after dermatological surgery. *J Drugs Dermatol* 2015; 14(11): 1209-12.
21. Tierney E, Mahmoud BH, Srivastava D, et al. Treatment of surgical scars with nonablative fractional laser versus pulsed dye laser: A randomized controlled trial. *Dermatol Surg* 2009; 35(8): 1172-80.
22. Chan HH, Wong DS, Ho WS, et al. The use of pulsed dye laser for the prevention and treatment of hypertrophic scars in Chinese persons. *Dermatol Surg*. 2004; 30(7): 987–94.
23. Nouri K, Rivas MP, Stevens M, et al. Comparison of the effectiveness of the pulsed dye laser 585 nm versus 595 nm in the treatment of new surgical scars. *Lasers Med Sci*. 2009; 24(5): 801–10.
24. Kim DH, Ryu HJ, Choi JE, et al. A comparison of the scar prevention effect between carbon dioxide fractional laser and pulsed dye laser in surgical scars. *Dermatol Surg* 2014; 40(9): 973–8.
25. Ha JM, Kim HS, Cho EB, et al. Comparison of the effectiveness of nonablative fractional laser versus pulsed-dye laser in thyroidectomy scar prevention. *Ann Dermatol* 2014; 26(5): 615–20.
26. Ouyang HW, Li G-F, Lei Y, Gold MH, Tan J. Comparison of the effectiveness of pulsed dye laser vs pulsed dye laser combined with ultrapulse fractional CO2 laser in the treatment of immature red hypertrophic scars. *J Cosmet Dermatol*. 2018; 17: 54–60.
27. Cohen JL, Geronemus R. Safety and efficacy evaluation of pulsed dye laser treatment, CO2 ablative fractional resurfacing, and combined treatment for surgical scar clearance. *J Drugs Dermatol* 2016;15(11): 1315–19.
28. Bailey JK, Blackstone BN, DeBruler DM, et al. Effects of early combinatorial treatment of autologous split-thickness skin grafts in red duroc pig model using pulsed dye laser and fractional CO2 laser. *Lasers Surg Med* 2018; 50(1): 78-87.
29. DeBruler DM, Blackstone BN, Baumann ME, et al. Inflammatory responses, matrix remodeling, and reepithelialization after fractional CO2 laser treatment of scars. *Lasers Surg Med* 2017; 49(7): 675–85.
30. Ozog DM, Liu A, Chaffins ML, et al. Evaluation of clinical results, histological architecture, and collagen expression following treatment of mature burn scars with a fractional carbon dioxide laser. *JAMA Dermatol* 2013; 149(1): 50–7.

Treatment of scars after aesthetic surgery utilizing of a combination of pulsed dye laser and fractional CO2 laser

Ghasemali Khorasani, MD
Javad Rahmati, MD
Hojjat Molaie, MD
Afshin Fathi, MD
Gholamhosein Hayatollah, MD

Department of Plastic Surgery, Imam
Khomeini Hospital, Tehran University of
Medical Sciences, Tehran, Iran

Received: Aug 08, 2021
Accepted: Aug 29, 2021
Pages: 146-154

Corresponding Author:
Mahshidsadat Ansari, MD

Keshavarz Blvd., Department of Plastic
Surgery, Imam Khomeini Complex,
Tehran, Iran
Email: dr.ghhayatollah@yahoo.com

Conflict of interest: None to declare

Background and Aim: Undesirable appearance of the scar tissue after aesthetic surgery can affect the outcomes and patient satisfaction. In recent years, early laser therapy had been encouraged to reduce the scar tissue formation. However, the available evidence regarding the outcomes of laser therapy utilizing combined lasers are limited. In the current study, the effects of combined laser therapy using pulsed dye laser (PDL) and fractional CO2 laser on the appearance of the scar tissue after aesthetic surgeries were investigated.

Methods: There were 15 patients enrolled in the current study including 13 mammoplasty and 2 abdominoplasty patients. In mammoplasty, each breast was randomly assigned to the laser therapy or control group. In abdominoplasty, split scar design was used. In laser therapy group, at the end of the third postoperative week, PDL 585 nm was radiated. Furthermore, at the end of the sixth week, fractional CO2 laser was radiated. The patients were followed for 6 months after the last laser therapy session. Visual analogue scale was used to rate the appearance of the scar tissues by 3 surgeons blinded to the treatment of scars. The appearance of the scars was determined as poor, fair, good or excellent.

Results: VAS averaged 5.5 ± 0.8 in laser therapy group and 4.8 ± 0.8 in the control group. The difference was not statistically significant ($P=0.057$). There was no scar with excellent appearance in the current study. All of the scars were fair and good in the laser therapy group. In the control group, 13 scars were fair. The difference was not significant ($P=0.227$).

Conclusion: Early combined laser therapy using PDL and fractional CO2 laser was associated with improved appearance of the scar tissue in short-term follow up, however, the effects were not statistically significant.

Keywords: laser therapy, pulsed dye laser, fractional CO2 laser, scar tissue, abdominoplasty, mammoplasty

