

اونیکومایکوزیس در بیماران با پسوریازیس ناخن

اونیکومایکوزیس یک عفونت ناخن است که توسط درماتوفیت‌ها، کپک‌های غیردرماتوفیتی و مخمرها ایجاد می‌شود. درگیری ناخن یکی از ویژگی‌های پسوریازیس است؛ اگرچه تظاهرات پوستی، اصلی‌ترین یافته در پسوریازیس است. اونیکومایکوزیس و پسوریازیس هر دو از اختلالات رایج در جوامع هستند. ممکن است در برخی بیماران این دو بیماری همزمان وجود داشته باشند. یک مطالعه مروری با استفاده از کلیدواژه‌های yeasts در پایگاه‌های اطلاعاتی پزشکی معتبر مانند PubMed، Google Scholar، Scopus و Science Direct انجام شد و مقالاتی که بیشترین ارتباط را با اهداف پژوهش داشتند، انتخاب و مطالعه شدند. ما میزان بروز و عملکرد بیماری‌زای عوامل قارچی را در ایجاد عفونت قارچی ناخن پسوریازیس بررسی کردیم.

کلیدواژه‌ها: پسوریازیس ناخن، اونیکومایکوزیس، درماتوفیت‌ها، کپک غیردرماتوفیتی، مخمرها

دریافت مقاله: ۱۴۰۱/۰۱/۲۰ پذیرش مقاله: ۱۴۰۱/۰۲/۰۳

پوست و زیبایی؛ بهار ۱۴۰۱، دوره ۱۳ (۱): ۸۴-۷۵

انسیه لطفعلی^۱

عادل شیرانی^۲

سینا مولوی‌زاده^۲

سعادت شجاعی^۳

۱. گروه انگل‌شناسی و قارچ‌شناسی،

دانشکده پزشکی، دانشگاه علوم پزشکی

شهید بهشتی، تهران، ایران

۲. مرکز توسعه پژوهش‌های بالینی، دانشگاه

آزاد نجف‌آباد، اصفهان، ایران

۳. کمیته پژوهشی دانشجویان، دانشکده

داروسازی، دانشگاه علوم پزشکی شهید

بهشتی، تهران، ایران

نویسنده مسئول:

انسیه لطفعلی

تهران، خیابان ولنجک، بلوار دانشجویی،

خیابان کودک‌یار، دانشگاه علوم پزشکی

شهید بهشتی

پست الکترونیک:

ensiehotfali@yahoo.com

تعارض منافع: اعلام نشده است.

مقدمه

پسوریازیس یک بیماری مزمن با واسطه سیستم ایمنی است. اگرچه تظاهرات پوستی، مشخص‌ترین یافته‌ها در پسوریازیس هستند؛ اما درگیری ناخن یکی دیگر از ویژگی‌های غالب این بیماری است.^۱

اونیکومایکوزیس و پسوریازیس هر دو از اختلالات شایع در جوامع عمومی هستند. این احتمال وجود دارد که در برخی بیماران این دو بیماری همزمان وجود داشته باشند. رابطه بین پسوریازیس و اونیکومایکوزیس بحث‌برانگیز است و ماهیت این ارتباط مشخص نیست.

روش اجرا

در این مطالعه با مرور چندین مقاله مرتبط از پایگاه‌های اطلاعاتی معتبر مانند PubMed،

اونیکومایکوزیس یک عفونت ناخن است که به دلیل درماتوفیت‌ها، مخمرها و قارچ‌های رشته‌ای غیردرماتوفیتی ایجاد می‌شود.^۱ حدود ۵۰ درصد ناهنجاری‌های ناخن به دلیل این عفونت می‌باشد که می‌تواند اثرات منفی قابل توجهی بر عملکرد احساسی، اجتماعی و شغلی بیماران بگذارد و علاوه بر این، می‌تواند هزینه قابل توجهی برای مراقبت‌های بهداشتی ایجاد کند. اونیکومایکوزیس در بیماران نقص ایمنی مانند افراد آلوده با ویروس نقص ایمنی انسانی (HIV) می‌تواند مشکلات جدی‌تری را برای سلامتی ایجاد کند. علاوه بر اینکه درمان عفونت دشوار است، احتمال سرایت پاتوژن‌های قارچی به خصوص عوامل درماتوفیتی به فرد دیگر نیز وجود دارد.^۲

۱) اونیکومایکوزیس زیرناخنی دیستانال (distal subungual onychomycosis [DSO])

این فرم شایع‌ترین فرم می‌باشد و مشخصه آن، تهاجم به بستر ناخن و قسمت زیرین صفحه ناخن می‌باشد. معمولاً ناخن‌های دست، پا یا هر دو به این فرم مبتلا می‌شود که عفونت ناخن‌های پا بسیار شایع‌تر از عفونت ناخن‌های دست هستند.^۴

۲) اونیکومایکوزیس سطحی سفید (white superficial onychomycosis [WSO])

شیوع این فرم نسبت به اونیکومایکوز زیرناخنی دیستانال کمتر می‌باشد و زمانی رخ می‌دهد که قارچ خاصی به لایه‌های سطحی صفحه ناخن به‌طور مستقیم حمله می‌کند. معمولاً به‌صورت اولیه در ناخن پا ایجاد می‌شود و التهاب در ناخن این بیماران حداقل است؛ زیرا بافت زنده دچار درگیری نشده است.^۴

۳) اونیکومایکوزیس زیرناخنی پروگزیمالی (proximal subungual onychomycosis [PSO])

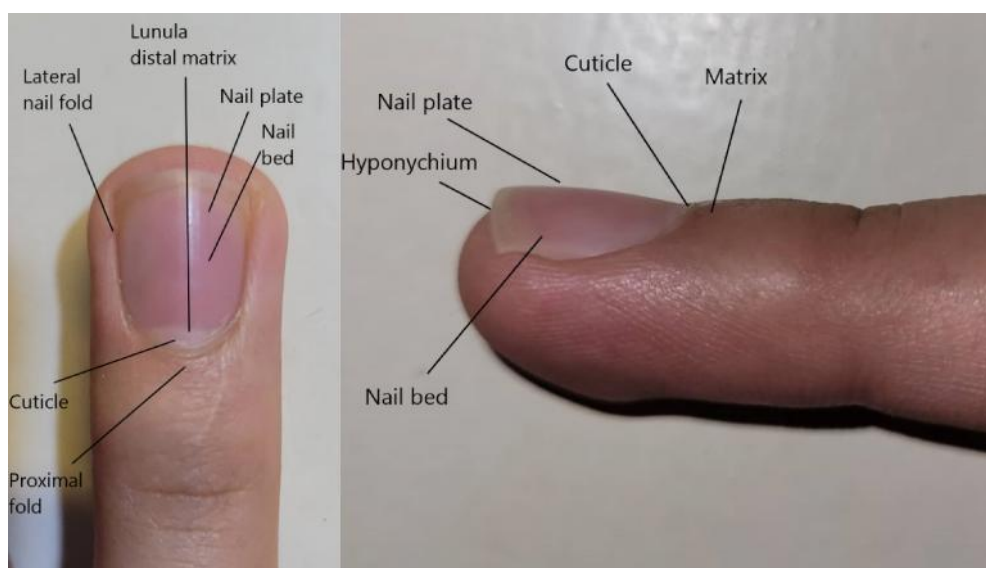
این فرم نسبتاً غیرمعمول است و زمانی رخ می‌دهد که ارگانیسم‌ها از طریق چین نزدیک ناخن، از راه ناحیه کوتیکول به ناخن حمله و به صفحه ناخن تازه تشکیل شده نفوذ می‌کنند و در ناحیه دیستانال جابه‌جا می‌شوند. اگرچه نادرترین شکل اونیکومایکوزیس در

با Science Direct و Scopus، Google scholar جست‌وجوی واژگان کلییدی dermatophytes، onychomycoses، nail psoriasis، yeasts و non-dermatophyte molds به بررسی بروز و عملکرد بیماری‌زایی عوامل قارچی در ایجاد عفونت قارچی ناخن‌های پسوریازیس پرداختیم. در مطالعات کلینیکی محدودی که انجام شده است، بیشتر به پیامدهایی مانند ارتباط اونیکومایکوزیس با پسوریازیس، چالش‌های تشخیصی پسوریازیس ناخن، درمان‌های غیرضروری برای اونیکومایکوزیس و درنهایت هم‌زمانی بروز این دو عفونت پرداخته شده است. هم‌چنین مقالاتی که به زبان انگلیسی نبودند، از مطالعه خارج شدند.

اونیکومایکوزیس

برای درک بهتر پاتوژنسیته عوامل ایجادکننده بیماری‌های ناخن، شناخت آناتومی ناخن مفید است که در شکل ۱، به‌صورت شماتیک و ساده این ساختار به تصویر کشیده شده است.

براساس تظاهرات بالینی و مسیر تهاجم، چهار نوع اونیکومایکوزیس مطرح می‌باشد.



شکل ۱: آناتومی ناخن.

کوچک‌تر ناخن برای تهاجم و قرار گرفتن کمتر بچه‌ها در برابر عوامل قارچی باشد.^۹ فاکتورهای نظیر ضربه مستقیم به ناخن، جویدن ناخن، افزایش سن، جنس، ژنتیک، سیگار، کفش‌های انسدادی، متصدیان برخی از مشاغل (ورزشکاران، مربیان، نظافت‌کاران و خانه‌داران) و فعالیت‌های ورزشی (دویدن، پیاده‌روی با پای برهنه، شنا در استخر و قرار گرفتن در سونا) ابتلا به اونیکومایکوزیس را افزایش می‌دهد.^{۱۰} مواد کاشت ناخن حاوی فرمالدئید نیز ممکن است باعث اونیکولیز شوند. در این شرایط، ناخن‌ها ممکن است زرد شوند و همه ناخن‌ها تحت تأثیر قرار گیرند.^{۱۱}

پسوریازیس ناخن

پسوریازیس یک بیماری مزمن، عودشونده با درگیری سیستم ایمنی است که ۲ تا ۳ درصد جمعیت مردم دنیا را درگیر می‌کند.^۴ در پسوریازیس انواع مختلفی از تغییر رنگ در صفحه ناخن دیده می‌شود. دو علامت تشخیصی برای پسوریازیس مطرح می‌باشد که عبارتند از (۱) لکه‌های قهوه‌ای مایل به قرمزی که شبیه قطرات روغن و حفرات و سوراخ‌های ریزی هستند که از طریق صفحه ناخن قابل مشاهده هستند و احتمالاً ناشی از تجمع نوتروفیل‌ها هستند. این حفرات روی سطح ناخن نشانه اونیکولیز است که نباید با اونیکومایکوزیس اشتباه گرفته شود. حفره‌ها نتیجه درگیری قسمت پروگزیمال ماتریکس است که باعث ایجاد نقص در لایه‌های سطحی صفحات ناخن می‌شود. سلول‌های پاراکراتوتیک ماتریکس به صورت گروهی جمع می‌شوند، به صفحه ناخن می‌چسبند سپس حین رشد ناخن، انسجام خود را با حفره‌های زنده صفحه ناخن از دست می‌دهند. حفره‌ها ممکن است در الگوهای مختلف توزیع، به صورت نامنظم سازمان‌دهی شوند. آن‌ها بیشتر روی ناخن‌های دست مشاهده می‌شوند.^{۱۲} اگرچه حفره‌ها در افراد عادی دیده می‌شوند؛ اما می‌توانند در بیماری‌های دیگری مانند اگزمای مزمن، آلورپی آر‌آتا و لیکن پلان نیز ظاهر شوند؛ اما معمولاً

جوامع عمومی می‌باشد؛ اما در بیماران ایدزی شایع می‌باشد و باید به‌عنوان یک نشانگر اولیه بالینی اولیه در عفونت HIV در نظر گرفته شود.^۴

۴) اونیکومایکوز کاندیدایی

در عفونت‌های ناخنی کاندیدایی ارگانیسم به کل صفحه ناخن حمله می‌کند. این فرم در زنان بیشتر از مردان رخ می‌دهد و بیشتر انگشت وسط را درگیر می‌کند که ممکن است با عفونت‌های کاندیدایی روده یا واژن مرتبط باشند.^۵ به‌صورت کلی اونیکومایکوزیس کاندیدا را می‌توان به سه دسته کلی تقسیم کرد:

۱) پارونیشیا

عفونت به‌صورت پارونیشیا شروع می‌شود که شایع‌ترین فرم می‌باشد. ابتدا به‌صورت یک فرم ادماتوز و قرمز رنگ اطراف صفحه ناخن ظاهر می‌شود.^۶

۲) کاندیدایزیس گرانولومایی

فرم کاندیدایزیس گرانولوما که بیماران مبتلا به کاندیدای مخاطی پوستی مزمن، مستعد ابتلا به این نوع می‌باشند و شامل کمتر از یک درصد موارد اونیکومایکوز می‌شود. این شرایط در بیماران نقص ایمنی دیده می‌شود و عوامل مستقیم به صفحه ناخن هجوم می‌برند.^۷ ارگانیسم ممکن است کل ضخامت ناخن را تحت تأثیر قرار دهد و در نتیجه در موارد پیشرفته، باعث تورم چین‌های ناخن پروگزیمال و جانبی شود.

۳) اونیکولیز کاندیدایی

در نهایت اونیکولیز زمانی رخ می‌دهد که صفحه ناخن از بستر ناخن جدا شده باشد. این فرم در دست‌ها شایع‌تر از پاها است.^۷ دلایل مرتبط با افزایش سن در اونیکومایکوزیس ممکن است شامل گردش خون محیطی ضعیف، دیابت، ضربه‌های مکرر به ناخن، قرار گرفتن طولانی در برابر قارچ‌های بیماری‌زا، عملکرد ضعیف سیستم ایمنی، عدم فعالیت و ناتوانی در کوتاه‌کردن ناخن‌های پا باشد.^۸

به‌نظر می‌رسد میزان شیوع بین بچه‌ها کمتر است که ممکن است به دلایل رشد سریع‌تر ناخن، سطح

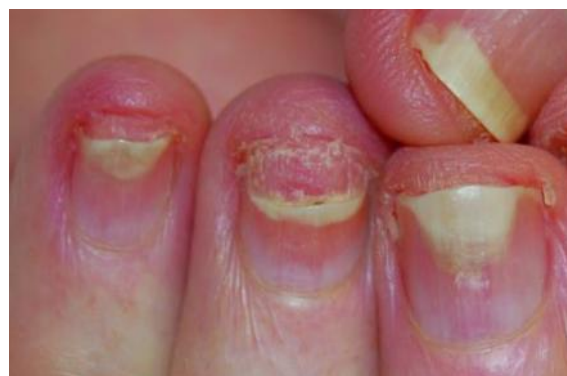رد اونیکومایکوز در بیماران پسوریاتیک با ناهنجاری‌های ناخن، بایستی تفاوت‌های بالینی را بدانند (جدول ۱).
 پسوریازیس ناخن و اونیکومایکوزیس دو بیماری شایع هستند که بر روی ناخن تاثیر می‌گذارند. اینکه پسوریازیس ناخن شرایط لازم برای ایجاد و افزایش عفونت قارچی را فراهم می‌کند یا حضور این دو بیماری اتفاقی است، هنوز مورد بحث است. در هر صورت، مواردی از پسوریازیس ناخن که به درمان مقاوم هستند یا علائم بالینی اونیکومایکوزیس دارند، باید از طریق میکروسکوپ مستقیم، کشت قارچ و روش‌های مولکولی بررسی شوند.^{۱۵}
 به‌نظر می‌رسد که تغییرات مورفولوژی در

در افراد مبتلا به پسوریازیس ناخن، عمیق‌تر هستند.^{۱۳}
 (۲) خونریزی اسپلینتر (Splinter haemorrhage) یکی دیگر از علائمی است که به‌شدت با پسوریازیس ناخن مرتبط است که در نتیجه خروج خون از مویرگ‌های بستر ناخن ایجاد می‌شود. تجمع گلیکوپروتئین‌های خون در زیر ناخن ممکن است باعث تغییر رنگ زرد مایل به سبز در صفحات ناخن شود.
 اونیکولیز پسوریاتیک معمولاً از قسمت‌های انتهایی و جانبی صفحه ناخن شروع می‌شود. جداسدن ناخن از قسمت زیرین ممکن است با هیپرکراتوز زیرناخی شروع شود. یک حاشیه مشخص زردرنگ بین ناخن صورتی و ناحیه جداسده سفید قابل مشاهده است (شکل ۲).^{۱۴}

جدول ۱: تفاوت‌های اپیدمیولوژیک و بالینی بین پسوریازیس ناخن و اونیکومایکوزیس.

متغیرها	اونیکومایکوزیس زیرناخی	پسوریازیس ناخن
سن	بزرگسالان و افراد مسن (بیش از ۶۰ سال)	همه سنین (اوج آن در دوران بلوغ و ۶۰-۴۰ سالگی)
ضایعات پوستی مرتبط	ممکن است با کچلی پای غیرالتهابی همراه باشد.	معمولاً پسوریازیس در سایر نواحی بدن از جمله پوست سر دیده می‌شود.
تعداد ناخن آسیب‌دیده	یک یا هر دو ناخن بزرگ	معمولاً چندین انگشت
ناخن‌های دست در مقابل ناخن‌های پا	ناخن‌های بزرگ پا +++	ناخن‌های دست +++
سطح صفحه ناخن	طبیعی	ناهنجاری‌های پراکنده سطحی، حفره‌دار شدن
رنگ صفحه ناخن	تغییر رنگ سفید تا زرد نارنجی	نشانه قطره روغن، واقع در وسط ناخن یا اطراف اونیکولیز
بلندکردن صفحه ناخن (هیپرکراتوز زیرناخی)	شایع، با رنگ سفید مایل به زرد	ممکن است؛ با رنگ سفید تا تیره‌ای
چین پروگزیمال ناخن	طبیعی است. زمانی که قارچ کپکی علت عفونت ناخن باشد، می‌تواند به‌شدت ملتهب شود.	ممکن است پلاک‌های پسوریازیس ناخن را نشان می‌دهد.

در ناخن‌های پسوریازیس به‌جز اختلالات بافت ناخن، ناهنجاری‌هایی در مویرگ‌های خونی مطرح است که ممکن است منجر به کاهش دفاع طبیعی در برابر میکروارگانیسم‌ها شود.^{۱۴} علاوه بر این، اونیکولیز (جداسدن صفحه ناخن) باعث ایجاد یک محیط مرطوب می‌شود که به نفع تکثیر قارچ می‌باشد.^{۱۵}
 شایع‌ترین ویژگی‌های بالینی اونیکومایکوزیس، هایپرکراتوز زیر ناخی، اونیکولیز و تغییر رنگ می‌باشد؛ بنابراین اونیکومایکوزیس می‌تواند شبیه به پسوریازیس ناخن باشد و بعضی اوقات تشخیص و تفکیک بالینی آن‌ها از یکدیگر بسیار دشوار می‌شود.^{۱۶}
 با توجه به اینکه همراهی این دو بیماری در جمعیت عمومی بسیار شایع است؛ بنابراین پزشکان برای تأیید /



شکل ۲: پسوریازیس بستر ناخن با اونیکولیز.

می‌کند و ناخن‌ها را مستعد عفونت قارچی می‌کند.^{۲۱} الموطیری و همکاران نشان دادند که وقوع اونیکومایکوزیس در بیماران پسوریازیس با درگیری ناخن که دریافت‌کننده آنتی-TNF ۲۰/۳ درصد بودند، در مقایسه با ۱۳/۹ درصد از افراد کنترل بود. آن‌ها گزارش کردند که این خطر برای Infiximab به‌طور قابل توجهی بالاتر بود و به این نتیجه رسیدند که ارتباط معنی‌داری بین اونیکومایکوزیس و بیماران مبتلا به پسوریازیس ناخن که درمان ضد TNF دریافت می‌کنند وجود دارد.^{۲۱} بیماران تحت درمان با Acitretin نیز خطر ابتلا به اونیکومایکوزیس را افزایش می‌دهند. افزایش نرخ اونیکومایکوزیس در بیماران تحت درمان با Infiximab و Adalimumab نیز گزارش شده است.^{۲۲} بنابراین بیماران پسوریازیس با ضایعات ناخنی که به درمان مقاوم هستند یا علائم بالینی اونیکومایکوزیس دارند، باید از طریق میکروسکوپ مستقیم و کشت بررسی شوند. گاهی اوقات پسوریازیس ناخن و اونیکومایکوزیس هم‌زمان وجود دارند. در چنین مواردی درمان ضدقارچی سیستمیک، براساس عامل ایجادکننده قارچی و برای ۳-۴ ماه تجویز می‌شود. در طول این مدت از استروئیدهای موضعی قابل استفاده بر روی واحد ناخن باید اجتناب شود زیرا ممکن است عفونت قارچی ناخن را تشدید کند.

شیوع اونیکومایکوزیس در ناخن‌های پسوریازیس

فراوانی اونیکومایکوزیس در گروه بیماران پسوریازیس می‌تواند از ۴ تا ۶۰ درصد بسته به مطالعات متغیر باشد.^{۲۳} در مطالعات دیگری گزارشات شیوع درگیری ناخن در بیماران با پسوریازیس، ۱۵ تا ۷۹ درصد می‌باشد. تخمین زده می‌شود ناخن‌های این بیماران در تمام عمر خود درگیر می‌باشد.^{۲۴-۲۶} طبق مطالعات متعدد، فراوانی اونیکومایکوزیس در بیماران

پسوریازیس ناخن، عامل مستعدکننده اونیکومایکوزیس است که احتمال می‌رود به‌دلیل پدیده کوپینر (Koebner's phenomenon) رخ دهد.^{۱۷}

تقریباً ۱۰ درصد از بیماران مبتلا به لیکن‌پلان، ناخن‌های غیرطبیعی دارند. علت دیستروپی ناخن ناشناخته است. برآمدگی در قسمت مرکزی ناخن و فرورفتگی در قسمت جانبی، جزء تظاهرات لیکن‌پلان هستند. درماتیت تماسی نیز گاهی شبیه اونیکومایکوزیس است که پزشک بایستی با بررسی وجود درماتیت تماسی در جای دیگر بدن، به تشخیص صحیح برسد.^{۱۸} ناخن‌های دیستروپی در بیماران پسوریازیس دیواره دفاعی ایمنی طبیعی خود را از دست می‌دهند و این فرضیه مطرح است که آیا دیستروپی پسوریاتیک ناخن عامل مستعدکننده عفونت قارچی می‌باشد یا خیر.

در مطالعاتی بیان شده است که پسوریازیس ناخن، می‌تواند فاکتور مستعدکننده برای اونیکومایکوزیس درماتوفیتی باشد.^{۱۹} از سوی دیگر، پاسخ ایمنی در برابر عفونت‌های میکروبی پوست در پسوریازیس به‌طور قابل توجهی قوی است و رشد سریع ناخن‌ها در بیماران مبتلا به پسوریازیس نیز ممکن است نقش مهمی به‌عنوان پیشگیری از عوامل قارچی ایفا کند.^{۲۰}

درمان پسوریازیس معمولاً شامل استفاده از کورتیکواستروئیدهای موضعی یا داروهای سرکوب‌کننده سیستم ایمنی مانند Infiximab, Cyclosporin, Methotrexate و Adalimumab است.

به‌نظر می‌رسد استفاده از استروئیدهای موضعی برای درمان پسوریازیس ناخن، به‌دلیل اثر سرکوب‌کننده سیستم ایمنی، عاملی برای عفونت قارچی باشد. Cyclosporin وضعیت ایمنی بیماران را تغییر می‌دهد و ممکن است ناخن‌های پسوریازیس را مستعد ابتلا به اونیکومایکوزیس کند. گزارش شده است که Methotrexate به‌جز اثر سرکوب‌کننده سیستم ایمنی، به‌طور قابل توجهی رشد ناخن را کند

بستری مبتلا به پسوریازیس در مقایسه با افراد سالم، به‌طور معنی‌داری بیشتر بوده است.^{۲۵}

عوامل بیماری‌زا در ناخن پسوریاتیک

مطالعات متعددی، پاتوژن‌های قارچی مختلفی را گزارش کرده‌اند که ممکن است باعث اونیکومایکوزیس در بیماران مبتلا به پسوریازیس ناخن شوند (جدول ۲). با این حال، شواهد متناقض بوده است و دلیل این نتایج نسبتاً متفاوت، هنوز به‌طور کامل درک نشده است.^{۱۷، ۲۳-۳۰}

درماتوفیت‌ها به‌عنوان شایع‌ترین عوامل قارچی مطرح می‌باشند. در مطالعه زیسووا و همکاران، در بیماران که پسوریازیس ناخن همراه با اونیکومایکوزیس دارند، درماتوفیت به میزان ۶۷ درصد مشاهده شد.^{۱۷}

براساس مطالعات انجام‌شده، عفونت ناخن‌های پا اغلب به‌دلیل درماتوفیت‌ها است، درحالی که مخمرها در ناخن‌های دست شیوع بیشتری دارند. درماتوفیت‌ها در بیماران پسوریازیس بیشتر از افراد سالم بود ($P=0/002$).

فرضیه مطرح‌شده این است که آسیب

جدول ۲: شیوع گونه‌های قارچی در ناخن‌های پسر باتیک.

جنس	گونه‌های قارچی
درماتوفیتی	ترایکوفایتون روبروم، ترایکوفایتون منتاگروفایتیس، ترایکوفایتون وروکوزوم، ترایکوفایتون تونسورنس و ترایکوفایتون اینتردیجیتال
مخمری	کاندیدا آلبیکنس، کاندیدا پاراپسیلوزیس، کاندیدا گیلرموندی، کاندیدا کروزه‌ای، کاندیدا تروپیکالیس، کاندیدا گلابراتا، ژئوتریکوم کاندیدوم، ساکارومیسس سروسیسه و ترایکوسپورون بژلی
رشته‌ای	آسپرژیلوس نایجر، آسپرژیلوس فومیگاتوس، آسپرژیلوس ترئوس، آسپرژیلوس فلاووس، اسکوپولاریوپسیس
غیردرماتوفیتی	برویکالیس، ردوتورولا موسیلاژینوزا، آلترناریا، پنی‌سیلیوم، سفالوسپوریوم، کلادوسپوریوم، اسکوپولاریوپسیس برویکالیس، بای‌پولاریس، فوزاریوم، سیتالیدیوم، سین سفالوستروم و آکرومونیم

کراتینوسیت‌ها به‌دلیل پسوریازیس ممکن است یک محیط ایده‌آل برای درماتوفیت‌ها فراهم کند. ترایکوفایتون روبروم، به‌عنوان شایع‌ترین پاتوژن بین درماتوفیت‌ها در بیماران پسوریازیس گزارش شده است. به‌نظر می‌رسد ناخن‌های پسوریازیس یک بستر مناسب برای درماتوفیت‌ها هستند و با وجود رشد سریع ناخن‌های پسوریازیس، باز هم در برابر عفونت درماتوفیت محافظت نمی‌شوند.^{۳۱}

در مطالعه‌ای که توسط لیبویسی و همکاران صورت گرفته است، در ۳۷/۲ درصد بیماران پسوریازیس ناخن درماتوفیت‌ها مشاهده شدند. هم‌چنین مخمرها و قارچ‌های رشته‌ای غیردرماتوفیتی در ۵/۲٪ بیماران مشاهده شد.^{۳۲} تنها مطالعه‌ای که شیوع مشابهی از اونیکومایکوزیس درماتوفیتی (۴۳/۲۷٪) و اونیکومایکوز ناشی از مخمر (۴۳/۵۵٪) در بیماران پسوریازیس بیان شد، توسط گالو و همکاران بود.^{۳۳}

میزان بروز اونیکومایکوزیس ناشی از مخمرها در بیماران مبتلا به پسوریازیس ناخن ۱۹ تا ۲۳٪ گزارش شده است.^{۳۰} چندین مطالعه نشان داده است که احتمال حضور مخمرها برای ابتلا به عفونت قارچی در ناخن‌های پسوریازیس بیشتر است، مخصوصاً در مطالعه منتشرشده توسط ریزو و همکاران که گزارش دادند در بیماران پسوریازیس مبتلا به اونیکومایکوزیس، شایع‌ترین پاتوژن‌ها گونه‌های کاندیدا (۶۹/۲٪) در مقایسه با درماتوفیت‌ها ۳۰/۸٪ بودند. در مقابل احتمال دارد بیماران غیرپسوریازیس، بیشتر عفونت قارچی ناخن در اثر درماتوفیت‌ها داشته باشند.^{۲۴} براساس مطالعه شمیر و همکاران، درماتوفیت‌ها شایع‌ترین پاتوژن‌های موجود در کشت ناخن‌های دست و پا بودند.^{۳۴}

جمع‌آوری نمونه ناخن

اولین مرحله از فرآیند جمع‌آوری نمونه، پاک‌سازی کامل ناحیه ناخن با الکل برای حذف آلودگی‌هایی مانند باکتری است. از آنجایی که محل تهاجم و محلی‌سازی عفونت در انواع مختلف اونیکومایکوزیس

مدیریت بیماران مبتلا به پسوریازیس همراه با اونیکومایکوزیس، ابتدا شامل درمان با یک ضدقارچ سیستمیک حداقل به مدت ۳ ماه برای از بین بردن عفونت قارچی است که بر اساس قارچ عامل ایجادکننده آن انتخاب می‌شود. در طول این مدت، باید استفاده موضعی از کراتولیتیک‌ها و رتینوئیدها توصیه و از مصرف استروئیدهای موضعی که ممکن است اثر ضدقارچی را مختل کنند، اجتناب شود. وقتی عفونت قارچی درمان شد، پسوریازیس ناخن باقی می‌ماند که بسته به شدت و محل التهاب در واحد ناخن باید درمان شود. پیگیری دوره‌ای این بیماران، هر ۳ تا ۴ ماه یک‌بار، با معاینه بالینی، درموسکوپی و قارچ‌شناسی به منظور نظارت بر عودهای احتمالی اونیکومایکوزیس ضروری است.^{۱۵}

متخصصان پوست نباید فراموش کنند که اونیکومایکوزیس ممکن است در بیماران مبتلا به پسوریازیس رخ دهد؛ بنابراین در این موارد معاینه قارچ‌شناسی نیاز است، به‌ویژه زمانی که تصویر بالینی ناخن حاکی از عفونت قارچی باشد. در این موارد، درمان ضدقارچی ممکن است ظاهر ناخن بیمار را بهبود بخشد. در مورد اثربخشی داروهای ضدقارچ در بیماران پسوریازیس مبتلا به اونیکومایکوزیس بحث وجود دارد. با این حال، به‌نظر می‌رسد که درمان باید با احتیاط تجویز شود؛ زیرا برخی از عوامل ضدقارچی سیستمیک، مانند تربینافین ممکن است پسوریازیس را تشدید کنند.^{۳۷}

در ناخن مبتلا به پسوریازیس پاسخ به درمان با داروی ایتراکونازول حساسیت کمتری نسبت به ناخن مبتلا به عفونت قارچی نشان داده است.^{۳۴} به‌نظر می‌رسد که اونیکومایکوزیس نیاز به درمان ضدقارچی و ضدپسوریاتیک دارد؛ زیرا عفونت قارچی اضافه‌شده می‌تواند منجر به بدتر شدن وضعیت ناخن بیماران شود.

نتیجه می‌گیریم که اونیکومایکوزیس و پسوریازیس ناخن بیماری‌های شایعی هستند که ناخن‌ها را

متفاوت است، رویکردهای متفاوتی بسته به تشخیص احتمالی، برای به‌دست‌آوردن نمونه‌های بهینه ضروری است. اگرچه میکروسکوپ مستقیم می‌تواند تشخیص مناسبی در مورد هویت میکروارگانیسم ارائه دهد؛ اما انجام کشت و تطبیق دقیق نتایج میکروسکوپی و کشت، برای اطمینان پزشک از تشخیص ضروری است.^{۳۵}

علاوه‌براین، آزمایش تعیین حساسیت دارویی می‌تواند به تشخیص عود از عفونت مجدد کمک کند و شواهدی در مورد اینکه آیا خود قارچ مسئول شکست درمان است یا خیر ارائه می‌دهد. بررسی بافت‌شناسی اونیکومایکوزیس هیپرکراتوز مشخص و تجمع نوتروفیل‌ها و هم‌چنین هیپرگرانولوز لکه‌دار همراه با هیپرپلازی پاپیلوماتوز بستر ناخن را نشان می‌دهد. هیف‌ها و هاگ‌ها در بافت هیپرکراتوز زیربانی و در سمت پایین صفحه ناخن دلیل عفونت قارچی هستند. رنگ‌آمیزی PAS امکان تجسم آسان هیف‌ها در نمونه را فراهم می‌کند.^{۱۵}

تغییرات ناخن در پسوریازیس اغلب با ضایعات پوستی همراه است. وجود تغییر ناخن ممکن است تشخیص بیماری را تسهیل کند. در این موارد به‌خصوص در صورت عدم وجود ضایعات پوستی و مشکوک به پسوریازیس، بررسی هیستوپاتولوژیک ناخن‌ها یک کمک تشخیصی بسیار ارزشمند است. اونیکومایکوزیس و پسوریازیس ممکن است بافت‌شناسی مشابهی نشان دهند و به همین دلیل، رنگ‌آمیزی PAS لازم است.^{۳۶}

درگیری ناخن در پسوریازیس یک مشکل اساسی است؛ زیرا علاوه‌بر دشواری درمان ناخن، در برخی موارد در برابر درمان مقاومت دیده شده است.^{۱۷}

با توجه به مدت زمان طولانی پروتکل‌های درمانی، انتخاب درمان نیز به انگیزه و تبعیت بیمار بستگی دارد. درمان پسوریازیس ناخن شامل درمان‌های موضعی، داخل ضایعه، پرتودرمانی و درمان‌های سیستمیک می‌باشد.^{۱۳}

تحت‌تأثیر قرار می‌دهند. تظاهرات بالینی اونی‌کومایکوزیس اغلب شبیه پسوریازیس ناخن و پیچیده است. بالعکس است و تمایز بالینی این دو گاهی اوقات

References

1. Ghannoum M, Hajjeh R, Scher R, et al. A large-scale North American study of fungal isolates from nails: the frequency of onychomycosis, fungal distribution, and antifungal susceptibility patterns. *J Am Acad Dermatol* 2000; 43: 641-48.
2. Faergemann J, Baran R. Epidemiology, clinical presentation and diagnosis of onychomycosis. *Br J Dermatol*. 2003; 149, 1-4.
3. Gudjonsson JE, Karason A, Runarsdottir EH, et al. Distinct clinical differences between HLA-Cw 0602 positive and negative psoriasis patients-an analysis of 1019 HLA-C-and HLA-B-typed patients. *J Invest Dermatol* 2006; 126: 740-45.
4. Gupta A. Types of onychomycosis. *Cutis* 2001; 68: 4-7.
5. Jayatilake J, Tilakaratne W, Panagoda G. Candidal onychomycosis: A mini-review. *Mycopathologia* 2009; 168: 165-73.
6. Arce M, Gutiérrez-Mendoza D. Fungal Paronychia. Clinical, diagnosis and treatment aspects. *Curr Fungal Infect Rep* 2017; 11: 98-103.
7. Andrés T S, Alexandro B. Candida onychomycosis: An old problem in modern times. *Curr Fungal Infect Rep* 2020; 14: 209-16.
8. Sigurgeirsson B, Baran R. The prevalence of onychomycosis in the global population—a literature study. *J Eur Acad Dermatol. Venereol* 2014; 28: 1480-91.
9. Gupta AK, Sibbald RG, Lynde CW, et al. Onychomycosis in children: Prevalence and treatment strategies. *J Am Acad Dermatol* 1997; 36: 395-402.
10. Tosti A, Hay R, Arenas-Guzmán R. Patients at risk of onychomycosis-risk factor identification and active prevention. *J Eur Acad. Dermatol Venereol* 2005; 19: 13-6.
11. Baran R. Nail cosmetics. *Am J Clin Dermatol* 2002; 3: 547-55.
12. Ghosal A, Gangopadhyay D, Chanda M, et al. Study of nail changes in psoriasis. *Indian J Dermatol* 2004; 49: 18.
13. Jiaravuthisan MM, Sasseville D, Vender RB, et al. Psoriasis of the nail: Anatomy, pathology, clinical presentation, and a review of the literature on therapy. *J Am Acad Dermatol* 2007; 57: 1-27.
14. Sobolewski P, Walecka I, Dopytalska K. Nail involvement in psoriatic arthritis. *Reumatologia* 2017; 55: 131.
15. Rigopoulos D, Papanagiotou V, Daniel R, et al. Onychomycosis in patients with nail psoriasis: A point to point discussion. *Mycoses* 2017; 60: 6-10.
16. Szepietowski JC, Salomon J. Do fungi play a role in psoriatic nails? *Mycoses* 2007; 50: 437-42.
17. Zisova L, Valtchev V, Sotiriou E, et al. Onychomycosis in patients with psoriasis-A multicentre study. *Mycoses* 2012; 55: 143-47.
18. Chng WQ, Yew YW. Nail manifestations in atopic dermatitis: A systematic review. *Int J Dermatol* 2020; 59: 670-76.
19. Leibovici V, Alkalay R, Hershko K, et al. Prevalence of Candida on the tongue and intertriginous areas of psoriatic and atopic dermatitis patients. *Mycoses* 2008; 51: 63-6.

20. Alves IA, Savi FM, deVasconcelos C, et al. The patenting and technological trends in candidiasis treatment: A systematic review (2014-2018). *Curr Top Med Chem* 2019; 19: 2629-639.
21. Uva L, Miguel D, Pinheiro C, et al. Mechanisms of action of topical corticosteroids in psoriasis. *Int J Endocrinol* 2012.
22. Al-Mutairi N, Nour T, Al-Rqobah D. Onychomycosis in patients of nail psoriasis on biologic therapy: A randomized, prospective open label study comparing etanercept, infliximab and adalimumab. *Expert Opin Biol Ther* 2013; 13: 625-29.
23. Klaassen K, Dulak M, VandeKerkhof P, et al. The prevalence of onychomycosis in psoriatic patients: A systematic review. *J Eur Acad Dermatol. Venereol* 2014; 28: 533-41.
24. Rizzo D, Alaimo R, Tilotta G, et al. Incidence of onychomycosis among psoriatic patients with nail involvement: A descriptive study. 2013.
25. Kaçar N, Ergin S, Ergin Ç, et al. The prevalence, aetiological agents and therapy of onychomycosis in patients with psoriasis: A prospective controlled trial. *Clin Exp Dermatol* 2007; 32: 1-5.
26. Klaassen K, Van DKP, Pasch M. Nail psoriasis: A questionnaire-based survey. *Br J Dermatol* 2013; 169: 314-19.
27. Alves NCPdOP, Moreira TdA, Malvino LDS, et al. Onychomycosis in psoriatic patients with nail disorders: aetiological agents and immunosuppressive therapy. *Dermatol Res Pract* 2020.
28. Gupta A, Daigle D, Foley K. The prevalence of culture-confirmed toenail onychomycosis in at-risk patient populations. *J Eur Acad Dermatol Venereol* 2015; 29: 1039-44.
29. Tsentemeidou A, Vyzantiadis TA, Kyriakou A, et al. Prevalence of onychomycosis among patients with nail psoriasis who are not receiving immunosuppressive agents: Results of a pilot study. *Mycoses* 2017; 60: 830-35.
30. Romaszkievicz A, Bykowska B, Zabłotna M, et al. The prevalence and etiological factors of onychomycosis in psoriatic patients. *Adv Dermatol l lergol* 2018; 35: 309.
31. Kyriakou A, Zagalioti SC, Trakatelli MG, et al. Fungal infections and nail psoriasis: An update. *J Fungi* 2022; 8: 154.
32. Leibovici V, Hershko K, Ingber A, et al. Increased prevalence of onychomycosis among psoriatic patients in Israel. *Acta Derm Venereol* 2008; 88.
33. Gallo L, Cinelli E, Fabbrocini G, et al. A 15-year retrospective study on the prevalence of onychomycosis in psoriatic vs non-psoriatic patients: A new European shift from dermatophytes towards yeast. *Mycoses* 2019; 62: 659-64.
34. Shemer A, Trau H, Davidovici B, et al. Onychomycosis in psoriatic patients—rationalization of systemic treatment. *Mycoses* 2010; 53: 340-43.
35. Bassetti M, Giacobbe DR, Vena A, et al. In diagnosis and treatment of candidemia in the intensive care unit. *Seminars in respiratory and critical care medicine. Thieme Medical Publishers* 2019; 524-39.
36. Grover C, Reddy B, Uma CK. Diagnosis of nail psoriasis: Importance of biopsy and histopathology. *Br J Dermatol* 2005; 153: 1153-158.
37. Szepletowski JC. Terbinafine exacerbates psoriasis: Case report with a literature review. *Acta Dermatovener Cr* 2003; 11: 17-21.

Onychomycosis in patients with nail psoriasis

Ensieh Lotfali, PhD¹
Adel Shirani, MD²
Sina Molavizade, MD²
Sa'adat Shojaei, PharmD³

1. Department of Medical Parasitology and Mycology, School of Medicine, Shahid Beheshti University of Medical Sciences, Tehran, Iran
2. Clinical Research Development Center, Islamic Azad University of Najafabad, Isfahan, Iran
3. Student Research Committee, School of Pharmacy, Shahid Beheshti University of Medical Sciences, Tehran, Iran

Received: Apr 09, 2022
Accepted: Apr 24, 2022
Pages: 75-84

Corresponding Author:

Ensieh Lotfali, PhD

Koodakyar St., Daneshjoo Blvd., Velenjak Ave, Shahid Beheshti University of Medical Sciences, Tehran, Iran
Email: ensiehltofali@yahoo.com

Conflict of interest: None to declare

Onychomycosis is a nail infection caused by dermatophyte and non-dermatophyte molds and yeasts. The nail involvement is a feature of psoriasis, although skin manifestations are the most principal findings in psoriasis. Onychomycosis and psoriasis are both common disorders in communities. It is possible that in some patients these two diseases are present at the same time. A review was performed using the keywords including nail psoriasis, onychomycoses, dermatophytes, non-dermatophyte molds and yeasts in valid medical databases, such as PubMed, Google scholar, Scopus and Science direct. Articles that were most relevant to the purpose of the study were selected and studied. We investigated the incidence and pathogenic function of fungal agents in causing fungal infections in psoriasis nails.

Keywords: nail psoriasis, onychomycoses, dermatophytes, non-dermatophyte molds, yeasts

