

خصوصیات دموگرافیک و هیستولوژیک بیماران مبتلا به گرانولوم پس از خالکوبی در بیمارستان رازی

امیر هوشنگ احسانی^۱پدرام نورمحمدپور^۱کامبیز کامیاب حصار^۲سیدمحمد بحرینیان^۳مینا کوهیان محمدآبادی^۴آلا احسانی^۵امیرحسین رحیم‌نیا^{*}

زمینه و هدف: یکی از عوارض مهم خالکوبی، واکنش گرانولوماتوز است که با علائم درد، تورم، قرمزی و تندرین در محل تتو مشخص می‌شود. این واکنش در همه سنین و هر دو جنس دیده می‌شود. با توجه به افزایش عوارض تتو، برآنیم تا مشخصات دموگرافیک - هیستولوژیک و عوارض تتو، به‌خصوص گرانولوم را بررسی کنیم.

روش اجرا: بیماران بیمارستان رازی با تشخیص گرانولوم پس از خالکوبی در یک بازه ۳ ساله وارد مطالعه شدند و خصوصیات دموگرافیک - هیستولوژیک آن‌ها ثبت شد. تعداد ۱۹۶ بیمار وارد مطالعه شدند و برای هر بیمار، یک برگه پرسش‌نامه تهیه و اطلاعات از طریق آن‌ها جمع‌آوری شد.

یافته‌ها: میانگین سنی بیماران ۴۵/۴۶ سال با انحراف معیار ۸/۵۴ و میانگین زمان انجام تتو ۴/۱۸ سال با انحراف معیار ۴/۳۳ بود. میانگین دفعات انجام تتو ۱/۶۴ و انحراف معیار ۱/۸ بود. بیشترین محل انجام تتو ابرو با ۸۸/۳٪ و کمترین، پلک فوقانی با ۰/۶٪ بود. تتوگرانولوما (سارکوئیدال و جسم خارجی) با ۴۱/۷٪ بیشترین و ضایعات لیکنوتیوید با ۲/۸٪ کمترین فراوانی نتیجه پاتولوژی را داشته است.

نتیجه‌گیری: با توجه به بیشترین فراوانی تشخیص پاتولوژیک تتو - گرانولوم (سارکوئیدال و جسم خارجی) با ۴۱/۷٪ و اثبات ارتباط بین تتو - گرانولوم و ابتلا به سارکوئیدوز در مطالعات قبلی، بررسی کامل بیماران، پیگیری طولانی‌مدت از جهت ابتلا به سارکوئیدوز در آینده و بررسی پاسخ بالینی به درمان، منطقی و سودمند به نظر می‌رسد. ضمناً بررسی اینکه آیا درمان ضایعات فعلی نقشی در جلوگیری از ابتلا به سارکوئیدوز در آینده خواهد داشت یا خیر حائز اهمیت به نظر می‌رسد.

کلیدواژه‌ها: خالکوبی، گرانولوم، سارکوئیدوز، واکنش جسم خارجی

دریافت مقاله: ۱۴۰۱/۰۹/۱۴ پذیرش مقاله: ۱۴۰۱/۱۰/۲۰

پوست و زیبایی؛ زمستان ۱۴۰۱، دوره ۱۳ (۴): ۲۵۹-۲۵۲

۱. گروه پوست، بیمارستان رازی، دانشگاه علوم پزشکی تهران، تهران، ایران
۲. گروه آسیب‌شناسی، بیمارستان رازی، دانشگاه علوم پزشکی تهران، تهران، ایران
۳. گروه بیماری‌های داخلی، دانشگاه علوم پزشکی جندی‌شاپور، اهواز، ایران
۴. دانشکده پزشکی، دانشگاه علوم پزشکی ایران، تهران، ایران
۵. دانشکده پزشکی، دانشگاه علوم پزشکی شهید بهشتی، تهران، ایران

نویسنده مسئول:

امیرحسین رحیم‌نیا

تهران، میدان وحدت اسلامی، بیمارستان رازی، گروه پوست
پست الکترونیک:

rahimnia.amir@gmail.com

تعارض منافع: اعلام نشده است.

مقدمه

خالکوبی‌های تروماتیک ناشایع نیستند؛ ولی خالکوبی‌های تزئینی معمولاً رایج‌تر هستند^۱. تتوها از حدود هزاران سال قبل در ابتدا برای شناسایی افراد هم‌قبیله، آثار هنری و سپس برای اهداف زیبایی و درمانی استفاده می‌شده‌اند^۲. فراوانی تتو بین ۱۰٪ تا ۳۰٪ در میان جمعیت سراسر جهان متفاوت است^۳. از

خالکوبی یا تتو فرآیندی است که باعث رسوب پیگمان‌های اگزوزن به داخل پوست می‌شود که این رسوب ممکن است تصادفی یا تعمدی باشد. خالکوبی‌های تصادفی معمولاً به دنبال قرارگیری موادی مثل آسفالت، گرافیت یا کربن در تماس با پوست آسیب‌دیده ایجاد می‌شوند. درست است که

چالش برانگیز است. کورتیکواستروئیدهای موضعی معمولاً کم‌تأثیرند؛ اما کورتیکواستروئیدهای داخل ضایعه می‌توانند استفاده شوند چراکه تجویز آن‌ها آسان است و اگر به‌درستی استفاده شوند، ریسک عوارض جانبی پایینی دارند^{۱۴} و^{۱۳}. سایر درمان‌ها شامل برداشتن ضایعه به کمک جراحی و هم‌چنین درمان با لیزر است، گرچه واکنش سیستمیکی که به‌علت آزاد شدن ماکروفاژها از داخل پیگمان‌های تتو به داخل گردش خون ایجاد می‌شود، می‌تواند درمان لیزر را مختل کند^{۱۵}.

با توجه به تمامی نکات بالا و تمایل فزاینده برای انجام خالکوبی بین افراد در سطح جامعه جهانی و به‌خصوص ایران، بررسی عوارض پوستی و سیستمیک ثانویه به تتو منطقی و لازم به‌نظر می‌رسد؛ علی‌الخصوص اینکه هنوز درمان مشخص قطعی برای عوارض پیدا نشده است.

هدف از انجام این مطالعه بررسی مشخصات دموگرافیک، اپیدمیولوژیک و هیستولوژیک بیماران مراجعه‌کننده با تتو - گرانولوما به بیمارستان رازی بوده است.

روش اجرا

مطالعه ما به‌صورت توصیفی، مقطعی و گذشته‌نگر است که در درمانگاه و بخش آسیب‌شناسی بیمارستان پوست رازی دانشگاه علوم پزشکی تهران انجام گرفته است. قابل ذکر است که کمیته اخلاق در پژوهش گروه پوست و دانشکده پزشکی دانشگاه علوم پزشکی تهران، رعایت موازین اخلاقی را در این مطالعه تأیید کرده است.

جمعیت مورد مطالعه شامل کلیه بیماران مراجعه‌کننده به درمانگاه سرپایی بیمارستان رازی در یک بازه ۳ ساله است که تتو - گرانولوم به‌عنوان تشخیص در گزارش نهایی پاتولوژی آن‌ها ثبت شده است. بیماران با تشخیص اثبات‌شده تتو - گرانولوم

سال ۱۹۸۰ به این طرف، تتو زیبایی صورت، به‌عنوان یک روش جهت آرایش دائمی ابرو و لب‌ها رایج شده است؛ اما در کنار آن، افزایش استفاده از تتوها منجر به افزایش عوارض و پاتولوژی‌های سیستمیک و موضعی گردیده است. پاتولوژی‌های سیستمیک عموماً شامل عفونت‌ها می‌شوند (به‌عنوان مثال هپاتیت B، C، HIV)، درحالی که واکنش‌های پوستی موضعی شامل ضایعات آلرژیک، لیکنوئید، شبه لنفوماتوز، گرانولوماتوز، واکنش‌های افزایش حساسیتی، درماتیت تماسی و عفونت‌ها (به‌عنوان مثال سلولیت، بادسرخ، هرپس، زگیل و مولوسکوم کونتاژیوزوم) می‌گردد^{۳-۵}.

واکنش‌های پیش‌آمده به دو دسته حاد و مزمن تقسیم می‌شوند که به‌دنبال تزریق رنگدانه به داخل پوست و سریعاً پس از انجام فرآیند تتو باشد یا هفته‌ها، ماه‌ها یا حتی سال‌ها بعد رخ دهند. ضایعات اشکال نسبتاً متفاوتی اعم از پچ‌های اریتماتو خارش‌دار، پاپول یا ندول دارد^۶. افزایش شکایت‌های مصرف‌کنندگان درباره واکنش‌های پوستی به تتو، سازمان جهانی غذا و دارو را به انجام تحقیقات و مطالعه درباره جوهر تتو و امنیت آن واداشت^۷.

گرانولوم جسم خارجی، یک عارضه تأخیری اجسام خارجی داخل پوستی مانند تزریقات داخل پوستی، بخیه‌های جذبی و - در موضوع مورد مطالعه ما - جوهر تتو است. واکنش‌های گرانولوماتوز ناشی از تتو اکثراً در پیگمان‌های سولفور (قرمز) اتفاق می‌افتند؛ اما در پیگمان‌های فریک اکساید (سیاه)، دی‌کرومات (سبز) و کبالت (آبی) نیز دیده می‌شوند^۸.

فاصله بین انجام تتو و ایجاد علائم گرانولوم می‌تواند از چند ماه تا چند دهه متغیر باشد^۹ و^{۱۰}. به‌طور کلی، هر چقدر فاصله انجام تتو و ایجاد علائم گرانولوماتوز بیشتر باشد، احتمال یافتن یک بیماری زمینه‌ای سیستمیک یا یک فاکتور خارجی (سارکوئیدوز یا واکنش ناشی از درمان فتوتراپی) هم افزایش می‌یابد^{۱۱} و^{۱۲}.

درمان واکنش‌های گرانولوماتوز ناشی از تتو

بررسی‌های لازم روی آن‌ها انجام شد. نتایج در مورد متغیرهای کیفی به‌صورت جداول فراوانی مطلق و نسبی و در مورد متغیرهای کمی به‌صورت جداول با میانگین و انحراف معیار بررسی شد.

با توجه به اینکه در این مطالعه از اطلاعات موجود در پرونده‌ها استفاده شده است و امکان نقص در اطلاعات وجود دارد، ممکن است خللی در تحقیق ایجاد کند که سعی در برطرف کردن آن‌ها شد؛ اما به‌علت اینکه تمامی اطلاعات توسط یک پزشک جمع‌آوری شده‌اند، نتایج درجه اعتبار و دقت بالایی داشتند.

یافته‌ها

در این مطالعه ۱۹۶ پرونده بررسی شد که مربوط به بیمارانی بود که به درمانگاه پوست بیمارستان رازی مراجعه کرده بودند. از این تعداد، ۱۶ پرونده به‌علت کامل نبودن اطلاعات یا پاسخ‌ندادن به تلفن از مطالعه خارج شدند و درنهایت، ۱۸۰ پرونده بررسی شد. از این تعداد، ۴ نفر مرد (۲/۲٪) و ۱۷۶ نفر زن (۹۷/۸٪) بودند. حداقل سن افراد، ۲۳ و حداکثر ۶۹ سال با میانگین ۴۵/۴۶ سال و انحراف معیار ۸/۵۴ سال بود. میانه سنی بیماران نیز ۴۶ سال بود. بیشترین بیماران مراجعه‌کننده متعلق به گروه سنی ۴۰ تا ۴۹ سال و کمترین، متعلق به گروه سنی ۲۰ تا ۲۹ سال است.

زمان انجام تتو از ۱ تا ۲۰ سال متغیر با متوسط ۴/۱۸ و انحراف معیار ۴/۳۳ سال و دفعات انجام تتو از ۱ تا ۱۰ بار با متوسط ۱/۶۴ و انحراف معیار ۱/۸۰ بود. فراوانی دفعات انجام تتو در ۱۲۰ نفر (۶۶/۷٪)

جدول ۱: فراوانی گروه‌های سنی.

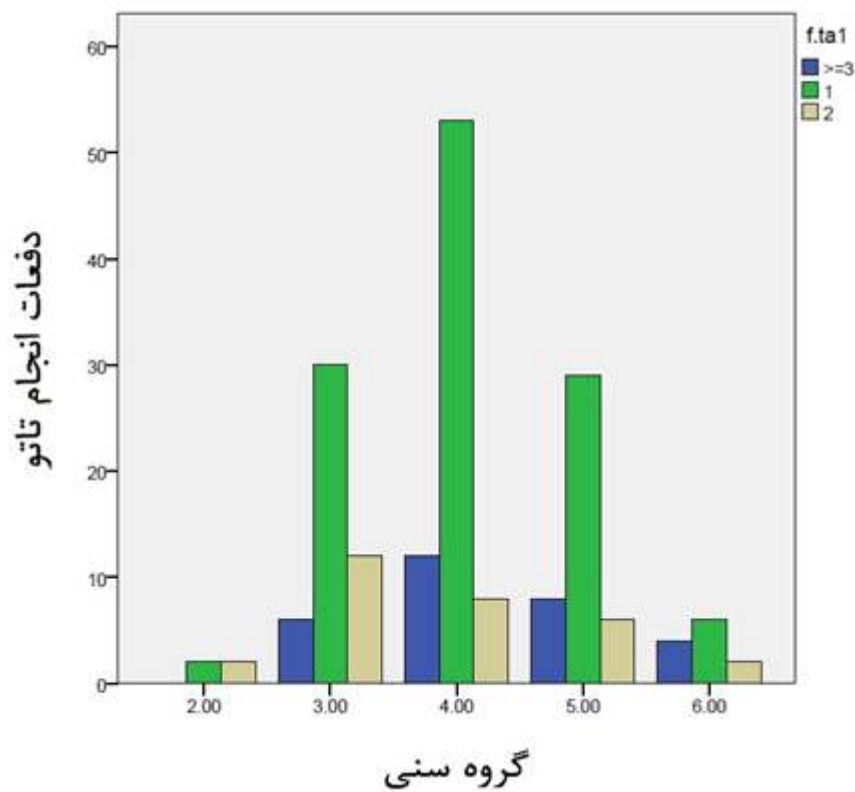
گروه سنی	تعداد	فراوانی	فراوانی تجمعی
۲۰-۲۹	۴	۲/۲٪	۲/۲٪
۳۰-۳۹	۴۸	۲۶/۷٪	۲۸/۹٪
۴۰-۴۹	۷۳	۴۰/۶٪	۶۹/۴٪
۵۰-۵۹	۴۳	۲۳/۹٪	۹۳/۳٪
۶۰-۶۹	۱۲	۶/۷٪	۱۰۰٪
مجموع	۱۸۰	۱۰۰٪	

شناسایی و وارد مطالعه شده‌اند. خصوصیات دموگرافیک آن‌ها شامل سن، جنس، خصوصیات بالینی شامل محل درگیر، تشخیص اولیه بالینی و هم‌چنین زمان و تعداد دفعات تتو ثبت شده است. جهت تکمیل اطلاعات بیماران، در قدم اول سعی شده است تا سه بار با بیمار تماس گرفته شود و در صورتی که به هیچ عنوان امکان تماس با وی مقدور نبود، بیمار از مطالعه خارج می‌شد. مطالعه از نوع مقطعی است. تعداد ۱۹۶ بیمار وارد مطالعه شدند که ۱۶ بیمار به‌علت عدم پاسخ‌گویی تلفنی و کامل نبودن اطلاعات پرونده از مطالعه خارج شدند.

برای هر بیمار یک برگه پرسش‌نامه شامل مشخصات بیمار اعم از سن، جنس، زمان انجام تتو، محل تتو، رنگ تتو، دفعات انجام تتو، شرح حال وی و تشخیص نهایی پاتولوژیک تهیه گردید که اطلاعات از طریق آن‌ها جمع‌آوری و با تماس با بیماران تکمیل شده است.

با توجه به اینکه مطالعه ما، یک مطالعه توصیفی است و هیچ‌گونه تداخلی در روند درمانی بیماران ایجاد نمی‌کند؛ لذا ملاحظه اخلاقی به‌جز حفظ اسرار بیماران در میان نیست. در هنگام تلفن به بیماران کامل توضیح داده شد که فقط از نتایج پاتولوژی و آزمایشات مربوطه استفاده می‌شود و اطلاعات شخصی و نام آن‌ها کاملاً محفوظ مانده و از اسم آن‌ها استفاده نخواهد شد و درنهایت رضایت آگاهانه از همه افراد بالغ و از والدین یا قیم قانونی افراد صغیر شرکت‌کننده در مطالعه گرفته شده است. اطلاعات در پرسش‌نامه‌هایی کدگذاری شده جمع‌آوری گردید. درنهایت قابل ذکر است که این مطالعه هیچ هزینه‌ای برای بیماران دربرنداشت.

پس از تکمیل فرم مخصوص هر بیمار، اطلاعات مربوطه در یک صفحه که به همین منظور طراحی شده بود، ثبت و توسط نسخه ۲۲ نرم‌افزار SPSS (IBM SPSS Statistics, Armonk, NY, USA)،



شکل ۱: توزیع فراوانی دفعات انجام تاتو براساس گروه‌های سنی.

فراوانی انواع پاتولوژی در بیماران در جدول ۴ گزارش شده است. با توجه به این جدول، فراوانی تشخیص پاتولوژیک تاتو - گرانولوما (سارکوئیدال و جسم خارجی) با ۴۱/۷٪ بیشترین فراوانی و تشخیص پاتولوژیک لیکنوئید با ۲/۸٪ کمترین فراوانی را داشته است.

بحث

گرانولوما به ۳ دسته سارکوئیدال، گرانولوم جسم خارجی و واکنش آلرژیک گرانولوماتو تقسیم می‌شوند. برای اولین بار مادران در سال ۱۹۳۹ در مورد گرانولوم

جدول ۳: فراوانی رنگ تاتو.

فراوانی	تعداد	رنگ تاتو
۳/۹٪	۷	قرمز
۹۲/۲٪	۱۶۶	قهوه ای
۳/۹٪	۷	سبز
۱۰۰٪	۱۸۰	مجموع

۱ بار، در ۳۰ نفر (۱۶/۷٪) ۲ بار، در ۹ نفر (۵٪) ۳ بار و در ۲۱ نفر (۱۱/۷٪) بیشتر از ۳ بار بوده است. محل انجام تاتو در ۱۵۹ نفر (۸۸/۳٪) از بیماران در ابرو، ۵ نفر (۲/۸٪) در ساعد، ۲ نفر (۱/۱٪) در چشم، ۸ نفر (۴/۴٪) در لب، ۱ نفر (۰/۶٪) در پلک فوقانی، ۲ نفر (۱/۱٪) در شکم و ۳ نفر (۱/۷٪) در ساق پا گزارش شد (جدول ۲).

جدول ۲: فراوانی محل انجام تاتو.

ناحیه آناتومیک	تعداد	فراوانی
ابرو	۱۵۹	۸۸/۳٪
ساعد	۵	۲/۸٪
چشم	۲	۱/۱٪
لب	۸	۴/۴٪
پلک فوقانی	۱	۰/۶٪
شکم	۲	۱/۱٪
ساق پا	۳	۱/۷٪
مجموع	۱۸۰	۱۰۰٪

جدول ۴: فراوانی نتیجه پاتولوژی بیماران.

نتیجه پاتولوژی	تعداد	فراوانی	فراوانی تجمعی
Tattoo granuloma (Sarcoidal and FB)	۷۵	%۴۱/۷	%۴۱/۷
Sarcoidal type	۶۲	%۳۴/۴	%۷۶/۱
Sarcoidosis	۱۳	%۷/۲	%۸۳/۳
Foreign Body Type	۱۵	%۸/۳	%۹۱/۶
Lichenoid	۵	%۲/۸	%۹۴/۴
Others	۱۰	%۵/۶	%۱۰۰
مجموع	۱۸۰	%۱۰۰	%۱۰۰

سارکوئیدال در محل تتو گزارشی ارائه داد و بیان کرد که این ضایعات می‌توانند به‌عنوان اولین نشانه بیماری سارکوئیدوز باشند. لوونتال نیز واکنش‌های آگزمایی و گرانولوماتو را در یک مورد خالکوبی سبز رنگ مشاهده کرد.^{۱۶} در مطالعه ما نیز هر ۳ ضایعه با پاتولوژی‌های گرانولوم سارکوئیدال، گرانولوم جسم خارجی و ضایعات لیکنوئید مشاهده شدند.

در مطالعه‌ای که در سال ۱۳۹۳ توسط دکتر نورمحمدپور و همکاران در بیمارستان رازی انجام شده است، شایع‌ترین گرانولوم‌های غیرعفونی یافت‌شده گرانولوم‌های جسم خارجی و تتو - گرانولوم بود. هم‌چنین تمام بیماران با گرانولوم ناشی از خالکوبی، خانم‌های با سن ۴۰ تا ۶۰ سال و با میانگین سنی ۴۳/۰۹ بودند که یافته‌های فوق با مطالعه ما هم‌خوانی داشت؛ زیرا در مطالعه ما گرانولوم ناشی از خالکوبی بیشترین شیوع را در پرونده‌های بررسی‌شده داشت و میانگین سنی بیماران ما نیز ۴۵/۴۶ با انحراف معیار ۸/۵۴ بود.^{۱۷}

در مطالعه عالی و همکاران، یک بیمار با سابقه سارکوئیدوز سیستمیک از ۶ سال قبل به‌دنبال خالکوبی دچار گرانولوم سارکوئیدال محدود به یک رنگدانه شد. در نهایت آن‌ها نتیجه گرفتند که گرانولوم سارکوئیدال می‌تواند به‌صورت یک واکنش موضعی به‌تنهایی یا به‌عنوان نشانه‌هایی از سارکوئیدوز

سیستمیک بروز یابد.^{۱۸}

با توجه به احتمال بروز سارکوئیدوز پوستی و هم‌چنین سارکوئیدوز سیستمیک در بیماران با گرانولوم سارکوئیدال، بررسی آسیب‌شناسی تمام بیماران با واکنش به تتو و هم‌چنین پیگیری طولانی‌مدت آن‌ها در آینده سودمند به‌نظر می‌رسد.

ماهونی و همکاران با بررسی بیماری ۳۶ ساله که با ضایعات پاپولر بدون علامت از حدود ۴ ماه پیش در محل خالکوبی با سابقه خالکوبی از حدود ۱۰ سال قبل مراجعه کرد، متوجه درگیری ریوی وی شده و درنهایت برای ایشان تشخیص سارکوئیدوز ریوی مرحله ۱ مطرح شد. درست است علت سارکوئیدوز نامشخص است؛ ولی به نظر می‌رسد که گرانولوم سارکوئیدال یک واکنش افزایش حساسیتی نامشخص است که بیشتر در افراد مستعد از لحاظ ژنتیکی به‌دنبال یک آنتی‌ژن خارجی یا داخلی (اتوپمپون) مشاهده می‌شود. درنهایت سارکوئیدوز سیستمیک که با آدنوپاتی هیلار در بیمار مشاهده شد، ممکن است بیانگر گسترش لنفاتیک آنتی‌ژن‌های ذکرشده در بالا باشد.^{۱۹}

در بررسی‌های ما کمترین شیوع پاتولوژی مربوط به ضایعات لیکنوئید است؛ اما در مطالعه کلوگر که در سال ۲۰۱۷، ۳۱ مورد را بررسی کرده است، بیشترین شیوع ضایعات مربوط به ضایعات لیکنوئید بود و ضایعات گرانولوماتو از نظر شیوع دوم است که با مطالعه ما هم‌خوانی زیادی ندارد. دلیل این ناهمخوانی، اهداف متفاوت ۲ مطالعه با هم بود؛ زیرا در این مطالعه، ما بیماران با تشخیص بالینی تتو - گرانولوم را بررسی می‌کردیم؛ ولی کلوگر تمامی عوارض مربوط به خالکوبی را بررسی کرده بود و این احتمال نیز وجود دارد که ناهمخوانی به‌علت حجم نمونه بیشتر در مطالعه ما باشد.^{۲۰}

استریتمانس و همکاران واکنش‌های بعد از تتو را در ۹۲ بیمار بررسی کردند که درنهایت، سوابق پزشکی ۳۳ بیمار به‌طور کامل بررسی شد. ۲۷ نفر آن‌ها (۸۲٪)

وجود یک فاکتور مستعدکننده خودایمنی و مرتبط با سارکوئیدوز است.

در مطالعات قبلی ارتباط بین تتو - گرانولوم و ابتلا به سارکوئیدوز بررسی و مشاهده شده است. با توجه افزایش روزافزون محبوبیت و انجام تتو در سطح جامعه جهانی و به خصوص ایران، معاینه، بررسی کامل زمینه‌ای و هم‌چنین پیگیری‌های طولانی‌مدت بیماران مبتلا به تتو - گرانولوم از جهت ابتلا به سارکوئیدوز منطقی و سودمند به نظر می‌رسد.

نتیجه می‌گیریم که بررسی پاسخ بالینی بیماران به درمان در طولانی‌مدت از جهت اینکه آیا درمان ضایعات فعلی نقشی در جلوگیری از ابتلا به سارکوئیدوز در آینده خواهد داشت یا خیر، حائز اهمیت به نظر می‌رسد.

واکنش گرانولوماتو بعد از انجام تتو نشان دادند که مشابه این نتیجه، از لحاظ فراوانی در مطالعه ما رویت گردید.^{۲۱}

سپهری و همکاران عوارض مرتبط با خالکوبی را بین سال‌های ۲۰۰۸ تا ۲۰۱۵ در کلینیک تتو دانشگاه بیسپه‌جرگ دانمارک بررسی کردند که بین ۴۹۴ عارضه مرتبط با تتو، ۹۲ واکنش به صورت ضایعات پاپولوندولر رویت شد که از این تعداد، ۲۷ واکنش (۲۹٪) به عنوان سارکوئیدوز پوستی یا سیستمیک تشخیص داده که با پاتولوژی نیز تأیید شد. نکته قابل توجه دیگر، پدیده Rush است که یک خالکوبی مشکی جدید به عنوان محرک، باعث ایجاد ضایعات پاپولوندولر هم در محل تتوی جدید و هم در محل خالکوبی‌های قبلی مشکی می‌شود. ۷۰٪ بروز این پدیده در بیماران با تشخیص سارکوئیدوز بوده است که احتمالاً بیانگر

References

1. Vakharia P OK, Laumann A. Tattoo reactions: Medscape; [Available from: <https://emedicine.medscape.com/article/1124433-overview>].
2. Pabst MA, Letofsky-Papst I, Bock E, et al. The tattoos of the tyrolean iceman: A light microscopical, ultrastructural and element analytical study. *J Archaeol Sci* 2009; 36: 2335-341.
3. Rogowska P, Sobjanek M, Sławińska M, et al. Tattoos dermatological complications: analysis of 53 cases from Northern Poland. *Dermatology* 2022; 238: 799-806.
4. Kaatz M, Elsner P, Bauer A. Body-modifying concepts and dermatologic problems: tattooing and piercing. *Clin Dermatol* 2008; 26: 35-44.
5. Morales-Callaghan Jr AM, Aguilar-Bernier Jr M, Martínez-García G, et al. Sarcoid granuloma on black tattoo. *J Am Acad Dermatol* 2006; 55: 71-3.
6. Miller LM, Schwartz JT, Cho S. Milia: A unique reaction to tattoos. *Cutis* 2011; 87: 195-96.
7. Ortiz AE, Alster TS. Rising concern over cosmetic tattoos. *Dermatol Surg* 2012; 38: 424-29.
8. Antonovich DD, Callen JP. Development of sarcoidosis in cosmetic tattoos. *Arch Dermatol* 2005; 141: 869-72.
9. Hanada K, Chiyoya S, Katabira Y. Systemic sarcoidal reaction in tattoo. *Clin Exp Dermatol* 1985; 10: 479-84.
10. Werchniak A, Cheng S, Dhar A, et al. Sarcoidosis presenting as tattoo changes in a patient undergoing treatment with interferon- α and ribavirin. *Clin Exp Dermatol* 2004; 29: 547-48.
11. Turlaki A, Boneschi V, Tosi D, et al. Granulomatous tattoo reaction induced by intense pulse light treatment. *Photodermatol Photoimmunol Photomed* 2010; 26: 275-76.
12. Baumgartner M, Feldmann R, Breier F, et al. Sarcoidal granulomas in a cosmetic tattoo in association with pulmonary sarcoidosis. *J Dtsch Dermatol Ges* 2010; 8: 900-02.

13. Tope WD, Arbiser JL, Duncan LM. Black tattoo reaction: The peacock's tale. *J Am Acad Dermatol* 1996; 35: 477-79.
14. Duke D, Urioste SS, Dover JS, et al. A reaction to a red lip cosmetic tattoo. *J Am Acad Dermatol* 1998; 39: 488-90.
15. Kilmer SL. Laser treatment of tattoos. *Dermatol Clin* 1997; 15: 409-17.
16. Kazandjieva J, Tsankov N. Tattoos: Dermatological complications. *Clin Dermatol* 2007; 25: 375-82.
17. Nourmohammadpour P, Ehsani AH, Kamyab K, et al. Tattoo granuloma: A clinical and demographic survey of patients referred to razi hospital in tehran. *Dermatol Cosmet* 2014; 5: 76-81.
18. Ali SM, Gilliam AC, Brodell RT. Sarcoidosis appearing in a tattoo. *J Cutan Med Surg* 2008; 12: 43-8.
19. Mahony J, Helms SE, Brodell RT. The sarcoidal granuloma: A unifying hypothesis for an enigmatic response. *Clin Dermatol* 2014; 32: 654-59.
20. Kluger N. Cutaneous complications related to tattoos: 31 cases from Finland. *Dermatology* 2017; 233: 100-09.
21. Straetemans M, Katz LM, Belson M. Adverse reactions after permanent-makeup procedures. *N Engl J Med* 2007; 356: 2753-753.

Demographic and histological characteristics of patients with tattoo-granuloma in Razi Hospital

Amirhoushang Ehsani, MD¹
Pedram Nourmohammadpour, MD¹
Kambiz Kamyab Hesari, MD²
Seyedmohammad Bahrainian, MD³
Mina Koohian Mohammadabadi,
MD⁴
Ala Ehsani⁵
Amirhossein Rahimnia, MD^{1*}

1. Department of Dermatology, Razi Hospital, Tehran University of Medical Sciences, Tehran, Iran
2. Department of Pathology, Razi Hospital, Tehran University of Medical Sciences, Tehran, Iran
3. Department of Internal Medicine, Jundishapur University of Medical Sciences, Ahvaz, Iran
4. School of Medicine, Iran University of Medical Sciences, Tehran, Iran
5. School of Medicine, Shahid Beheshti University of Medical Sciences, Tehran, Iran

Received: Dec 05, 2022
Accepted: Jan 10, 2023
Pages: 252-259

Corresponding Author:

Amirhossein Rahimnia, MD

Department of Dermatology, Razi Hospital, Vahdat-e-Eslami Sq., Tehran, Iran
Email: rahimnia.amir@gmail.com

Conflict of interest: None to declare

Background and Aim: One of the most important pathologies of tattooing is granulomatous reaction to the tattoo which is usually represented by symptoms like pain, inflammation, redness and tenderness at the tattoo area. Granulomatous reaction to tattoo occurs at all ages and has been seen among both male and female. Due to the new rise in popularity of cosmetic tattoos and its pathologies, we intend to explore a descriptive study of the demographic and histopathologic characteristics of the granulomatous reactions due to cosmetic tattoos.

Methods: Razi hospital patients with proven tattoo granuloma pathology in a 3-year period were identified and studied and their demographic-histological characteristics were recorded. The study is of a cross-sectional type. 196 patients were enrolled in the study, a questionnaire was prepared for each patient and information was collected through them.

Results: The mean \pm standard deviation age of the patients was 45.46 ± 8.54 . The mean \pm standard deviation tattoo time was 4.18 ± 4.33 . The mean \pm standard deviation frequency of tattooing was 1.64 ± 1.8 . The most common tattoo area was eyebrow in 88.3% of the patients and least common was upper eyelid in 0.6%. The most common pathology result was tattoo granuloma in 41.7% of the patients and the least common was Lichenoid in 2.8%.

Conclusion: Considering the highest frequency of pathological diagnosis of tattoo-granuloma (Sarcoidal and foreign body) with 41.7% in our study and observing the relationship between tattoo-granuloma and sarcoidosis in previous studies, complete examination of patients, long-term follow-up of patients which will have sarcoidosis in the future and examining the clinical response to treatment seems logical and beneficial. It is also important to consider whether the treatment of current lesions will play a role in preventing sarcoidosis in the future or not.

Keywords: tattooing, granuloma, sarcoidosis, foreign-body reaction

