

# ارزیابی هیستوپاتولوژی و ایمونوهیستوشیمی تأثیر عصاره قطبی بارهنگ سرنیزه‌ای بر التیام زخم باز در پوست رت ویستار

طراوت بهرامی  
سروش محیط‌مافی\*  
فریبرز معیر

گروه دامپزشکی، دانشگاه آزاد اسلامی، واحد کرج، ایران

**زمینه و هدف:** هدف از مطالعه حاضر، بررسی هیستوپاتولوژی و ایمونوهیستوشیمی تأثیر عصاره قطبی بارهنگ سرنیزه‌ای ۵ درصد بر التیام زخم باز در پوست رت است.

**روش اجرا:** پس از جداکردن عصاره گیاه به روش مخلوط، تعداد ۴۰ عدد رت سالم نر با وزن متوسط ۲۰۰-۲۵۰ گرم انتخاب و به‌طور تصادفی در دو گروه اصلی ۲۰ تایی تقسیم شدند. گروه ۱، گروه درمان و گروه ۲، گروه کنترل بودند که هر کدام از گروه‌های اصلی به ۴ گروه فرعی (روزهای ۳، ۷، ۱۴ و ۲۱) تقسیم شدند. جهت بررسی هیستوپاتولوژیک و ایمونوهیستوشیمی روند التیام، زخم موش‌های گروه‌های فرعی در هر دو گروه اصلی به‌صورت تمام ضخامت و به قطر ۱۵ میلی‌متر برداشت و جهت مطالعات بافت‌شناسی بررسی شد. پس از مقطع‌گیری، با روش رنگ‌آمیزی کیفی هماتوکسیلین ائوزین و تری کروم ماسون و با استفاده از آنتی‌بادی‌های ضدفاکتور، رشد تغییردهنده بتا و فاکتور رشد اندوتلیال عروقی گروه‌ها مطالعه و اطلاعات به‌دست‌آمده تبدیل به اطلاعات کمی و تجزیه و تحلیل آماری شد.

**یافته‌ها:** استفاده از عصاره گیاه بارهنگ سرنیزه‌ای باعث بهبود شکاف اپتلیال، شکل‌گیری هرچه بهتر فیبرهای کلاژنی و افزایش تعداد سلول‌های فیبرو بلاست شد. نتایج ایمونوهیستوشیمی در مورد هر دو مارکر فاکتور رشد اندوتلیال عروقی و فاکتور رشد تغییردهنده بتا، نشان از بهبودی طی روزهای مورد مطالعه در محل زخم داشت.

**نتیجه‌گیری:** نتایج نشان می‌دهد که می‌توان از عصاره قطبی گیاه بارهنگ سرنیزه‌ای ۵ درصد به‌منظور التیام زخم استفاده کرد.

**کلیدواژه‌ها:** ارزیابی هیستوپاتولوژی، ایمونوهیستوشیمی، عصاره قطبی بارهنگ سرنیزه‌ای، التیام، زخم باز

دریافت مقاله: ۱۴۰۱/۱۰/۱۹ پذیرش مقاله: ۱۴۰۱/۱۱/۲۰

پوست و زیبایی؛ زمستان ۱۴۰۱، دوره ۱۳ (۴): ۲۶۰-۲۷۳

نویسنده مسئول:  
سروش محیط‌مافی

کرج، رجایی‌شهر، بلوار مؤذن، دانشگاه آزاد اسلامی واحد کرج، دانشکده دامپزشکی  
پست الکترونیک:  
smohitmafi@yahoo.com

تعارض منافع: اعلام نشده است.

## مقدمه

عارضه زیاد و تجمع پلاکت‌ها و اتصال آن‌ها به رشته‌های کلاژن باعث ایجاد لخته می‌شود و نهایتاً گرانول‌های آزادشده توسط ماست سل‌ها، سیتوکین‌ها و فاکتورهای رشد را آزاد کرده و آبشارهای انعقادی به راه می‌افتد.<sup>۱</sup>

التهاب مرحله‌ای است که باعث کنترل خونریزی و ایجاد یک بستر زخم تمیز می‌شود، ترکیبات آزادشده در مرحله هموستاز نهایتاً باعث اتساع موضعی عروق و

زخم در اثر آسیب یا از بین رفتن یکپارچگی بافت یا پوست ایجاد می‌شود و ترمیم آن به‌صورت خودبه‌خودی آغاز می‌گردد که یکی از مکانیسم‌های بقا می‌باشد.<sup>۱</sup> به‌طور کلی برای بهبود زخم چهار مرحله وجود دارد که شامل هموستاز، التهاب، تکثیر و بازسازی است و هرگونه مشکل و توقف در هر یک از مراحل می‌تواند باعث ایجاد آسیب شود. هموستاز چند ثانیه پس از آسیب شروع می‌شود، میزان خون در محل

است<sup>۵</sup> بنابراین، هرگونه مداخله یا تیماری که سبب افزایش رگ‌زایی، اپیتلیال‌سازی و تولید کلاژن شود، به‌طور هدفمند در التیام زخم مؤثر خواهد بود.

التیام زخم فرآیندی پیچیده و هماهنگ است که به‌طور طبیعی پیش می‌رود؛ اما عوامل خارجی تأثیرگذار نیز می‌توانند به بهبودی هرچه بهتر آن کمک کنند. روش‌های درمانی زخم از گذشته تاکنون مورد توجه عموم بوده است؛ روش‌هایی هم‌چون استفاده از محصولات یا عصاره‌های گیاهی مختلف که موفقیت چشم‌گیری داشته‌اند. تاکنون محققان زیادی تأثیر ترکیبات گیاهی متفاوت را بر التیام زخم سنجیده‌اند. این ترکیبات به‌دلیل داشتن عوارض جانبی و هزینه کمتر بر محصولات شیمیایی برتری دارند.

عصاره بارهنگ سرنیزه‌ای با نام علمی *Plantago Lanceola* در گذشته توسط پزشکان یونانی مورد استفاده قرار می‌گرفت و به‌دلیل خواص درمانی این گیاه در بهبود زخم‌ها، هم‌چنان از این گیاه و عصاره آن برای بهبود هرچه بهتر زخم‌ها استفاده می‌شود. گیاه بارهنگ با نام *Plantago Major L* از خانواده *Plantaginaceae* است. بارهنگ سرنیزه‌ای یا بارهنگ برگ باریک، یک گونه از این گیاه است.<sup>۶</sup> استفاده سنتی بارهنگ بر التیام زخم و اثرات ضدالتهابی آن بسیار قدیمی است؛ یونانیان و رومیان باستان از این گیاه برای درمان تبخال، عفونت‌های پوستی و پادزهری برای هاری استفاده می‌کردند<sup>۷-۹</sup>.

این گیاه مواد مؤثره بسیار زیادی از قبیل اوکبین، پلانتاژین، سوکسینیک اسید، آدنین، کولین و فلانوئوید دارد.<sup>۱۰</sup> مطالعات قبلی تأثیر مثبت عصاره بارهنگ بر بهبود زخم را تأیید می‌کنند<sup>۱۱-۱۴</sup>. هم‌چنین در مطالعات گذشته اثرات هیپوگلیسمیک، آنتی‌اکسیدانی قوی، فعالیت خون‌سازی، اثرات ضدباکتریایی، ضدالتهابی، ضدتومور، ضد درد، ضد فشارخون و ضد ویروسی به تأیید رسیده است. این تحقیقات اثرات درمانی برای بیماری‌های پوستی، تنفسی، گوارشی،

نفوذپذیری مویرگی می‌شود و امکان مهاجرت مونوسیت‌ها به بستر زخم را فراهم می‌کند. در طول دوره التهاب، تعداد نوتروفیل‌ها افزایش می‌یابد و باعث پاکسازی زخم می‌شود، ماکروفاژها نیز توانایی آزاد کردن فاکتور رشد تغییردهنده بتا ( $TGF\beta$ ) را دارند.<sup>۳</sup>

در اثر ازدست‌دادن عروق در زخم، PH بستر زخم پایین می‌آید و میزان اکسیژن آن کاهش می‌یابد. کمبود اکسیژن باعث آزادسازی فاکتور الفاکنده هیپوکسی (HIF) می‌شود که این فاکتور، بیان فاکتور رشد اندوتلیال عروقی (VEGF) را تنظیم می‌کند. با افزایش تنش و تجمع لاکتات نیز فاکتور رشد اندوتلیال عروقی و فاکتور رشد تغییردهنده بتا افزایش می‌یابد و تولید مویرگ‌ها در این مرحله آغاز می‌شود<sup>۳،۹</sup>. با افزایش فاکتور رشد اندوتلیال عروقی در بافت گرانولاسیون، رگ‌زایی به‌شدت افزایش می‌یابد که برای حفظ یکپارچگی پوست ضروری است.<sup>۴</sup> کنترل میزان رگ‌زایی، بسته به شرایط بافت، در بهبود زخم تأثیر شگرفی دارد. فرآیند رگ‌زایی با تولید یک ماتریکس خارج سلولی جدید به نام ECM – که به‌عنوان یک داربست برای حمایت از عروق خونی تازه تشکیل شده است – آغاز می‌شود. سلول‌های فیبروبلاست که مسئول تشکیل ECM می‌باشند، توسط سیتوکین‌های آزاد شده و ماکروفاژها، جذب بستر زخم می‌شوند.<sup>۳</sup>

بهبودی ثانویه برای پرشدن حفره ایجادشده در زخم با بافت گرانولاسیون انجام می‌شود که ترکیبی از فرآیند نئواسکولاریزاسیون و تولید کلاژن بوده و به‌کندی انجام می‌شود.<sup>۳</sup> اپیتلیال‌سازی نیز که توسط سلول‌های اپیتلیال کنترل می‌شود، تا زمان تبدیل بافت آسیب‌دیده به بافت استاندارد دارای ضخامت و لایه‌بندی استاندارد، ادامه می‌یابد. در فاز بازسازی نیز فیبروبلاست‌ها، فرآیند تجزیه ماتریکس زخم را با متالوپروتئیناز (MMPs) تنظیم می‌کنند.<sup>۳</sup> از نظر بالینی بازسازی، مهم‌ترین فاز و ویژگی بارز آن رسوب کلاژن

با حرارت  $20 \pm 2$  درجه سانتی‌گراد و مدت ۱۲ ساعت روشنایی و ۱۲ ساعت تاریکی قرار داده شدند. آزمایش‌ها براساس آئین‌نامه تحقیقاتی کمیته اخلاق دانشگاه علوم پزشکی ایران برای مطالعات حیوانی انجام شد. گروه‌بندی رت‌ها به صورت تصادفی انجام شد؛ به این صورت که ۴۰ عدد رت در دو گروه اصلی ۲۰ تایی تقسیم شدند و هر یک از گروه‌های اصلی در چهار گروه فرعی (روزهای ۳، ۷، ۱۴ و ۲۱) دسته‌بندی و در نهایت رت‌ها در ۸ گروه ۵ تایی تقسیم‌بندی شدند و از روز انجام مداخله تا سه روز بعد آن، به منظور مراقبت بهتر در قفس‌های جداگانه قرار گرفتند.

### روش بیهوشی و جراحی

رت‌های ویستار با استفاده از کتامین (۵/۰ میلی‌گرم بر کیلوگرم) و زایلازین (۵ میلی‌گرم بر کیلوگرم) بیهوش شدند، سپس موهای ناحیه بین دو کتف حیوان کاملاً تراشیده و محل ایجاد زخم ابتدا با بتادین و سپس با الکل ۶۰ درصد و در نهایت با بتادین ۱۰ درصد شست‌وشو داده شد. پس از آماده‌سازی موضع جراحی، با استفاده از پانچ پوستی ۱۰ میلی‌متری، پوست ناحیه بین دو کتف رت را به صورت تمام ضخامت برداشت کرده و پس از آن با توجه به گروه موردنظر، داروی لازم تجویز گردید.

پس از آن رت‌ها تا زمان به‌هوش آمدن تحت نظر قرار گرفتند و به محیط مناسب جهت نگهداری منتقل شدند و تا سه روز، داروی کتوپروفن با دوز ۵ میلی‌گرم بر کیلوگرم برای القای بی‌دردی استفاده شد. سپس، روزانه به مدت هفت روز، در رت‌های گروه درمانی از پماد عصاره قطبی بارهنگ سرنیزه‌ای به صورت موضعی و در رت‌های گروه کنترل، از پماد اوسرین استفاده شد. با محدودسازی محیط حرکت رت‌ها در زمان تجویز دارو به مدت نیم‌ساعت، فرصت مناسب جهت تماس داروی موردنظر و نظارت بر سلامت رت فراهم گردید. جهت بررسی هیستوپاتولوژیک روند التیام، زخم

سرطان، عفونت و اثرات آنتی‌بیوتیکی را نشان می‌دهند.<sup>۱۵</sup>

با این وجود مطالعات کمی به بررسی اثر گیاه بارهنگ سرنیزه‌ای بر التیام زخم پرداخته‌اند که با توجه به ویژگی‌های خاص این گیاه نیاز به مطالعات بیش‌تری در این حوزه احساس می‌شود. مطالعه حاضر به ارزیابی هیستوپاتولوژی و ایمونوهیستوشیمی تأثیر عصاره قطبی بارهنگ سرنیزه‌ای بر التیام زخم باز در پوست رت ویستار می‌پردازد.

### روش اجرا

#### تهیه عصاره بارهنگ سرنیزه‌ای

پس از جدا کردن برگ‌های گیاه و انجام شست‌وشو، گیاه خشک شد و در مرحله بعد، گیاه را در دمای ۷۵ درجه سانتی‌گراد و به مدت ۴۸ ساعت داخل آون قرار داده و سپس آسیاب کرده و به روش مخلوط‌کردن، استخراج عصاره انجام شد. در این روش مقدار ۵۰ تا ۱۰۰ گرم از پودر به دست‌آمده را داخل بشر ریخته شد و ۲۰۰ سی‌سی حلال (الکل) را به آن اضافه شد و پس از پوشاندن درب بشر، بشر را به مدت پنج دقیقه و تحت دمای ۴۵ درجه سانتی‌گراد بر روی استریل قرار گرفت. پس از خشک شدن محلول، با استفاده از پمپ خلاء و قیف بوختر محلول صاف شد و به منظور تغلیظ محلول نهایی، محلول با استفاده از دستگاه روتاری تقطیر و حلال تبخیر و جدا شد. ۵ گرم عصاره خالص باقی‌مانده با ۱۰ میلی‌لیتر آب مقطر مخلوط شد و سپس ۱۰۰ گرم اوسرین اضافه شد تا عصاره قطبی ۵٪ به دست آمد.

#### حیوانات آزمایشگاهی

در این مطالعه تجربی از ۴۰ موش صحرایی نر با نژاد ویستار با وزن ۲۰۰ تا ۲۵۰ گرم استفاده شد که از بخش آزمایشگاهی دانشگاه علوم پزشکی ایران تهیه شدند. رت‌های همگروه در قفس‌های مشترک قرار گرفتند و همگی در یک حیوان‌خانه با شرایط استاندارد

پاسخ واکنش التهابی، پرخونی، طول نکرور و ضخامت اپیتلیوم تازه تشکیل شده در محل التیام اندازه‌گیری شد.

### رنگ‌آمیزی ایمونوهیستوشیمی

به‌منظور ارزیابی نمونه‌ها به روش ایمونوهیستوشیمی، در ابتدا مقاطع عرضی با ضخامت ۵ میکرون از بلوک‌های پارافینی تهیه شد. نمونه‌ها به مدت ۳ دقیقه در پراکسید هیدروژن ۳٪ قرار گرفتند. آنتی‌بادی اولیه مورد استفاده در این پژوهش، آنتی‌بادی چنددومانی با منشأ خرگوشی ضد پروتئین فاکتور رشد اندوتلیال عروقی و فاکتور رشد تغییردهنده بتا موش صحرائی بود. مقاطع بافتی به مدت یک شب در دمای ۴ درجه سانتی‌گراد با غلظت ۱ به ۳۰۰ انکوبه گردیدند. تغییرات بافتی در زیر میکروسکوپ فلورسنس بررسی، عکس‌برداری انجام و داده‌ها به صورت کمی گزارش شد.

### آنالیز آماری

تجزیه و تحلیل داده‌ها در نسخه ۲۶ نرم‌افزار SPSS با استفاده از آزمون Shapiro-Wilk test برای ارزیابی توزیع نرمال داده‌ها، آزمون تی تست و آنالیز واریانس دوطرفه (two-way ANOVA) در سطح معنی‌داری ۰/۰۵ انجام شد. با توجه به وجود دو عامل (گروه و زمان) در مطالعه حاضر، از آنالیز واریانس دوطرفه استفاده شد. لازم به ذکر است تمامی ابعاد اخلاقی و حقوقی این پژوهش توسط دانشگاه ایران بررسی و تأیید شده است.

### یافته‌ها

#### بررسی تأثیر عصاره بارهنگ سرنیزه‌ای بر شکاف اپیتلیال، آنژیوژنز و فیبر کلاژنی

میانگین شکاف اپیتلیال از روز ۳ تا ۲۱ در گروه کنترل و تیمار روند کاهشی داشته و اختلاف معناداری دارد ( $P < 0/05$ ). در روز ۳ میانگین شکاف اپیتلیال گروه تیمار نسبت به گروه کنترل بیش‌تر و معنادار بود

موش‌های گروه‌های فرعی (گروه‌های زمانی ۳، ۷، ۱۴ و ۲۱ روز) در هر دو گروه اصلی به صورت تمام ضخامت و به قطر ۱۵ میلی‌متر (۱۰ میلی‌متر زخم، به علاوه ۵ میلی‌متر حاشیه بافت سالم) برداشت و جهت مطالعات بافت‌شناسی نگهداری شد.

### بررسی تغییرات بافتی

#### رنگ‌آمیزی هماتوکسیلین ائوزین

برای بررسی تغییرات بافتی، بافت جدا شده بلافاصله در محلول تثبیت کننده (فرمالین ۱۰ درصد) قرارداده و فیکس شد. سپس نمونه‌ها در الکل اتیلیک به صورت صعودی آبگیری شده و در نهایت در گزلیل شفاف‌سازی گردید، سپس در پارافین قالب‌گیری شده و برش‌های لازم در قطعات چهار میکرومتری از پوست جدا شده با میکروتوم انجام گرفته و رنگ‌آمیزی هیستولوژیک به روش هماتوکسیلین - ائوزین (هماتوکسیلین ائوزین) صورت گرفت. تغییرات بافتی در زیر میکروسکوپ نوری بررسی و عکس‌برداری انجام شد<sup>۱۵</sup>.

#### رنگ‌آمیزی تری کروم ماسون

رنگ‌آمیزی تری کروم ماسون طبق دستورالعمل سازنده انجام شد. به‌طور خلاصه، اسلایدها در شیشه رنگ‌آمیزی قرار داده شدند و با غوطه‌ور شدن در سه سری زایلن مطلق به مدت ۴ دقیقه، پارافین‌زدایی و پس از آن اسلایدها به مدت دو دقیقه با آب جاری شسته شدند. سپس، اسلایدها با محلول اسید فسفومولیبدیک به مدت ۱۰ دقیقه دیگر به‌عنوان ماده خشک تحت تیمار قرار گرفتند و بلافاصله لام‌ها در متیل بلو غوطه‌ور شدند. سپس اسلایدها به مدت دو دقیقه در آب جاری شسته و در نهایت با محلول اسید استیک یک درصد به مدت یک دقیقه تحت تیمار قرار گرفتند<sup>۱۶</sup>.

تعیین روند التیام براساس ۹ پارامتر هیستوپاتولوژیک شامل شکاف اپیتلیال، گرانولاسیون، آنژیوژنز، فیبر کلاژنی، تعداد سلول‌های فیبروبلاست،

گروه تیمار به صورت معناداری در مقایسه با گروه کنترل کم‌تر بود ( $P < 0/05$ ).

### بررسی تأثیر عصاره بارهنگ سرنیزه‌ای بر گرانولاسیون، میانگین تعداد سلول‌های فیبروبلاست و پاسخ واکنش التهابی

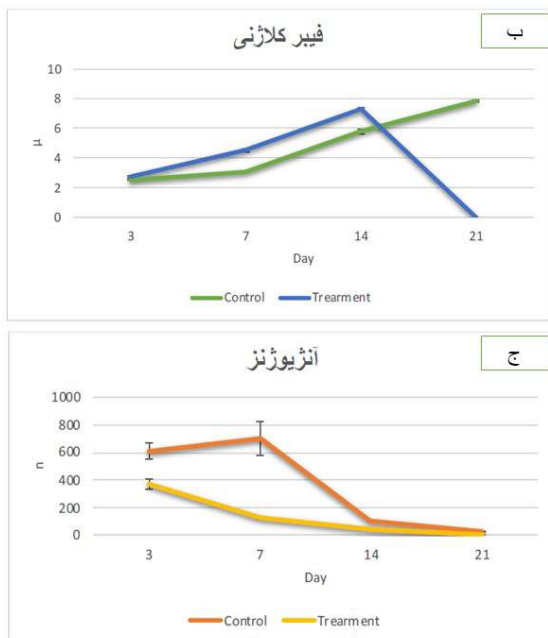
میانگین گرانولاسیون از روز ۳ تا ۲۱ در گروه کنترل و تیمار به صورت کاهشی بوده و اختلاف معناداری دارد ( $P < 0/05$ ). میانگین گرانولاسیون در گروه تیمار نسبت به گروه کنترل در روز ۳ به صورت معناداری کم‌تر بود ( $P < 0/05$ ؛ اما در روز ۷ و ۱۴ میانگین گرانولاسیون در گروه تیمار نسبت به گروه کنترل اختلاف معناداری نداشت ( $P > 0/05$ ).

میانگین تعداد سلول‌های فیبروبلاست در گروه تیمار در مقایسه با گروه کنترل از روز ۳ تا ۲۱ به صورت کاهشی و معنادار بود ( $P < 0/05$ ). در روز ۳ میانگین تعداد سلول‌های فیبروبلاست گروه تیمار

( $P < 0/05$ ). در روز ۷ میانگین شکاف اپیتلیال به صورت معناداری در مقایسه با گروه کنترل کم‌تر بود ( $P < 0/05$ ). در روز ۱۴ و ۲۱ میانگین شکاف اپیتلیال هر دو گروه صفر بود.

فیبر کلاژنی گروه تیمار نسبت به گروه کنترل در تمام روزهای مطالعه افزایشی و معنادار بوده است ( $P < 0/05$ )؛ اما در روز ۲۱ میانگین فیبر کلاژنی گروه تیمار نسبت به گروه کنترل کاهشی و معنادار بود ( $P < 0/05$ ). در روز ۷ و ۱۴ میانگین فیبر کلاژنی گروه تیمار نسبت به گروه کنترل به صورت معناداری بیش‌تر بود ( $P < 0/05$ ).

میانگین آنژیوژنز از روز ۳ تا ۲۱ در گروه کنترل و تیمار فرم کاهشی و اختلاف معناداری داشت ( $P < 0/05$ ). در روز ۳ میانگین آنژیوژنز گروه تیمار نسبت به گروه کنترل کم‌تر بود و اختلاف معناداری نداشت ( $P < 0/05$ ). در روز ۷ و ۱۴ میانگین آنژیوژنز



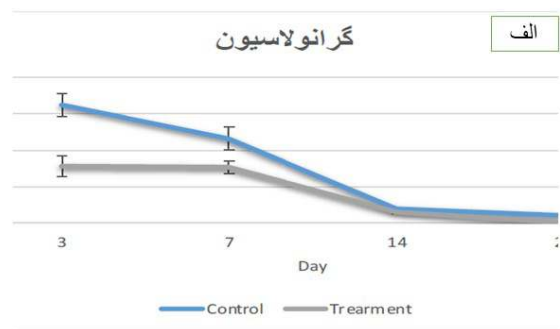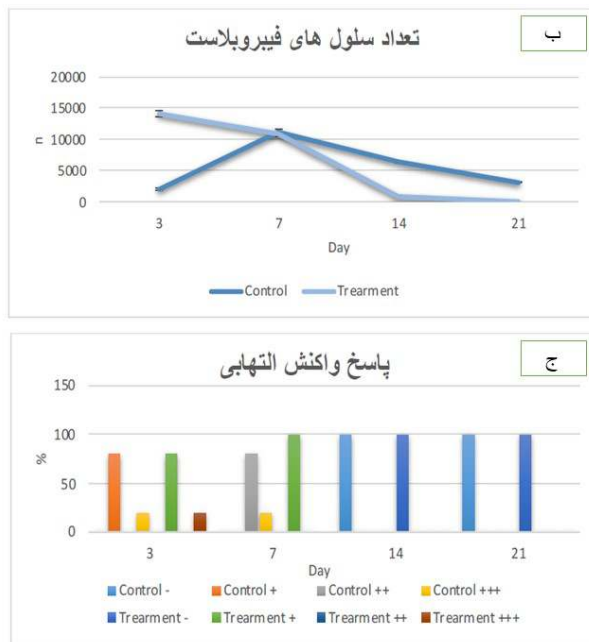
شکل ۱: بررسی عصاره بارهنگ سرنیزه‌ای بر شکاف اپیتلیال، فیبر کلاژنی و آنژیوژنز در گروه‌های مختلف در روزهای ۳، ۷، ۱۴ و ۲۱. الف) بررسی تأثیر عصاره بارهنگ سرنیزه‌ای بر میانگین شکاف اپیتلیال (μ) در گروه‌های کنترل و تیمار؛ ب) بررسی تأثیر عصاره بارهنگ سرنیزه‌ای بر میانگین فیبر کلاژن (μ) در گروه‌های کنترل و تیمار و ج) بررسی تأثیر عصاره بارهنگ سرنیزه‌ای بر میانگین آنژیوژنز (mm<sup>2</sup>) در گروه‌های کنترل و تیمار.

نسبت به گروه کنترل کاهشی و معنادار نبود ( $P > 0.05$ ). در روز ۷ میانگین طول نکروز در گروه نسبت به گروه کنترل کاهشی و معنادار بود ( $P < 0.05$ ). میانگین طول نکروز در روز ۱۴ نیز در هر دو گروه صفر بود. میزان میانگین پرخونی گروه کنترل نسبت به گروه درمان در طول ۳ تا ۲۱ روز بیش‌تر بوده است و اختلاف معناداری دارد ( $P < 0.05$ ). میانگین پرخونی در روز ۳ به این شرح بود: میزان پرخونی هر پنج موش گروه کنترل ++ و هر پنج موش گروه درمان - بود که این اختلاف معنادار بود ( $P < 0.05$ ). در روز ۷ میزان پرخونی چهارموش گروه کنترل + و یک موش دیگر ++ و میزان پرخونی هر پنج موش گروه درمان - بود که این اختلاف معنادار می‌باشد ( $P < 0.05$ ). در روز ۱۴ میزان پرخونی هر پنج موش گروه کنترل و درمان - بوده است. در روز ۳ و ۷ میانگین ضخامت اپیتلیوم تازه تشکیل‌شده در هر دو

نسبت به گروه کنترل بیشتر و این اختلاف معنادار نیز بود ( $P < 0.05$ ). در روز ۷ و ۱۴ مقایسه میانگین تعداد سلول‌های فیبروبلاست گروه تیمار نسبت به گروه کنترل، کم‌تر بودن را نشان داد و اختلاف آن‌ها معنادار بود ( $P < 0.05$ ). در روز ۳ چهار موش از گروه کنترل و گروه درمان هر دو +++ و یک موش از هر دو گروه کنترل و درمان پاسخ + را به التهاب نشان دادند. در روز ۷ چهار موش از گروه کنترل پاسخ ++ و یک موش پاسخ +++ را به واکنش التهابی داده‌اند ولی در گروه درمان هر پنج موش پاسخ + را به واکنش التهابی از خود نشان دادند که این تفاوت در دو گروه معنادار بود ( $P < 0.05$ ). در روز ۱۴ هر پنج موش گروه کنترل و درمان پاسخ - را به واکنش التهابی نشان دادند.

### بررسی تأثیر عصاره بارهنگ سرنیزه‌ای بر میانگین طول نکروز، پرخونی و ضخامت اپیتلیوم

میانگین طول نکروز در روز ۳ در گروه درمان



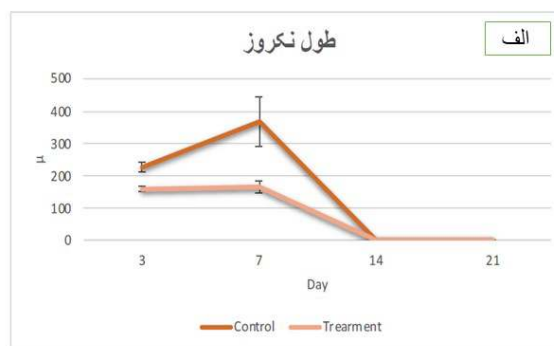
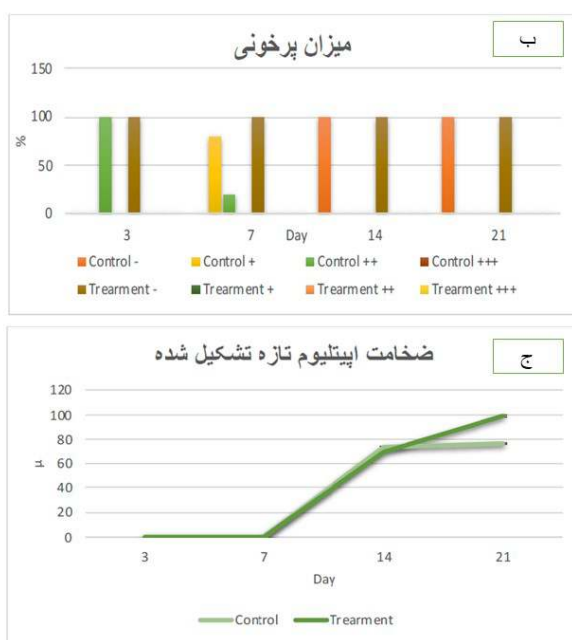
شکل ۲: بررسی تأثیر عصاره بارهنگ سرنیزه‌ای بر گرانولاسیون، تعداد سلول‌های فیبروبلاست و پاسخ واکنش التهابی در گروه‌های مختلف در روزهای ۳، ۷، ۱۴ و ۲۱. الف) بررسی تأثیر عصاره بارهنگ سرنیزه‌ای بر گرانولاسیون ( $n \times 10^6 \mu^2$ ) در گروه‌های کنترل و تیمار؛ ب) بررسی تأثیر عصاره بارهنگ سرنیزه‌ای بر تعداد سلول‌های فیبروبلاست (n) در گروه‌های کنترل و تیمار؛ ج) بررسی اثر عصاره بارهنگ سرنیزه‌ای بر مقایسه پاسخ التهابی (درصد) در گروه‌های کنترل و تیمار.

در ستون الف شکل ۴، در روز سوم کاهش لخته فیبرینی و بافت نکروزه در گروه تیمار نسبت به گروه کنترل و در ستون ب، نمای کلی بافت گرانوله در روز ۷ مطالعه قابل مشاهده است که شاهد کاهش یافتن لخته فیبرینی و بافت نکروزه در گروه تیمار در مقایسه با گروه کنترل هستیم. ستون ج نشان‌دهنده اپتلیوم تازه تشکیل شده در روز ۲۱ است که با توجه به قرارگیری رشته‌های کلاژن در بافت شاهد، تفاوت چشم‌گیری بین گروه درمان و کنترل هستیم. ستون د شکل‌گیری دسته‌های کلاژن را در روز ۱۴ به نمایش گذاشته است که سایز و قطر دسته‌های کلاژن تأثیر مثبت عصاره بارهنگ سرنیزه‌ای بر روی التیام زخم را نشان می‌دهد.

گروه تیمار و کنترل برابر با صفر، ضخامت اپتلیوم تازه تشکیل شده در روز ۱۴ در گروه تیمار نسبت به گروه کنترل به صورت معناداری کم‌تر ( $P < 0.05$ ) و در روز ۲۱، ضخامت اپتلیوم تازه تشکیل شده در گروه تیمار نسبت به گروه کنترل بیشتر و معنادار بود ( $P < 0.05$ ).

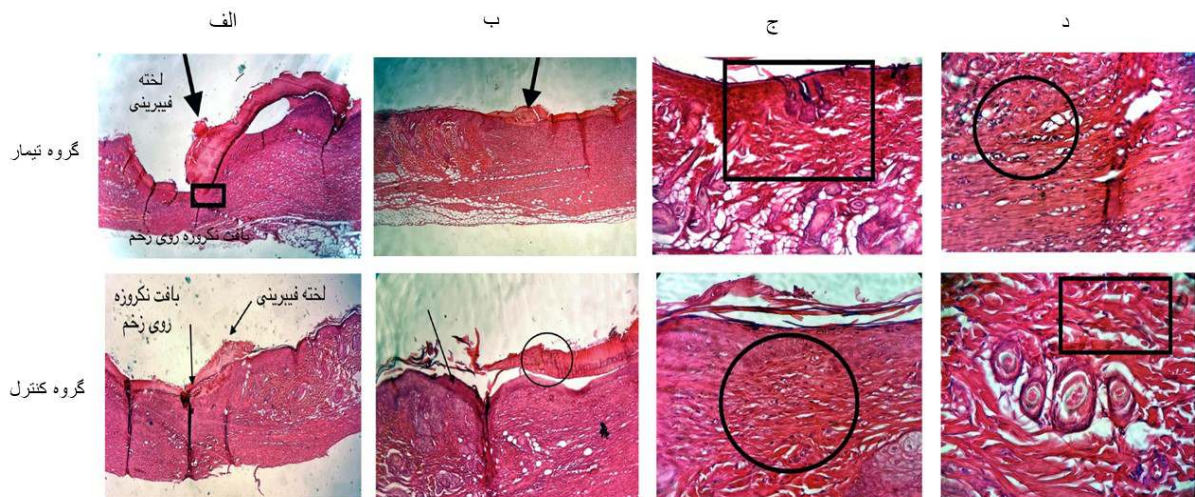
### بررسی هیستومورفولوژی تأثیر عصاره بارهنگ سرنیزه‌ای بر التیام زخم باز در پوست رت

به منظور بررسی هیستومورفولوژی تأثیر عصاره بارهنگ سرنیزه‌ای بر اپتلیوم تازه تشکیل شده، روند آنژیوژنز و شکل‌گیری دسته‌های کلاژن، روند تشکیل لخته فیبرینی و بافت نکروزه با استفاده از رنگ‌آمیزی هماتوکسیلین و ائوزین نمونه‌ها مورد مطالعه قرار گرفتند (شکل ۴).



شکل ۳: بررسی تأثیر عصاره بارهنگ سرنیزه‌ای بر تعداد سلول‌های فیبروبلاست، پاسخ واکنش التهابی، طول نکروز، ضخامت اپتلیوم تازه تشکیل شده در گروه‌های مختلف در روزهای ۳، ۷، ۱۴ و ۲۱ (الف). بررسی تأثیر عصاره بارهنگ سرنیزه‌ای بر تعداد سلول‌های فیبروبلاست (n) در گروه‌های کنترل و تیمار، (ب) بررسی اثر ترانگزامیک اسید بر مقایسه پاسخ التهابی (%). در گروه‌های کنترل و تیمار، (الف) بررسی میزان تأثیر عصاره بارهنگ سرنیزه‌ای بر مقایسه‌ی طول نکروز (n) در گروه‌های کنترل و تیمار، (ب) بررسی تأثیر اثر عصاره بارهنگ سرنیزه‌ای بر مقایسه میزان پرخونی (%). در گروه‌های کنترل و تیمار (ج) بررسی تأثیر اثر عصاره بارهنگ سرنیزه‌ای بر ضخامت اپتلیوم تازه تشکیل شده (n) در گروه‌های کنترل و تیمار.





شکل ۴: بررسی هیستومورفولوژی تأثیر عصاره بارهنگ سرنیزه‌ای بر التیام زخم. الف) بررسی روند تشکیل لخته فیبرینی و بافت نکروزه اپیتلیوم تازه تشکیل شده در طول ۳ روز در گروه تیمار و کنترل، ب) نمای کلی بافت گرانوله (لخته فیبرینی و بافت نکروزه) گروه درمان و گروه کنترل در طول ۷ روز، ج) اپیتلیوم تازه تشکیل شده در طول ۲۱ روز در گروه تیمار و کنترل و د) شکل گیری دسته‌های کلاژن در طول ۱۴ روز در گروه تیمار و کنترل با استفاده از رنگ آمیزی هماتوکسیلین آنوزین.

مختلفی از جمله آنژیوژنز، شکاف اپیتلیال، فیبر کلاژنی، گرانولاسیون، تعداد سلول‌های فیبروبلاست، التهاب، پرخونی، طول نکروز و ضخامت اپیتلیوم تازه می‌تواند در آن دخیل باشد. وقفه یا ایجاد هرگونه مشکل می‌تواند باعث ایجاد مشکلاتی در روند بهبودی شود. یک مکانیسم کلیدی در روند بهبود زخم و در مرحله تکثیر آن، تشکیل رگ خونی جدید یا رگ‌زایی است که باعث پرخونی بافت آسیب دیده نیز خواهد شد و از طرفی باعث رسیدن هرچه بهتر مواد مغذی و اکسیژن به بافت در حال ترمیم و دفع مواد دفعی آن می‌شود. آنژیوژنز یا رگ‌زایی پدیده‌ای است که نقش بسزایی در روند هرچه بهتر التیام زخم دارد<sup>۱۶</sup>. طبق پژوهش‌های انجام شده، گروه درمان در رگ‌زایی عملکرد مناسبی نداشت. به‌طور کلی میزان آنژیوژنز گروه درمان نسبت به گروه کنترل روند کاهشی داشت که این اختلاف در روز ۳ معنی‌دار نبود؛ اما در روزهای ۷، ۱۴ و ۲۱ اختلاف معنی‌داری داشت که با توجه به تحقیقات انجام شده قبلی توسط پژوهشگران، عملکرد عصاره گیاه بارهنگ سرنیزه‌ای بر آنژیوژنز قابل

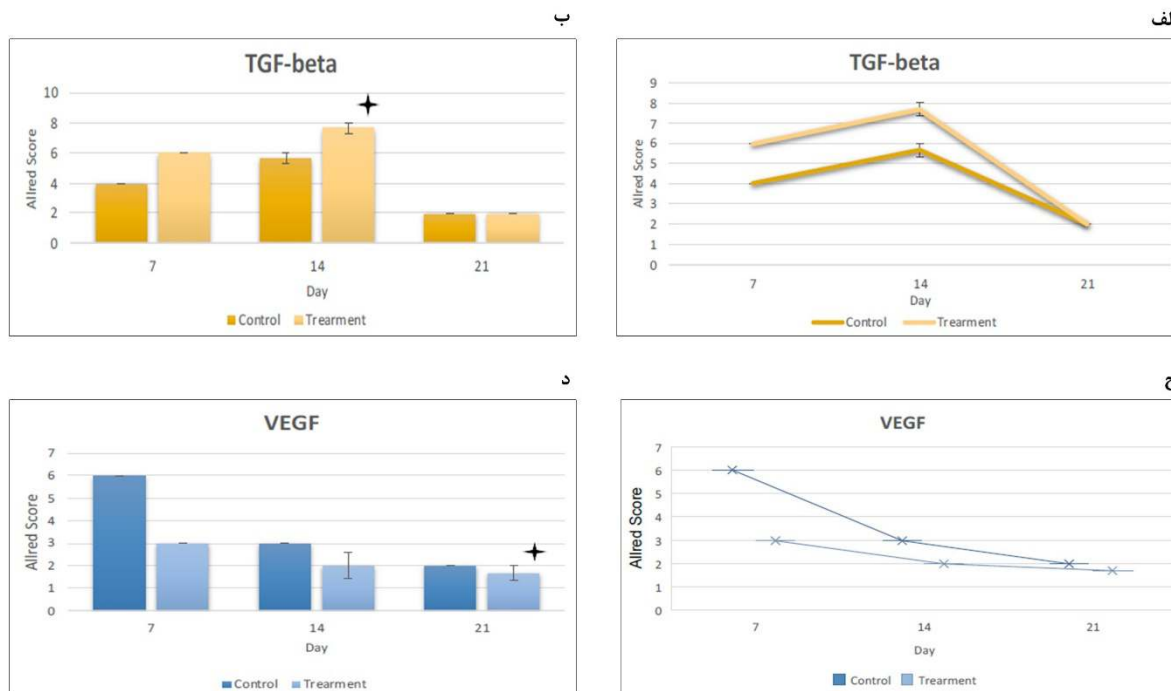
### بررسی ایمونوهیستوشیمی تأثیر عصاره بارهنگ سرنیزه‌ای بر التیام زخم با استفاده از ماکرهای VEGF و TGF بتا

به‌منظور بررسی ایمونوهیستوشیمی تأثیر عصاره بارهنگ ۵ درصد بر روند التیام زخم، میانگین بیان آنتی‌بادی‌های ضدفاکتور رشد اندوتلیال عروقی و فاکتور رشد تغییردهنده بتا در روزهای ۷، ۱۴ و ۲۱ بین دو گروه کنترل و تیمار مقایسه شد (شکل ۵). میانگین فاکتور رشد تغییردهنده بتا در گروه تیمار نسبت به گروه کنترل طی روزهای تحقیق به‌صورت معناداری افزایش نشان داد. در روز ۱۴ اختلاف معناداری بین گروه درمان و کنترل مشاهده شد. میانگین فاکتور رشد اندوتلیال عروقی در گروه تیمار نسبت به گروه کنترل در روز ۲۱ اختلاف معناداری را به نمایش گذاشت.

### بحث

بهبود زخم یک فرآیند چندمرحله‌ای است که از مکانیسم‌های متعددی تشکیل شده و فاکتورهای





شکل ۵: آنالیز ایمنونوهیستوشیمی تأثیر عصاره بارهنگ سرنیزه‌ای بر التیام زخم. نمودار خطی و استوانه‌ای بیان فاکتور رشد تغییردهنده بتا در دو گروه کنترل و درمان در روزهای ۷، ۱۴ و ۲۱ که نشان از اختلاف معنادار در روز ۱۴ دارد ( $P < 0.05$ ) (الف) و نمودار خطی و استوانه‌ای بیان فاکتور رشد اندوتلیال عروقی در دو گروه کنترل و درمان در روزهای ۷، ۱۴ و ۲۱ که نشان از اختلاف معنادار در روز ۲۱ دارد ( $P < 0.05$ ) (ج و د).

سرنیزه‌ای در روز ۱۴ رشد فیبرهای کلاژنی به صورت معناداری افزایش یافته بود و در روز ۲۱ تمامی گروه‌های درمانی نتایج برابری را از خود نشان دادند که این نتایج نیز نشانگر صحت هرچه بیش تر نتایج مطالعه حاضر می باشد<sup>۹</sup>. هم چنین در مطالعه دیگری که توسط رضافرچ پور و همکارانش در سال ۲۰۱۲ صورت گرفت که به منظور بررسی اثرات استفاده موضعی از عصاره بارهنگ سرنیزه‌ای بر میزان بسته شدن زخم و بافت شناسی التیام انجام گرفت، نتایج نشان دهنده مؤثر بودن عصاره بارهنگ سرنیزه‌ای بر میزان کلاژن سازی بود و بهترین نتیجه در روز چهاردهم مطالعه به دست آمد<sup>۱۷</sup>.

طبق نتایج به دست آمده ما، ضخامت اپیتلیوم تازه تشکیل شده در گروه درمان نسبت به گروه کنترل بهتر بود. میانگین ضخامت اپیتلیوم تازه تشکیل شده در گروه کنترل در روز ۱۴ به صورت معناداری کم تر و در

پیش بینی و متناسب با روند آنژیوژنز تا روز ۱۴م در گروه‌های درمان نسبت به گروه‌های کنترل شاهد بود که پرخونی کاهشی و معنادار نیز داشت.

طی تحقیقاتی که Kurt و همکاران در سال ۲۰۱۸ انجام دادند و تأثیر عصاره بارهنگ سرنیزه‌ای را بر زخم تمام ضخامت بر مدل موش بررسی کردند، نتایج حاکی از آن بود که عصاره بارهنگ سرنیزه‌ای باعث کاهش میزان آنژیوژنز خواهد شد که این نتیجه با نتایج مطالعه ما نیز همسو است<sup>۹</sup>.

با توجه به نتایج این مطالعه، فیبر کلاژنی گروه درمان نسبت به گروه کنترل عملکرد بهتری داشت و در تمام روزهای تحقیق به جز روز ۲۱، شاهد روند روبه رشد فیبر کلاژنی بودیم که معنادار نیز بود؛ اما در روز ۲۱ فیبر کلاژنی گروه تیمار نسبت به گروه کنترل به صورت معناداری کاهش یافت. در مطالعه Kurt و همکاران نیز در گروه‌های درمانی توسط عصاره بارهنگ

روز ۲۱ به صورت معناداری بیش تر بود.

در پژوهشی که در سال ۲۰۱۲ توسط Thome و همکارانش در راستای ارزیابی پتانسیل ترمیم زخم و سمیت عصاره هیدروالکلی گیاه بارهنگ و سیپاروناگویانسیس انجام شد، بررسی میزان اپیتلیوم تازه تشکیل شده نشان داد که سیپاروناگویانسیس و عصاره بارهنگ باعث به وجود آمدن میزان بیش تری اپیتلیوم جدید شدند<sup>۱۲</sup>. طبق نتایج به دست آمده و تحقیقات قبلی می توان بیان نمود که عصاره بارهنگ سرنیزه‌ای می تواند بر تشکیل ضخامت اپیتلیوم تازه تشکیل شده تأثیرگذار باشد.

طی این پژوهش گروه درمان نسبت به گروه کنترل در مبحث میانگین شکاف اپیتلیال عملکرد بهتری داشتند، به صورتی که از روز ۳ تا ۷ میانگین شکاف اپیتلیال در گروه کنترل و درمان کاهشی و معنادار بود و در روز ۳، میانگین شکاف اپیتلیال گروه تیمار نسبت به گروه کنترل بیش تر و معنادار بود؛ اما در روز ۷ میانگین شکاف اپیتلیال در گروه تیمار نسبت به گروه کنترل کم تر و معنادار بود و نهایتاً در روزهای ۱۴ تا ۲۱ هر دو میانگین به صفر رسید.

در تحقیقی که توسط Kurt و همکارانش انجام شده بود، نتایج این گونه نشان داد که گروهی که عصاره بارهنگ سرنیزه‌ای ۲۰٪ را دریافت کرده بودند در روز ۷، روند کاهش قابل توجهی در شکاف اپیتلیوم خود نسبت به سایر گروه‌ها داشتند<sup>۱۰</sup>. هم چنین در مطالعه دیگری که به منظور بررسی تأثیر عصاره آبی بارهنگ سرنیزه‌ای بر تبدیل آفیروبلاست‌ها به میوفیبروبلاست‌ها و افزایش استحکام کششی زخم‌های پوستی انجام گرفت، Kuvac و همکارانش طبق نتایج به دست آمده اظهار داشتند که در روز ۱۴ میزان انقباض در گروه‌های درمان با عصاره ۱٪ و ۱۰٪ به میزان قابل توجهی در مقایسه با گروه شاهد افزایش یافت و در روز ۲۱، فقط در گروهی که عصاره ۱۰٪ را دریافت کرده بودند، میزان انقباض زخم در مقایسه با بقیه

گروه‌ها افزایش داشته است<sup>۱۹</sup>.

نتایج تحقیقات گذشته هم سو با نتایج حاصل مطالعه ما بود و این نتایج می تواند نشان دهنده عملکرد مناسب عصاره قطبی بارهنگ سرنیزه‌ای بر شکاف اپیتلیال باشد.

طبق نتایج به دست آمده در بحث پاسخ التهابی نتایج حاکی از آن است که در روز ۳، در هر دو گروه کنترل و درمان ۴ موش + و یک موش +++ را به واکنش التهابی نشان دادند. در روز ۷، ۴ موش گروه کنترل پاسخ +++ و یک موش پاسخ +++ را نشان داده و در گروه درمان در روز ۷ هر پنج موش پاسخ + را به واکنش التهابی از خود نشان دادند که این تفاوت بین دو گروه معنی دار نیز بود. در روزهای ۱۴ و ۲۱ پاسخ هر ۵ موش در هر دو گروه به واکنش التهابی - بود.

در تحقیقی که توسط Suntar و همکاران در سال ۲۰۱۱ به انجام رسید، نشان داده شد که ترکیبات فلاوونوییدی که در بارهنگ وجود دارد، با مهار آزادسازی مدیاتورهای پروستاگلندین و هیستامین، از آثار التهابی و تخریبی آن‌ها بر بافت جلوگیری می نماید<sup>۲۰</sup> که این نتایج بر اثبات اثر مثبت این عصاره بر واکنش التهابی صحه می گذارد.

در سنجش تعداد سلول‌های فیبروبلاست، گروه کنترل نسبت به گروه درمان عملکرد بهتری داشت و تعداد سلول‌های فیبروبلاست در گروه تیمار نسبت به گروه کنترل از روز ۳ تا ۲۱ به صورت کاهشی بود و اختلاف معنادار داشت. در تحقیقی که توسط کورت و همکارانش انجام شد، نتایج در رابطه با تعداد سلول‌های فیبروبلاست و عصاره بارهنگ سرنیزه‌ای، نشان دهنده این بود که در ۷ روز اول تحقیق نتایج در همه گروه‌ها یکسان و در روز ۱۴، گروه‌های درمان روند کاهشی از خود نشان دادند و در روز ۲۱ روند کاهشی در همه گروه‌ها مشاهده شده بود<sup>۸</sup>. هم چنین در مطالعه دیگری که توسط Kuvac و همکارانش انجام شد، نتایج

محوریت عصاره آب و اتانولی از گیاه بارهنگ سر نیزه‌ای تازه و برگ‌های خشک‌شده با غلظت‌های متفاوت بر روی خراش در سلول‌های اپیتلیال دهان آزمایش انجام دادند، نتایج حاصل نشان داد عصاره حاوی غلظت‌های بالای اتانول و به‌علاوه پلی‌فنل‌ها مانع تکثیر سلولی در مقایسه با گروه کنترل شد.<sup>۲۲</sup>

هم‌چنین در بررسی دیگری در سال ۲۰۱۹ که توسط الصراف و همکارانش تحت عنوان اثر سیتوکسیک انتخاب گیاه بارهنگ سرنیزه‌ای بر سلول‌های سرطانی پستان صورت گرفت، بیان شد که عصاره بارهنگ سرنیزه‌ای اثر ضد تکثیر در برابر رده‌های سلولی سرطان سینه داشتند و نتایج تحقیقات قبلی نیز با یافته‌های ما همسو و بیانگر این بود بارهنگ سرنیزه‌ای باعث کاهش میزان گرانولاسیون خواهد شد.<sup>۱۸</sup>

از یافته‌های این پژوهش نتیجه می‌گیریم که اثربخشی عصاره بارهنگ سرنیزه‌ای، التیام زخم و بهبودی هرچه سریع‌تر آن را تأیید می‌نماید، با این وجود مطالعات بیش‌تر و تخصصی‌تری برای اثبات هرچه بهتر مکانیسم تأثیر این دارو و تأثیرگذاری آن بر روند بهبود زخم و تمام ابعاد آن ضروری می‌باشد. در صورت انجام مطالعات بالینی به‌منظور بررسی عوارض جانبی، تعیین دوز تاکسیک و مکانیسم اثر دارو می‌توان با تهیه داروهای موضعی از قبیل پماد، برای التیام بهتر و سریع‌تر از این عصاره استفاده کرد.

### تشکر و قدردانی

این مقاله مستخرج از پایان‌نامه برای دریافت درجه دکتری دام‌پزشکی دکتر طراوت بهرامی و تأیید کمیته اخلاق در پژوهش‌های زیست‌پزشکی دانشگاه آزاد اسلامی واحد کرج با کد IR.IAU.K.REC.1400.017 به تاریخ 2021-05-26 می‌باشد.

نگارندگان وظیفه خود می‌دانند که از همکاری صمیمانه آقای دکتر محمدامین حسینی در انجام کارهای عملی این پژوهش تشکر و قدردانی نمایند.

بافت‌شناسی نشان‌دهنده این بود که ارزیابی فیبرونکتین و پروتیین فیبروبلاست در روزهای ۷، ۱۴ و ۲۱ در تمام گروه‌ها یکسان بود.<sup>۱۹</sup> با توجه به بررسی حاضر و مطالعات گذشته می‌توان اظهار داشت که عصاره بارهنگ سر نیزه‌ای در تولید سلول‌های فیبروبلاست خیلی تأثیرگذار نیست.

طبق نتایج این بررسی گروه درمان نسبت به گروه کنترل عملکرد بهتری داشت و میانگین طول نکروز از روز ۳ تا ۷ به‌صورت کاهشی و با اختلاف معناداری بود، در روز ۷ نیز طول نکروز گروه تیمار نسبت به گروه کنترل کم‌تر و با اختلاف معنادار بود و در روزهای ۱۴ و ۲۱ طول نکروز در هر دو گروه برابر صفر بود.

در مطالعه‌ای که در سال ۲۰۱۸ توسط Henn و همکارانش مبنی بر ارزیابی سم‌شناسی عصاره هیدروالکلی استانداردشده از برگ گیاه بارهنگ آسترالیس و ترکیب اصلی آن، وریاسکوزید، به انجام رسید و عصاره گیاه بارهنگ به‌صورت *in vivo* و *in vitro* ارزیابی شد، نشان داده شد که این ترکیب هیچ‌گونه اثر جهش‌زایی بر روی سلول را ندارد و بررسی *in vitro* هم حاکی از آن بود که عصاره هیدروالکلی استانداردشده از برگ گیاه بارهنگ، تنها در بالاترین غلظت میزان زنده مانی سلول را کاهش می‌دهد.<sup>۲۱</sup>

نتایج مطالعه نشان‌دهنده روند بهتر نکروز در گروه درمان نسبت به گروه کنترل است و تحقیقات گذشته نیز این نتایج را تأیید می‌کنند.

بررسی‌ها نشان داد که در مبحث گرانولاسیون، گروه کنترل عملکرد بهتری نسبت به گروه تیمار داشت، به‌طوری که میانگین گرانولاسیون در گروه تیمار نسبت به گروه کنترل از روز ۳ تا ۲۱ به‌صورت کاهشی و معنادار بود و میانگین گرانولاسیون گروه تیمار نسبت به گروه کنترل فقط در روز ۳ و ۲۱ به صورت معناداری کم بود.

در سال ۲۰۱۲ Zubair و همکارانش مطالعه‌ای با

## References

1. Guo S, Dipietro L A. Factors affecting wound healing. *J Dent Res* 2010; 89: 219-29.
2. Gantwerker E A, Hom D B. Skin: Histology and physiology of wound healing. *Clin Plast Surg* 2012; 39: 85-97.
3. Beldon P. Basic science of wound healing. *Surgery (Oxford)* 2010; 28: 409-12.
4. Howdieshell T R, Callway D, Webb W L, et al. Antibody neutralization of vascular endothelial growth factor inhibits wound granulation tissue formation. *J Surg Res* 2001; 96: 173-182.
5. Broughton G, Janis J E, Attinger C E. Wound healing: An overview. *Plas Reconstr Surg* 2006; 117: 1e-S-32e-S.
6. Janalizade Qazvini M, Ezadi Darbandi E, Parsa M, et al. Evaluation of freezing tolerance in lanceolot plantain (*plantago lanceolata* l. ) by electrolytes leakage index. *Iran Agric Res* 2015; 4: 109-20. (Persian)
7. Samuelsen AB. The traditional uses, chemical constituents and biological activities of *plantago major* l. A review. *J Ethnopharmacol* 2000; 71: 1-21.
8. Bajer T, Janda V, Bajerova P, et al. Chemical composition of essential oils from *plantago lanceolata* l. leaves extracted by hydrodistillation. *J Food Sci Technol* 2016; 53: 1576-84.
9. Kurt B, Bilge N, Sozmen M, et al. Effects of *plantago lanceolata* l. extract on full-thickness excisional wound healing in a mouse model. *Biotech Histochem* 2018; 93: 249-57.
10. Adler L S, Schmitt J, Bowers M D. Genetic variation in defensive chemistry in *plantago lanceolata* (*plantaginaceae*) and its effect on the specialist herbivore *Junonia coenia* (*Nymphalidae*). *Oecologia* 1995; 101:75-85.
11. Hesaraki S, Yahyaei B. Histopathological comparison of ceylon cinnamon, *plantago lanceolata* and flaxseed linum on experimental cutaneous wound healing process in rats. *Koomesh* 2016; 17:752-60. (Persian)
12. Thome R G, Dos Santos H B, Dos Santos F B, et al. Evaluation of healing wound and genotoxicity potentials from extracts hydroalcoholic of *plantago major* and *siparuna guianensis*. *Ex Biol Med* 2012; 237: 1379-86.
13. Zubair M, Widen C, Renvert S, et al. Water and ethanol extracts of *plantago major* leaves show anti-inflammatory activity on oral epithelial cells. *J Tradit Complement Med* 2019; 9: 169-71.
14. Razavi S M, Zahedi Y, Mahdavianmehr H. Investigating some characteristics of *plantago* seed engineering. *IFSTA* 2010; 5: 88-96. (Persian)
15. Paseban M, Tayebi Meybodi N, Hosseini A, et al. The effect of hydro alcoholic extract of *plantago major* on indomethacin induced gastric ulcer in rats. *Intern Med Today* 2019; 25: 16-21. (Persian)
16. Veith A P, Henderson K, Spencer A, et al. Therapeutic strategies for enhancing angiogenesis in wound healing. *Adv Drug Deliv Rev* 2019; 146: 97-125.
17. Ismayilnajadteymurabadi H, Farahpour M R, Amniattalab A. Evaluation of *plantago lanceolata* l. extract in accelerating wound healing. *J Med Plant Res* 2012; 6: 4844-7.
18. Alsaraf K M, Mohammad M H, AlShammari A M, et al. Selective cytotoxic effect of *plantago lanceolata* l. against breast cancer cells. *J Egypt Natl Canc Inst* 2019; 31: 10.

19. Kováč I, Durkac J, Holly M, et al. *Plantago lanceolata* l. water extract induces transition of fibroblasts into myofibroblasts and increases tensile strength of healing skin wounds. *J Pharm Pharmacol* 2015; 67: 117-25.
20. Suntar I, Koca U, Keles H, et al. Wound healing activity of *rubus sanctus schreber* (rosaceae): preclinical study in animal models. *Evid Based Complement Alternat Med* 2011; 816156.
21. Henn J G, Steffens L, de Moura Sperotto N D, et al. Toxicological evaluation of a standardized hydroethanolic extract from leaves of *plantago australis* and its major compound, verbascoside. *J Ethnopharmacol* 2019; 229: 145-56.
22. Zubair M, Ekholm A, Nybom H, et al. Effects of *plantago major* l. leaf extracts on oral epithelial cells in a scratch assay. *J Ethnopharmacol* 2012; 141: 825-30.

# Histopathological and immunohistochemical evaluation of the effect of polar extract of *Plantago lanceolata* on open wound healing in Wistar rat skin

Taravat Bahrami, DVM  
Soroush Mohitmafi, DVM, DVSc\*  
Fariborz Moayer, DVM, PhD

Department of Veterinary Medicine,  
Islamic Azad University, Karaj Branch,  
Karaj, Iran

Received: Jan 09, 2023  
Accepted: Feb 09, 2023  
Pages: 260-273

**Background and Aim:** The purpose of this study is to investigate the histopathology and immunohistochemistry of the effect of 5% *Plantago lanceolata* extract on open wound healing in rat skin.

**Methods:** After extracting the plant extract using the mixed method, 40 healthy male rats with an average weight of 200-250 grams were selected and randomly divided into two main groups of 20. Group 1 is the treatment group and group 2 the control group each of the main groups being divided into 4 subgroups (days 3, 7, 14,21) were divided. For the histopathological and immunohistochemical investigation of the healing process, the wounds of the mice of the subgroups in both the main groups were removed in full thickness and with a diameter of 15 mm and examined for histological studies. After sectioning, with the qualitative staining method of hematoxylin eosin and Masson's trichrome, using antibodies against transforming growth factor beta and vascular endothelial growth factor of the study groups, and the obtained information was converted into quantitative information. and was subjected to statistical analysis.

**Results:** Finding this study has shown that about 95% of women had felt at least one problem in their hands. During COVID-19 pandemic, hand washing with disinfectants were repeated more and more, furthers skin of the hands will be two times more damaged as compared to normal conditions, so the need to increase hand health training as part of general health, especially in older adults' women in advance.

**Conclusion:** The results show that it is possible to use the polar extract of *Plantago Lanceolata* L. plant 5% for wound healing.

**Keywords:** evaluation of histopathology, immunohistochemistry, polar extract of *Plantago Lanceolata*L, healing, open wound

**Corresponding Author:**  
Soroush Mohitmafi, DVM, DVSc

School of Veterinary Medicine, Islamic  
Azad University, Karaj Branch, Mozen  
Blvd., Rajaeeshahr, Karaj  
Email: smohitmafi@yahoo.com

**Conflict of interest:** None to declare

