

بثورات پاپولر ناحیه کشاله ران: یک مورد بیماری داریر

مقدمه: بیماری داریر یک بیماری ژنتیکی است که عموماً بزرگسالان را درگیر می‌کند و ضایعات پوستی آن بیشتر در نواحی سبوره است. به دلیل نبود ضایعات تی‌پیک و وجود سایر بیماری‌ها در این نواحی، ممکن است تشخیص آن به تأخیر افتد.

گزارش مورد: خانم ۴۶ ساله با ضایعات بدون علامت در کشاله ران از سه سال قبل مراجعه نمودند. پس از بیوپسی و گزارش بیماری داریر، درمان با ایزوترتینوئین خوراکی شروع شد. بیمار پاسخ کلینیکی مطلوبی داشت.

نتیجه‌گیری: در نواحی چین‌ها ممکن است بیماری‌های کمتر شایعی تظاهر نمایند و از نظر کلینیکی با سایر بیماری‌های شایع این ناحیه، اشتباه گردند.

کلیدواژه‌ها: بیماری داریر، کشاله ران، بثورات پاپولر هایپرکراتوتیک

دریافت مقاله: ۱۴۰۲/۰۸/۲۰ پذیرش مقاله: ۱۴۰۲/۰۹/۰۵

پوست و زیبایی؛ پاییز ۱۴۰۲، دوره ۱۴ (۳): ۱۸۶-۱۸۳

زهرا موسوی^{*۱}

کامیاز کامیاب حساری^۲

۱. مرکز آموزش و پژوهش بیماری‌های پوست و جذام، دانشگاه علوم پزشکی تهران، تهران، ایران
۲. بخش آسیب شناسی، بیمارستان رازی، دانشگاه علوم پزشکی تهران، تهران، ایران

نویسنده مسئول:

زهرا موسوی

تهران، خیابان طالقانی، شماره ۴۱۵

پست الکترونیک:

moosavi.za@gmail.com

تعارض منافع: اعلام نشده است.

مقدمه

هرچند این بیماری مشکلات سیستمیک جدی ندارد؛ اما در مطالعه‌ای اختلالات روانی به‌خصوص میل به خودکشی، سه برابر جمعیت نرمال بوده است. ممکن است محل موتاسیون ژنی به این یافته مربوط باشد.^۳

برای درمان این بیماری بسته به شدت و وسعت آن، داروهای مختلفی پیشنهاد شده است. در موارد خفیف، رتینوئید موضعی، آنتی‌بیوتیک، رتینوئید سیستمیک و داکسی‌سیکلین و در موارد هایپرتروفیک، جراحی لیزر و فتودینامیک درمانی و هم‌چنین IVIG و JAK inhibitors مطرح شده‌اند.^۴

مورد

خانم ۴۶ ساله‌ای با شکایت ضایعاتی بدون علامت در کشاله ران از سه سال قبل مراجعه نمود. در این مدت داروهای موضعی شامل استروئید و ضدقارچ استفاده کرده بود که هیچکدام تأثیری نداشتند. در شرح حال سابقه هیچ بیماری را به‌جز کم‌کاری تیروئید از ده سال قبل نداشت و قرص لووتیروکسین مصرف

بیماری داریر که در سال ۱۸۸۶ شرح داده شد، یک بیماری ژنتیکی است که در اثر موتاسیون ژن ATP2A2 ایجاد شده و به‌صورت اتوزوم غالب منتقل می‌گردد. این اختلال ژنتیکی باعث نقص در چسبندگی کراتینوسیت‌ها می‌شود. بیماری با پاپول‌های کراتوتیک هم‌رنگ پوست یا زرد و قهوه‌ای در مناطق سبوره، مشخص می‌شود. گاه پلاک‌های بزرگتری با تجمع پاپول‌ها تشکیل می‌شوند. در ۸۰٪ موارد خارش‌های شدید ممکن است ایجاد گردد. ناخن، مخاط و چین‌ها هم ممکن است درگیر باشند.^۱

در بررسی آسیب‌شناسی، مهمترین یافته‌ها، فوکل اکانتولیز و دیسکراتوزی کراتینوسیت‌ها (Corps, Ronds, Grain) است. دوره‌هایی از عفونت و التهاب در ضایعات پوستی ایجاد می‌گردد. برخی از محققین معتقدند که ممکن است دیسبزیوسیس و میکروارگانیزم‌های پوست در پاتوژنز بیماری، به‌خصوص در حملات آن نقش داشته باشند و توجه به این نکته ممکن است راه درمانی جدیدی باز نماید.^۲

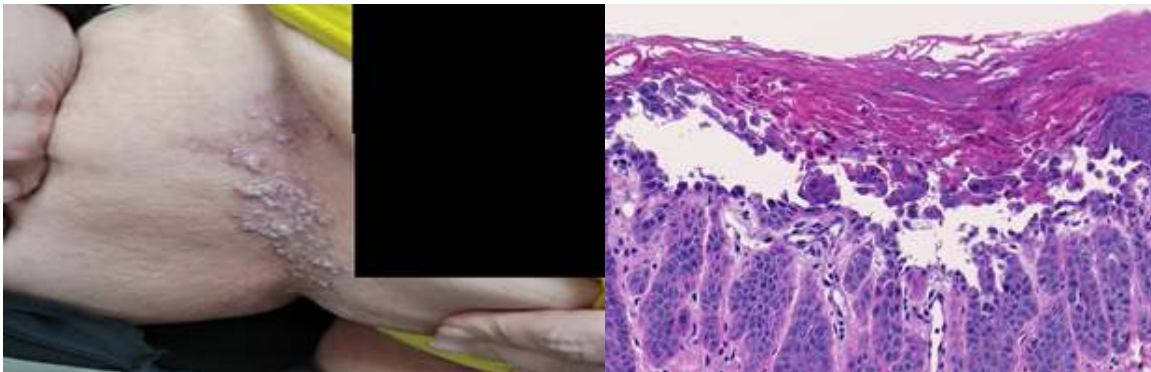
ماه بهبودی تقریباً ۹۸ درصدی حاصل شد. بیمار ضمن اظهار رضایت ابراز داشت که با مصرف دارو، ضایعاتی که پشت گوش و نقاطی در دستان داشته نیز خوب شده‌اند و چون آن‌ها را از حدود ده سال پیش داشته و فکر می‌کرده به بیماری کنونی او ارتباطی ندارند، مطرح نکرده است (شکل ۱ و ۲). توصیه شد که ایزوترتینوئین دو روز در میان مصرف گردد. تا شش ماه پس از شروع درمان عود مشاهده نشد.

بحث

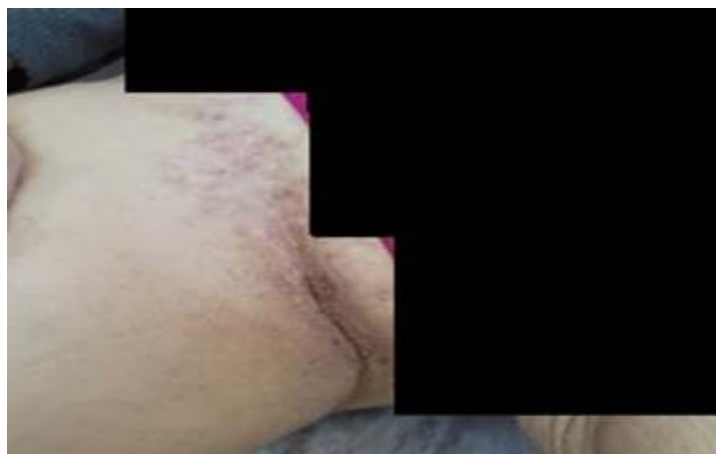بیماری دارییر یا Keratosis Follicularis یک بیماری ژنتیکی است که به صورت اتوزوم غالب منتقل شده؛ اما اغلب در بزرگسالان مشاهده می‌شود؛ هرچند ندرتاً در کودکان نیز گزارش شده است.^۵ بثورات

می‌کرد. آزمایشات کلی شامل شمارش کامل گلبولی، سدیمان، عملکرد کبد و کلیه، قند و چربی و تیروئید طبیعی بودند و شرحی از هیچ مشکل دیگری نمی‌داد. در معاینه در ناحیه کشاله ران، دوطرف پلاک‌هایی متشکل از پاپول‌های اریتماتومتمایل به خاکستری و سفت دیده می‌شد.

شرح حال فامیلی ضایعات مشابه منفی بود. با تشخیص‌هایی از جمله هیلی‌هیلی، پسوریازیس معکوس و پمفیگوس وجتان، بیوپسی به عمل آمد. گزارش آسیب‌شناسی منطبق با بیماری دارییر بود. از بیمار مجدداً در مورد ضایعات پوستی دیگر سؤال شد که پاسخ منفی بود. در معاینه مجدد در سر، ناخن و کف دست نکته خاصی یافت نشد. کپسول ایزوترتینوئین ۲۰ میلی‌گرم، یک روز در میان شروع شد و پس از دو



شکل ۱: تغییرات آسیب‌شناسی نمونه پوست بیمار قبل از درمان.



شکل ۲: تغییرات آسیب‌شناسی نمونه پوست بیمار دو ماه پس از درمان.

تشخیص‌های دیگر استفاده شده و پاسخ دریافت نشده بود، ما ایزوترتینوئین خوراکی را شروع کردیم. قبلاً از ضایعات بیمار نمونه برداری انجام نشده بود. ضایعات پوستی در ناحیه کشاله ران نسبتاً وسیع بود. در بیمار ما تظاهرات پوستی محدود به کشاله ران و پشت گوش‌ها بود. بیماری داریر شایع نیست و محدود بودن آن به ناحیه کشاله ران باعث تاخیر در تشخیص شده بود.^۱

پوستی این بیماری بیشتر در نواحی سبوره ظاهر می‌شوند؛ اما در کف دست و ناخن‌ها نیز ممکن است یافت شوند. در ناخن مهمترین یافته، باند طولی سفید و تغییر ۷ شکل انتهای آزاد ناخن است.^۱ در کف دست ممکن است پاپول‌های هایپرکراتوتیک یا پیت مشاهده گردد. درمان‌های مختلفی برای آن ذکر شده است. ایزوترتینوئین خوراکی در ۹۰ درصد موارد مؤثر است. در بیمار ما شرح‌حال خانوادگی منفی بود و از آنجا که قبلاً آنتی‌بیوتیک‌های خوراکی و موضعی نیز احتمالاً با

References

1. Salavastru CM, Tiplica GS. Hailey-hailey disease. In European handbook of dermatological treatments 2023: pp. 361-68.
2. Amar Y, Rogner D, Silva RL, et al. Darier's disease exhibits a unique cutaneous microbial dysbiosis associated with inflammation and body malodour. *Microbiome* 2023; 11: 162.
3. Cederlöf M, Jebri W, Larsson H, et al. Individuals with Darier disease have an increased risk of suicide and self-injurious behaviours. *Brit J Dermatol* 2023: 24.
4. Bardazzi F, Sacchelli L. Darier disease. In European handbook of dermatological treatments 2023; pp. 189-94.
5. Chyl-Surdacka K, Borzęcki A, Latifa J, et al. Keratosis follicularis (Darier disease) - clinical characteristics and treatment - a review and update. *Postepy Dermatol Alergol* 2023; 39.
6. Hong E, Hu R, Posligua A, et al. Acral hemorrhagic Darier disease: A case report of a rare presentation and literature review. *JAAD Case Reports*. 2023;31: 93-96.

Popular lesions in groin: a case of Darrier disease

Zahra Moosavi, MD^{1*}

Kambyz Kamyab Hesari, MD²

1. Center for Research and Training in Skin Disease and Leprosy, Tehran University of Medical Sciences, Tehran, Iran

2. Department of Pathology, Razi Hospital, Tehran University of Medical Sciences, Tehran, Iran

Received: Nov 11, 2023

Accepted: Nov 26, 2023

Pages: 183-186

Corresponding Author:

Zahra Moosavi, MD

No. 415, Taleghani Ave., Tehran, Iran

Email: moosavi.za@gmail.com

Conflict of interest: None to declare

Introduction: Darrier disease is a genodermatoses evolving more in adolescence and appears mostly in seborrheic areas. Because of the absence of typical lesions and other diseases appearing in these areas, diagnosis of darrier may be delayed

Case report: A 46 year-old woman came with inguinal, asymptomatic lesions since 3 years ago. The report of biopsy which was taken, showed findings compatible with Darrier disease. Oral isotretinoin initiated with good response after 2 months.

Conclusion: In intertriginous areas, some less common diseases may be mis diagnosed as other more common and similar diseases.

Keywords: darrier disease, groin, hyperkeratotic popular lesions

