

## بیماری فابری: گزارش یک مورد

بیماری فابری، یک اختلال ذخیره‌ای لیزوزومال وابسته به X ناشی از کمبود آنزیم آلفاگالاکتوزیداز A می‌باشد که منجر به تجمع غیرطبیعی گلیکواسفنگولیپید در بافت‌های مختلف بدن می‌شود. این مقاله به معرفی آقای ۳۵ ساله با بثورات پاپولر قرمز تیره کراتوتیک منتشر بدن می‌پردازد که پس از انجام بیوپسی جهت وی تشخیص آنژیوکراتوما گذاشته شد و با توجه به وجود نفروپاتی در بیمار و سابقه‌ی بثورات پوستی مشابه و درگیری کلیه در برادر بیمار که تحت پیوند قرار گرفت، برای وی بیماری فابری مطرح گردید.

**کلیدواژه‌ها:** بیماری فابری، آنژیوکراتوما، نفروپاتی

دریافت مقاله: ۸۹/۱۰/۱۳ پذیرش مقاله: ۸۹/۱۱/۲۷

پوست و زیبایی؛ بهار ۱۳۹۰، دوره‌ی ۲ (۱): ۶۷-۶۴

دکتر افشار رمضانپور<sup>۱</sup>  
دکتر عبدالامیر فیضی<sup>۲</sup>  
دکتر رامین محمدی<sup>۳</sup>

۱. گروه پوست، دانشگاه علوم پزشکی زنجان  
۲. گروه آسیب‌شناسی، دانشگاه علوم پزشکی زنجان  
۳. گروه داخلی، دانشگاه علوم پزشکی زنجان

نویسنده‌ی مسئول:

دکتر افشار رمضانپور

زنجان، بیمارستان ولیعصر، درمانگاه پوست،  
کد پستی: ۴۵۱۵۷۷۷۹۷۸، پست الکترونیک:  
drramezanpour@yahoo.com

تعارض منافع: اعلام نشده است.

## معرفی بیمار

قرار داشت. سابقه‌ی درگیری پوستی مشابه همراه با درگیری کلیه در برادر ۴۵ ساله‌ی بیمار وجود داشت که در حال حاضر به دلیل عدم تشخیص بیماری و ایجاد نارسایی مزمن کلیه، کلیه‌ی پیوندی دریافت کرده است. هم‌چنین سابقه‌ی درد در انتهای اندام‌ها با شروع از زمان کودکی داشت.

با توجه به علائم پوستی مخاطی، درگیری کلیه و سابقه‌ی فامیلی مثبت جهت وی تشخیص بالینی بیماری فابری مطرح شد. اگرچه تشخیص دقیق بیماری بر اساس اندازه‌گیری اختصاصی میزان آنزیم آلفاگالاکتوزیداز A می‌باشد.

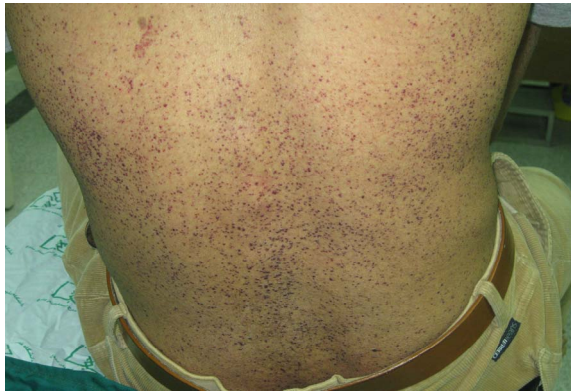## بحث

بیماری فابری یک اختلال متابولیک وابسته به X مغلوب ناشی از جهش در ژن آنزیم آلفاگالاکتوزیداز A بوده که منجر به تجمع گلیکواسفنگولیپید در بافت‌های مختلف بدن شامل کلیه (پروتئینوری و نارسایی

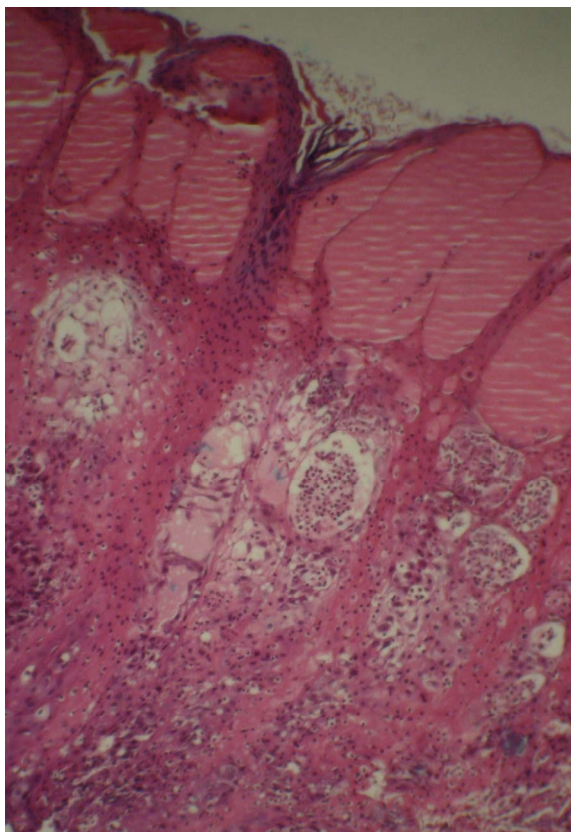
بیمار آقای ۳۵ ساله که به دلیل بثورات جلدی از درمانگاه بیماری‌های کلیه به درمانگاه پوست بیمارستان ارجاع داده شد که در معاینه‌ی بالینی ماکول‌ها و پاپول‌های قرمز ارغوانی کراتوتیک منتشر روی تنه و اندام‌ها داشت (شکل ۱). در معاینه‌ی مخاطی پاپول‌های قرمز رنگ در سطوح مخاطی لب‌ها وجود داشت. در معاینه‌ی سیستمیک، درگیری چشمی به صورت *cornea verticillata* که مشخصه‌ی بیماری است، داشت. الکتروکاردیوگرام و معاینه‌ی قلبی و عصبی طبیعی بود، گرچه بیمار از عدم تحمل سرما شاکی بود. بیوپسی از ضایعات پوستی عروق پوستی گشاد زیر اپیدرم که به وسیله‌ی اپیدرم هایپرپلاستیک احاطه شده، گزارش گردید که مطابق با تشخیص آنژیوکراتوما بود (شکل ۲).

بیمار سابقه‌ی تورم پا و پلک را از سال پیش می‌داد. برای وی نفروپاتی (پروتئینوری ۷۵۰ میلی‌گرم در ۲۴ ساعت) تشخیص داده شده بود که تحت درمان

مناسب از ایجاد عوارض و درگیری‌های سیستمیک این بیماری کاسته شود.



شکل ۱: ماکول‌ها و پاپول‌های قرمز تیره‌ی کراتوتیک منتشر روی بدن بیمار.



شکل ۲: عروق گشاد زیر اپیدرم که به وسیله‌ی اپیدرم هایپرپلاستیک احاطه شده است (رنگ آمیزی H&E با درشت‌نمایی ۴۰۰).

کلیوی)، پوستی (آنژیوکراتوما)، قلبی (کاردیومیوپاتی و آریتمی) و نورولوژیک (حملات ایسکمیک گذرا و سکته مغزی) می‌شود<sup>۱-۳</sup>.

تظاهرات اولیه‌ی بیماری، غیراختصاصی هستند که منجر به تأخیر در تشخیص می‌شود<sup>۴</sup>. ممکن است درد در انتهای اندام‌ها در دوران کودکی به‌عنوان تنها علامت تظاهرکننده‌ی بیماری، وجود داشته باشد (که در بیمار ما وجود نداشت ولی در برادر بیمار بود) و می‌تواند در ابتدا با بیماری‌های روماتیسمی اشتباه شود<sup>۵</sup>. درگیری کلیه در این بیماری در ابتدا به‌صورت پروتئینوری، سپس پرفشاری خون و در نهایت نارسایی مزمن کلیه تظاهر می‌کند<sup>۱</sup>. سابقه‌ی درگیری کلیه به‌صورت پروتئینوری در بیمار ما نیز وجود داشت. تظاهرات قلبی شامل آنژین صدری، سکته‌ی قلبی، اختلال عملکرد بطن چپ و دریچه‌ی میترال و هم‌چنین کاردیومیوپاتی هایپرتروفیک به‌دلیل رسوب گلیکولیپید می‌باشد<sup>۶</sup> که ممکن است با سایر علل بیماری قلبی اشتباه شوند. در بیمار ما درگیری قلبی وجود نداشت.

علائم پوستی بیماری به‌صورت پاپول‌های قرمز تیره‌ی کراتوتیک منتشر در بدن و اندام‌ها می‌باشد (Angiokeratoma corporis diffusum) که ممکن است به‌عنوان یکی از زودرس‌ترین تظاهرات بیماری باشد که در دوران کودکی دیده می‌شود و تقریباً در همه‌ی بیماران مذکر و در ۳۰٪ خانم‌های هتروزیگوت دیده می‌شود<sup>۷</sup>. در بیمار ما نیز این بشورات وجود داشت، اگرچه آنژیوکراتوما، اختصاصی بیماری فوق نیست و در سایر اختلالات ذخیره‌ای نیز دیده می‌شود ولی نحوه‌ی توارث، علائم همراه و نهایتاً اندازه‌گیری اختصاصی آنزیم‌ها به افتراق کمک می‌کند.

نظر به اینکه آنژیوکراتوما در بیماران مبتلا به بیماری فابری می‌تواند در مراحل اولیه زندگی ظاهر شود، توجه همکاران به این بیماری را می‌طلبد تا با بررسی‌های تشخیصی به‌موقع و درمان‌های جایگزینی

## References

1. Jain G, Warnock DG. Blood pressure, proteinuria and nephropathy in Fabry disease. *Nephron Clin Pract* 2011; 118: 43-8.
2. Fisher EG, Moore MJ, Lagar DJ. Fabry disease: a morphologic study of 11 cases. *Mod Pathol* 2006; 19: 1295-301.
3. Germain DP. Fabry disease. *Orphanet J Rare Dis* 2010; 5: 30.
4. Demontis R. Diagnosis of Fabry disease: usefulness of the clinical investigation. *Rev Med Interne* 2010; 31 (S2): S229-32.
5. Paginini I, Borsini W, Cecchi F, et al. Distal limb pain as presenting feature of fabry disease. *Arthritis Care Res (Hoboken)* 2010; [Epub ahead of print].
6. Blum A, Podovitzky O, Shieman J, Khasin M. Reversal of first degree artrioventricular block in fabry disease. *Arch Intern Med* 2009; 169: 1925-6.
7. Burton BK. Enzyme deficiency disease. In: Bologna JL, Jorizzo JL, Rapini RP, et al., editors. *Dermatology*. 2<sup>nd</sup> Ed. Spain: Mosby Elsevier; 2008: 863-5.

## Fabry disease: A case report

Afshar Ramezanzpour, MD<sup>1</sup>  
Abdolamir Feizi, MD<sup>2</sup>  
Ramin Mohammadi, MD<sup>3</sup>

1. Department of Dermatology, Zanjan University of Medical Sciences, Zanjan, Iran.
2. Department of Pathology, Zanjan University of Medical Sciences, Zanjan, Iran.
3. Department of Internal Medicine, Zanjan University of Medical Sciences, Zanjan, Iran.

Fabry disease is a X-linked lysosomal storage disorder due to alpha galactosidase A deficiency leading to abnormal accumulation of glycosphingolipids in different parts of body. This case report introduces a 35-year-old man with diffuse keratotic erythematous papules. Histopathological evaluation of the skin biopsy suggested the diagnosis of angiokeratoma. With attention to his nephropathy and the same skin lesions and renal involvement in his brother, which led him to receive renal transplantation, the diagnosis of Fabry disease was suggested.

**Keywords:** Fabry disease, angiokeratoma, nephropathy

Received: Jan 3, 2011      Accepted: Feb 16, 2011

Dermatology and Cosmetic 2011; 2 (1): 64-67

**Corresponding Author:**

Afshar Ramezanzpour, MD

Dermatology Clinic, Vali-Asr Hospital,  
Zanjan, 45157-77978, Iran.

Email: drramezanzpour@yahoo.com

**Conflict of interest:** None to declare