

سودوکاپوسی سارکوما در اسکار: گزارش موردی

دکتر آمنه علائین^۱
دکتر آزاده علائین^۲
حوریه علائین^۳

۱. گروه پوست، مرکز آموزشی درمانی ولی عصر (عج)، دانشگاه علوم پزشکی اراک
۲. گروه پاتولوژی، مرکز آموزشی درمانی آیت‌الله خوانساری، دانشگاه علوم پزشکی اراک
۳. دانشجوی پزشکی، دانشگاه علوم پزشکی تهران

نویسنده مسؤول:
دکتر آمنه علائین

اراک، بیمارستان ولی عصر (عج)، گروه پوست،
پست الکترونیک:
alaeen_101@yahoo.com

سودوکاپوسی سارکوما یا آکروآنژیودرماتیت یک بیماری آنژیوپرولیفراتیو خوش خیم است که شباهت‌های بالینی و بافت‌شناسی بسیاری با کاپوسی سارکوما دارد. تظاهرات بیماری شامل ایجاد ماکول، پاپول یا پلاک‌های مایل به بنفش در اندام تحتانی است که اکثر اوقات با نارسایی مزمن وریدی یا مالفورماسیون‌های شریانی - وریدی مادرزادی یا اکتسابی همراهی دارد. پاتوژنز آن به‌خوبی شناخته نشده است اما به‌نظر می‌رسد با ایسکمی ناشی از اختلال درناژ وریدی یا مالفورماسیون شریانی - وریدی مرتبط باشد. تشخیص آن با مطالعه‌ی بافت‌شناسی حاصل از بیوپسی ضایعات است. درمان‌های مختلفی برای سودوکاپوسی سارکوما پیشنهاد شده است که درمان‌های نگهدارنده یا اصلاح‌کننده‌ی اختلالات عروقی را شامل می‌شود. این مقاله به معرفی آقای ۲۸ ساله‌ای می‌پردازد که با پلاک خطی قهوه‌ای در اسکار مربوط به ترومای ۳ ماه قبل مراجعه کرد و پس از انجام بیوپسی تشخیص سودوکاپوسی سارکوما مطرح شد.

کلیدواژه‌ها: سودوکاپوسی سارکوما، اسکار، مالفورماسیون شریانی - وریدی، نارسایی مزمن وریدی

دریافت مقاله: ۸۹/۸/۲۵ پذیرش مقاله: ۸۹/۹/۹
پوست و زیبایی؛ زمستان ۱۳۸۹، دوره‌ی ۱(۴): ۲۱۱-۲۰۷

مقدمه

این بیماری همراه باشند. از این میان می‌توان از مواردی مانند فلج اندام، آسیب عروقی ناشی از قطع عضو یا پروتز نامناسب که به‌خوبی با انتهای قطع‌شده جفت‌وجور نمی‌شود، تزریق وریدی مواد مخدر و سندرم کلیپل - ترنانی (Klippel-Trenaunay Syndrome) نام برد^{۱،۴}.

به‌نظر می‌رسد اختلال در جریان خون وریدی یا اختلال عصب‌رسانی به عروق در پاتوژنز بیماری دخیل باشد^۱. افزایش جریان خون موضعی سبب ایجاد علائمی نظیر درد، گرمی، هایپرتروفی نسج نرم، بزرگ‌شدن اندام و واریس می‌شود. در برخی موارد تریل یا بروئی نیز وجود دارد^۳.

از تشخیص‌های افتراقی سودوکاپوسی سارکوما می‌توان به مایستوما، عفونت قارچی نسج نرم، کاپوسی سارکوما و آمیلوئیدوز اشاره کرد^۵.

سودوکاپوسی سارکوما که آکروآنژیودرماتیت نیز نامیده می‌شود، یک بیماری آنژیوپرولیفراتیو خوش خیم و ناشایع است که ویژگی‌های بالینی و بافت‌شناسی مشابه بسیاری با سارکوم کاپوسی دارد^{۱-۵}.

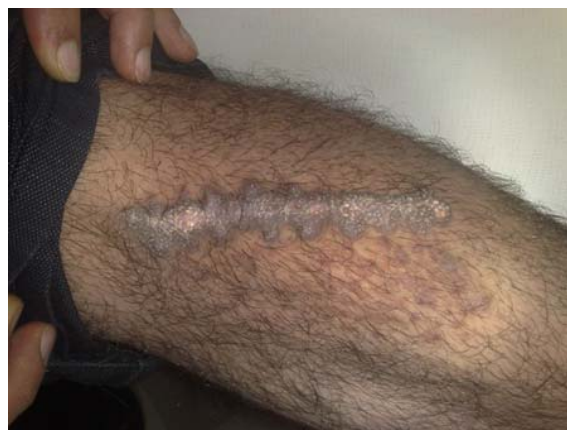تظاهر بیماری به‌صورت ضایعات غیرمعمول در اندام‌های تحتانی است که به‌صورت ماکول، پاپول یا پلاک‌های مایل به بنفش یا قهوه‌ای تیره با رشد آهسته مشاهده می‌شود^۴.

این بیماری در اغلب اوقات با نارسایی مزمن وریدی یا شانت‌های شریانی - وریدی مادرزادی یا اکتسابی همراهی دارد. علاوه بر عوامل ذکرشده، سایر اختلالاتی که منجر به آسیب عروقی یا اشکال در عملکرد عروقی می‌شوند نیز ممکن است با تظاهرات پوستی مربوط به

معرفی بیمار


بیمار مرد ۲۸ ساله‌ای است که با پلاک خطی هیپرکراتوتیک قهوه‌ای‌رنگ و بدون علامت در محل اسکار در قسمت قدامی ساق پای چپ مراجعه کرده است (تصویر ۱). وی حدود یک سال پیش به دنبال ترومای ناشی از حادثه‌ی رانندگی دچار پارگی پوست و بافت‌های عمقی‌تر شده است ولی شکستگی استخوان و پارگی عروق و اعصاب نداشته است و پارگی وی به صورت سرپایی در اورژانس، ترمیم و بخیه می‌شود. بیمار حدود سه ماه بعد در محل اسکار خطی، متوجه پیدایش تورم و زبری سطح ضایعه می‌شود که به مرور زمان بزرگتر و برجسته‌تر می‌شود. در معاینه، پلاک هیپرکراتوتیک قهوه‌ای‌رنگ به صورت خطی در محل بخیه‌ها در قدام ساق پای چپ مشاهده شد ولی گرمی، ادم، وریدهای برجسته، تریل یا بروئی در اندام وجود نداشت و سایز هر دو اندام تحتانی کاملاً یکسان بود. هیچ‌گونه ضایعه‌ی غیرطبیعی در نقاط دیگر بدن در پوست و مخاط یافت نشد.

در ارزیابی اولیه‌ی بیوشیمیایی شامل شمارش و افتراق سلول‌های خونی، سدیمانتاسیون گلبول‌های قرمز، بیوشیمی و آزمون‌های کبدی و کلیوی و لیپیدهای سرم طبیعی بود.



تصویر ۱: پلاک خطی هیپرکراتوتیک قهوه‌ای‌رنگ در محل اسکار در قسمت قدامی ساق پای چپ.

رادیوگرافی ساده‌ی ساق پا و سونوگرافی داپلر اندام تحتانی شامل تصویر B-mode عروق و اندازه‌گیری سرعت جریان خون در عروق طبیعی بود. از بیمار با تشخیص‌های اسکار سارکوئیدوز، آمیلوئیدوز و کاپوسی سارکوما بیوپسی به عمل آمد. بیمار تحت درمان با پماد کلوبتازول پروپیونات ۰.۰۵٪ با پانسمان بسته قرار گرفت و پس از دو هفته برجستگی سطح ضایعه به صورت قابل توجهی از بین رفت. در بررسی بافت‌شناسی، عروق متعدد با پوشش اندوتلیال یک‌لایه همراه با ازدیاد سلول‌های فیبروبلاست در اطراف عروق، خروج گلبول‌های قرمز از عروق، رسوب هموسیدرین در درم و ارتشاح سلول‌های تک‌هسته‌ای شامل لنفوسیت، هیستوسیت و ائوزینوفیل در اطراف عروق مشاهده شد که تشخیص سودوکاپوسی سارکوما را مطرح کرد (تصویر ۲). با توجه به عدم وجود اختلالات زمینه‌ای شامل نارسایی مزمن وریدی یا شانت شریانی وریدی در این بیمار، به نظر می‌رسد ترومای ناشی از حادثه رانندگی منجر به پیدایش سودوکاپوسی سارکوما در محل اسکار شده باشد.



تصویر ۲: عروق متعدد با پوشش اندوتلیال و ازدیاد سلول‌های فیبروبلاست در اطراف عروق، خروج گلبول‌های قرمز از عروق، رسوب هموسیدرین در درم و ارتشاح سلول‌های تک‌هسته‌ای شامل لنفوسیت، هیستوسیت و ائوزینوفیل در اطراف عروق (رنگ آمیزی هماتوکسیلین و ائوزین، درشت‌نمایی ۴۰ برابر).

بحث

برجسته و هایپر تروفی نسج نرم ممکن است در اندام درگیر دیده شود. مالفورماسیون‌های شریانی - وریدی زمینه‌ای ممکن است با لمس تریل یا سمع بروئی قابل تشخیص باشد.^۳ پاتوژنز سودوکاپوسی سارکوما به‌طور کامل مشخص نیست. اخیراً گفته می‌شود که سندرم‌های شریانی - وریدی همراه با ایسکمی اندام انتهایی سبب افزایش موضعی فاکتور رشد اندوتلیال عروقی (Vascular endothelial growth factor [VEGF]) می‌شود. VEGF نقش مهمی در آنژیوژنز دارد و سبب القاء پرولیفراسیون عروقی می‌شود. در شرایط ایسکمیک، ماست سل‌ها نیز ممکن است در پرولیفراسیون سلول‌های اندوتلیال و پری‌واسکولار نقش داشته باشد.^{۲۵}

تشخیص سودوکاپوسی سارکوما توسط مطالعه‌ی بافت‌شناسی نمونه‌های حاصل از بیوپسی ضایعات پوستی صورت می‌گیرد که نشان‌دهنده‌ی پرولیفراسیون سلول‌های اندوتلیال به‌همراه ایجاد عروقی جدید با دیواره‌ی ضخیم در درم پایپلار می‌باشد که اغلب اوقات نمایی لوبولر پدید می‌آورند. این عروق به‌طور معمول توسط پری‌سیت‌ها احاطه شده‌اند. سایر یافته‌های میکروسکوپی شامل خروج گلبول‌های قرمز از عروق، رسوب رنگدانه‌های هموسیدرین، هایپرکراتوز، فیروز درم، آکانتوز نامنظم و انفیلتراسیون لنفوسیت‌ها، هیستوسیت‌ها و ائوزینوفیل‌ها در اطراف عروق و لایه‌های سطحی پوست می‌باشند. ممکن است ترومبوزهای کوچکی نیز در داخل عروق دیده شود.^{۴۵}

بررسی وجود یا عدم وجود آنتی‌ژن CD34 و آنتی‌ژن مرتبط با فاکتور VIII برای افتراق کاپوسی سارکوما و سودوکاپوسی سارکوما به‌کار می‌رود. آنتی‌ژن CD34 در سلول‌های اندوتلیال و پری‌واسکولار کاپوسی سارکوما وجود دارد ولی در سودوکاپوسی سارکوما وجود ندارد. در مورد آنتی‌ژن مرتبط با فاکتور VIII برعکس است. این آنتی‌ژن در سلول‌های اندوتلیال سودوکاپوسی سارکوما یافت می‌شود ولی در سلول‌های اندوتلیال

اصطلاح سودوکاپوسی سارکوما اولین بار توسط Earhart و همکارانش در سال ۱۹۷۴ به‌کار برده شد و این در حالی است که قبل از این، اولین مورد آن توسط Mali و همکارانش در سال ۱۹۶۵ به‌صورت ضایعات پوستی شبیه به سارکوم کاپوسی در بیماران دچار نارسایی مزمن وریدی گزارش شده بود. Bluefarb و همکارانش در سال ۱۹۶۷ ضایعات پوستی مشابهی را در بیمارانی که دچار مالفورماسیون‌های شریانی - وریدی مادرزادی بودند گزارش کردند. بنابراین به‌نظر می‌رسد سودوکاپوسی سارکوما دارای دو فرایند کاملاً متفاوت باشد که یافته‌های بالینی آن به اختلال زمینه‌ای اولیه بستگی دارد.^۴

(۱) آکروآنژیودرماتیت Mali معمولاً به‌صورت دوطرفه و روی قوزک‌ها (مخصوصاً قوزک خارجی) و سطح پشتی پاها در بیماران مسن و در نتیجه نارسایی مزمن وریدی ایجاد می‌شود. از نظر بالینی ضایعات به‌صورت ماکول یا پچ‌های بنفش‌رنگ آغاز شده که به‌تدریج به پاپول‌ها و ندول‌های نرم، قرمز و بدون درد در زمینه‌ی درماتیت ناشی از اختلال جریان وریدی تبدیل می‌شوند.^۵

(۲) سندرم Stewart-Bluefarb به‌صورت ضایعات یک‌طرفه و در اندام تحتانی بالغین جوان و سالمی که دارای زمینه‌ای از مالفورماسیون‌های شریانی - وریدی هستند، ایجاد می‌شود.

گزارشاتی نیز از پیدایش سودوکاپوسی سارکوما بر اثر تروما^۶ و ایجاد ضایعات اقماری جدید در اطراف محل بیوپسی در بیماران مبتلا به سندرم کلیپل - ترنانی^۷ بوده است.

تظاهرات بالینی شامل پاپول‌ها، ندول‌ها و پلاک‌های بنفش تا قهوه‌ای رنگی است که ممکن است بعدها حالت زخمی پیدا کند. ممکن است بیمار از احساس درد در محل ضایعات شاکی باشد. گرمی، ادم، وریدهای

به‌عنوان یک رویکرد درمانی پیشنهاد شده است اما این روش با خطر ایسکمی و نکروز اندام همراه است. درمان هیپرتانسیون وریدی با جوراب‌های فشارنده نیز مؤثر واقع می‌شود. استفاده از لیزر (Pulsed-dye laser) در درمان ضایعات منفرد کمک‌کننده است.^۴ در حالت کلی درمان نگهدارنده برای سودوکاپوسی سارکوما پیشنهاد می‌شود، زیرا شانت‌های متعدد شریانی - وریدی در این بیماران وجود دارد و جراحی میزان مرگومیر را افزایش می‌دهد.^۵ با توجه به اینکه در بیمار ما هیچ یافته‌ای به نفع نارسایی مزمن وریدی یا شنت شریانی - وریدی وجود نداشت، این احتمال مطرح می‌شود که ترومای وارد به ساق پا و آسیب عروقی ناشی از پارگی یا بخیه نمودن بافت منجر به ایسکمی و هیپوکسی موضعی شده است. نتیجه‌ی حاصله، افزایش موضعی فاکتور رشد اندوتلیال عروقی است که می‌تواند منجر به القاء پرولیفراسیون عروقی و ایجاد سودوکاپوسی سارکوما شود.

کاپوسی سارکوما غایب است.^۵ البته ویروس هرپس انسانی تیپ ۸ (Human herpes virus 8 [VEGF]) نیز می‌تواند کمک‌کننده باشد زیرا تنها در موارد کاپوسی سارکوما یافت می‌شود.^۶ آرتریوگرافی کلید تشخیصی مالفورم‌اسیون‌های شریانی - وریدی است که به‌صورت پرشدگی زود هنگام وریدی مشاهده می‌شود. با این حال اسکن رادیونوکلئید روش غیرتهاجمی‌تری نسبت به آرتریوگرافی است که برای تشخیص منتشر یا موضعی بودن از مالفورم‌اسیون‌های شریانی - وریدی به‌کار می‌رود اما نمی‌تواند کاپوسی سارکوما را از سودوکاپوسی سارکوما افتراق دهد.^۵ عوارضی که در مسیر طبیعی بیماری ممکن است ایجاد شود شامل دمینرالیزاسیون یا تهاجم استخوانی، عفونت، خونریزی، هایپرتروفی اندام و نارسایی احتقانی قلب می‌باشد.^۵ به عقیده‌ی برخی از محققان اصلاح شانت شریانی - وریدی یا سایر علل زمینه‌ای منجر به بهبود آکروآنژیودرماتیت یا جلوگیری از پیشرفت آن می‌شود. آمبولیزاسیون شانت‌های شریانی - وریدی

References

1. Korber A, Dissemond J. Pseudo-Kaposi sarcoma. Intern Med J 2006; 36: 535.
2. Sbrano P, Miracco C, Risulo M, Fimiani M. Acroangiokeratosis (pseudo-Kaposi sarcoma) associated with verrucous hyperplasia induced by suction-socket lower limb prosthesis. J Cutan Pathol 2005, 32: 429-32.
3. Brenner S, Morentin EM. What's new in pseudo-Kaposi sarcoma? J Eur Acad Dermatol Venereol 2001; 15: 382-4.
4. Rongioletti F, Rebora A. Cutaneous reactive angiomatoses: patterns and classification of reactive vascular proliferation. J Am Acad Dermatol 2003; 49: 887-96.
5. Agrawal S, Rizal A, Agrawal CS, Agrawal A. Pseudo-Kaposi sarcoma (Bluefarb-Stewart type). Int J Dermatol 2005, 44: 136-8.
6. Del-Río E, Aguilar A, Ambrojo P, et al. Pseudo-Kaposi sarcoma insuced by minor trauma in a patient with Klippel-Trenaunay-Weber syndrome. Clin Exp Dermatol 1993; 18:151-3.
7. Dogan S, Boztep G, Karaduman A. Pseudo-Kaposi sarcoma: A challenging vascular phenomenon. Dermatol Online J 2010; 13: 22.

Pseudo-Kaposi sarcoma in scar: A case report

Ameneh Alaeen, MD¹
Azadeh Alaeen, MD²
Horieh Alaeen³

1. Department of Dermatology, Vali-e-Asr Hospital, Arak Medical University, Iran.
2. Department of Pathology, Ayatollah Khansari Hospital, Arak Medical University, Iran.
3. Medical Student, Tehran Medical University, Iran.

Pseudo-Kaposi sarcoma (PKS) or acroangioidermatitis is a benign angioproliferative disease which shares many clinical and histopathological features with Kaposi sarcoma. Clinical presentations include violaceous macules, papules or plaques in the lower extremities, which is usually associated with chronic venous insufficiency or congenital or acquired arterio-venous malformations. Its pathogenesis is not well recognized yet but the ischemia due to venous insufficiency or arterio-venous malformation is considered to play a role. The diagnosis is made through the histopathologic examination of biopsy specimens. Different treatment modalities have been suggested including conservative treatment or correction of vascular abnormalities.

This paper introduces a 28-year old man with a brown linear plaque in a scar of 3-month duration due to trauma on the anterior of left thigh. A biopsy was performed and the histopathologic examination confirmed the clinical diagnosis of Pseudo-kaposi sarcoma.

Keywords: Pseudo-kaposi sarcoma, scar, arterio-venous malformation, venous insufficiency

Received: Nov 16, 2010

Accepted: Nov 30, 2010

Dermatology and Cosmetic 2010; 1(4): 207-211

Corresponding Author
Ameneh Alaeen, MD

Vali-e-Asr Hospital, Department of
Dermatology, Arak Medical University,
Arak, Iran.
Email: alaeen_101@yahoo.com