

درماتوفیتوز گسترده در یک بیمار مبتلا به ایکتیوز مادرزادی

ایکتیوزها گروهی از بیماری‌ها با اختلال کراتینیزاسیون و ضایعات پوسته‌دار گسترده با درجات متغیری از درگیری هستند. بر پایه دانسته‌های ما همزمانی ایکتیوز و درماتوفیتوز که هر دو اختلالات شایعی هستند بسیار نادر است. در این گزارش ما مرد جوانی با ایکتیوز مادرزادی معرفی می‌کنیم که در بررسی هیستوپاتولوژیک بیوپسی‌های متعدد پوستی و اسمیر مستقیم، قارچ درماتوفیت PAS مثبت یافت شد. این بیمار مدت‌ها به خاطر پیچ و پلاک‌های اریتماتوی گسترده تحت درمان با استروئید موضعی نیز بوده است.

کلیدواژه‌ها: درماتوفیتوز، ایکتیوز مادرزادی، اریترودرمی

دریافت مقاله: ۱۳۹۲/۰۴/۳۱ پذیرش مقاله: ۱۳۹۲/۰۵/۱۴

پوست و زیبایی؛ تابستان ۱۳۹۲، دوره‌ی ۴ (۲): ۱۱۱-۱۰۷

دکتر وحیده لاجوردی^۱
دکتر فاطمه غلامعلی^۱
دکتر کامبیز کامیاب^۲
دکتر مائده رعیتی دماوندی^۱
دکتر طاهره سوری^۳
دکتر آزاده گودرزی^۱
دکتر زینب آریانیان^۱

۱. گروه پوست، دانشگاه علوم پزشکی تهران، تهران، ایران.
۲. گروه آسیب‌شناسی، دانشگاه علوم پزشکی تهران، تهران، ایران.
۳. گروه عفونی، دانشگاه علوم پزشکی تهران، تهران، ایران.

نویسنده‌ی مسئول:

دکتر زینب آریانیان

تهران، خیابان وحدت اسلامی، بیمارستان رازی، پست الکترونیک:

z_aryanian@yahoo.com

تعارض منافع: اعلام نشده است.

مقدمه

ایکتیوز گروهی بزرگ از بیماری‌های پوستی را دربر می‌گیرد که از نظر بالینی و سبب‌شناسی ناهمگن بوده ولی در خصوصیت وجود ضایعات پوسته‌دار مشترکند^{۱،۲}. برخی شرایط خاص میزبان با افزایش شیوع درماتوفیت همراهند^۳. از علل شایع درماتوفیتوز، تریکوفیتون‌ها هستند که به خاطر توانایی‌شان در فرار از پاسخ سیستم ایمنی بروز بالایی دارند^{۴،۵}. در این گزارش، ما بیمار ۲۹ ساله‌ای مبتلا به ایکتیوز مادرزادی را که از یک‌سال قبل پیچ و پلاک‌های سرخ‌رنگ پوسته‌دار گسترده‌ی مقاوم به درمان‌های موضعی از جمله استروئید پیدا کرده بود، معرفی می‌کنیم، که در اسمیر و بیوپسی از ضایعات این بیمار، عفونت با درماتوفیت تأیید شد.

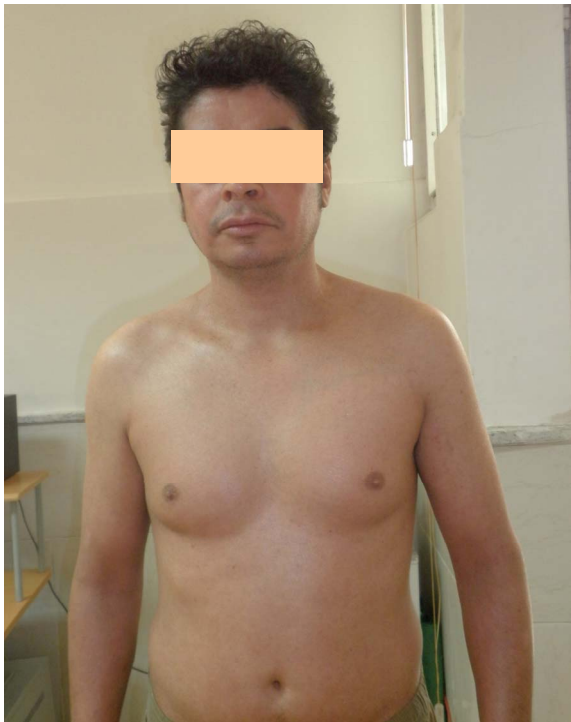معرفی بیمار

بیمار مرد ۲۹ ساله‌ای است که مبتلا به ایکتیوز مادرزادی بوده و با پیچ و پلاک‌های بزرگ گسترده اریتماتوی خارش‌دار از یک سال قبل (که تقریباً ۹۰٪ سطح بدنش را درگیر کرده بود)، به بیمارستان ما مراجعه کرد (تصویر ۱). در معاینه بیمار اریترودرمیک بود و در کنار پوست خشک، پیچ و پلاک‌های متعدد اریتماتوی پوسته‌دار روی تنه، صورت و اندام‌ها دیده می‌شد.

در شرح حال بیمار مصرف هیچ داروی سرکوب‌کننده‌ی ایمنی وجود نداشت. در آزمایشات بیمار نکته‌ی غیرطبیعی وجود نداشت و از نظر HIV نیز منفی بود. به خاطر ظاهر بالینی و وسعت ضایعات

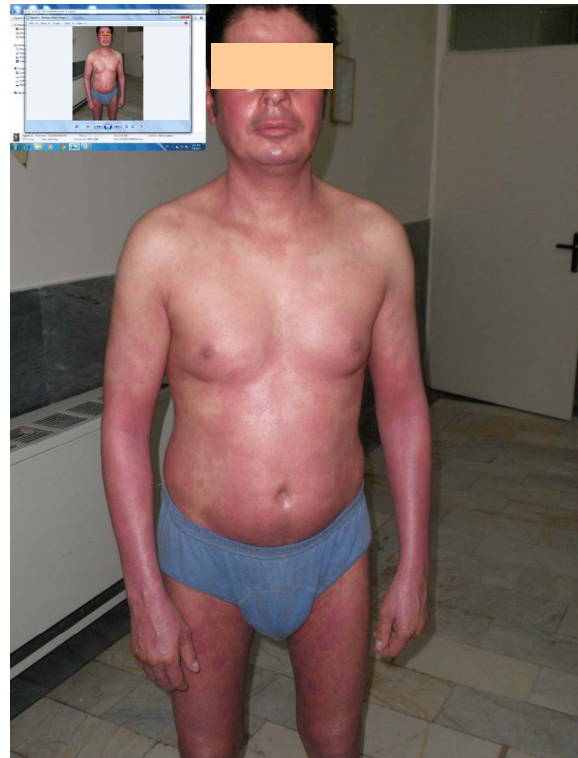پوست انجام دادیم که در بررسی میکروسکوپی از نظر درماتوفیت منفی بود و در نهایت تصمیم گرفتیم برای بررسی بیشتر بیمار را بستری کنیم.

بعد از توقف مصرف استروئید موضعی، بیوپسی های متعدد از نقاط مختلف انجام شد که در بررسی آسیب شناسی در پس زمینه ی ایکتیوز، قارچ های متعدد PAS⁺ در لایه ی شاخی اپیدرم ظاهر شد (تصویر ۲). اسمیر مستقیم نیز تکرار شد که آن هم میسلیم های شاخه شاخه را نشان داد. کشت قارچ از نظر تریکوفیتون روبروم مثبت شد. هیچ منبع خاصی برای درماتوفیتوز بیمار پیدا نشد و بیمار سابقه تماس با هیچ حیوانی را نداشت. بیمار با فلوکونازول خوراکی روزانه ۱۰۰ میلی گرم و کلوتریمازول موضعی به مدت یک ماه درمان شد. به علت پاسخ دراماتیک، درمان با فلوکونازول خوراکی به میزان ۱۵۰ میلی گرم در هفته به مدت ۷ هفته دیگر ادامه داده شد تا این که ضایعات کاملاً برطرف (تصویر ۳) و نتیجه ی اسمیرهای مستقیم از نظر وجود قارچ منفی شد.

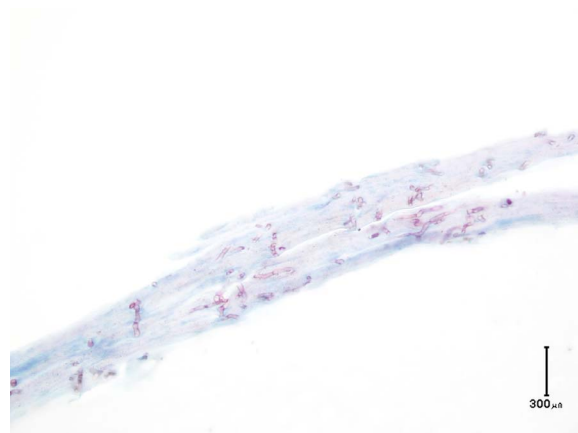


تصویر ۳: بعد از درمان با فلوکونازول خوراکی و کلوتریمازول موضعی، ضایعات کاملاً ناپدید شد.

طی ۶ ماه گذشته بیمار در مرکز دیگری با تشخیص احتمالی پسوریازیس تحت درمان با نئوتیگازون به میزان ۲۵ میلی گرم روزانه و استروئید موضعی قرار گرفته بود که نتیجه ی مناسبی حاصل نشده و حتی ضایعات رو به بدتر شدن رفته بود. ما ابتدا یک اسمیر مستقیم از ضایعات با خراشاندن



تصویر ۱: بچ و پلاک های اریتماتو متعدد در تنه، صورت و اندامها همراه پوسته ریزی و پوست خشک.



تصویر ۲: میسلیم های قارچ موجود در لایه شاخی (رنگ آمیزی پر بودیک اسید شیف، بزرگ نمایی ۴۰۰ برابر).

بحث

به نظر مهم هستند.^۷

ماکروفاژها که نقش مهمی در دفاع سیستم ایمنی بر علیه قارچ‌ها دارند در آلودگی با قارچ تریکوفیتون روبروم عملکرد ایمنولوژیک خود را از دست داده و در دفاع در برابر آگزوانتی‌ژن‌های قارچی دچار چالش می‌شوند.^{۱۰}

به‌علاوه آتوپی و اختلالات سد پوستی که در ایکتیوز دیده می‌شود نیز دخیل دانسته می‌شود.^{۱۱،۱۲}

همان‌گونه که قبلاً ذکر شد بیمار ما از ایکتیوز ارثی رنج می‌برد و به نظر می‌رسد که در نتیجه‌ی تولید کراتین زیاد از حد، پوست ایکتیوتیک شرایط مناسب‌تری را نسبت به پوست سالم جهت رشد قارچ فراهم می‌کند.^{۱۳} هرچند در ضایعات پوستی دیگر با اختلال کراتینیزاسیون (مثلاً پسوریازیس) این توضیح مناسب نمی‌باشد.

یک توضیح برای این پدیده ممکن است ارتباط ایکتیوز و آتوپی باشد.^۷ این‌گونه عنوان می‌شود که اختلالات ایمنولوژیک در پوست آتوپیک (شیفت از Th1 به Th2) ممکن است مسئول شیوع و شدت بیشتر عفونت در این بیماران باشد.^{۱۴،۱۵،۱۱} هرچند بیمار ما تظاهرات آتوپیک نداشت.

عفونت درماتوفیت گسترده این بیمار، ابتدا به علت جنبه‌های بالینی غیرمعمول، وسعت زیاد و استفاده طولانی‌مدت از استروئید موضعی اشتباه تشخیص داده شده بود. در نتیجه تینه‌آ همیشه باید در ایکتیوز و آتوپی، به‌خصوص در بیماران با تظاهرات غیرمعمول و پاسخ نامناسب به درمان، مد نظر باشد.

در بیماری‌های پوستی مختلف از جمله ایکتیوز (که گروهی از بیماری‌ها با ضایعات پوسته‌دار گسترده هستند)، اختلال در تمایز اپی‌درمال و تشکیل لایه‌ی شاخی دیده می‌شود.^۶

درماتوفیت‌ها قارچ‌هایی هستند که بافت‌های کراتینیزه را به‌خاطر خصوصیات کراتینوفیلیک خود آلوده می‌کنند و به عفونت‌هایی منجر می‌شوند که عمدتاً محدود به پوست مو و ناخن است. عفونت با این قارچ‌ها اغلب موضعی بوده و خصوصیات بالینی مشخصی را نشان می‌دهد.^{۱۶}

درماتوفیتوز گسترده عموماً در بیماران با نقص سیستم ایمنی، مثل بیماران دریافت‌کننده داروهای سرکوب‌کننده‌ی ایمنی به مدت طولانی، ایدز، آتوپی و بیماری‌های لنفوپرولیفراتیو دیده می‌شود.^۷

این گزارش، یک بیمار با سیستم ایمنی سالم و ایکتیوز مادرزادی را معرفی کرد که دچار عفونت گسترده با درماتوفیت پوستی شده بود.^۸

تظاهرات غیرمعمول همواره تشخیص زودرس درماتوفیت را دچار مشکل می‌کند. همان‌گونه که در بیمار فوق دیده شد، بیمار پمادهای استروئیدی موضعی استفاده کرده بود که خود می‌تواند خصوصیات ظاهری درماتوفیت را تغییر دهد (نوع incognito).

علت هم‌زمانی این عفونت با ایکتیوز ممکن است مربوط به لایه کراتین ضخیم احتباس یافته به‌علت این بیماری باشد که محیط مناسبی را برای رشد این قارچ کراتینوفیلیک فراهم می‌کند.^۹

از طرف دیگر فاکتورهای ویروالانس مربوط به پاتوزن که سیستم ایمنی میزبان را مهار می‌کند هم

References

1. Richard G, Ringpfeil F. Ichthyosis, erythrokeratodermas and related disorders. In: Bolonia J, Jorizzo JL, Rapini R (eds.). Textbook of dermatology. 2nd Ed. Spain, Mosby; 2008: 743-89.

2. Judge MR, McLean WHI, Munro CS. Disorders of keratinization. In: Burns T, Breathnach S, Griffiths N, Cox C (eds.). Rook's textbook of dermatology. 8th Ed. Oxford; Wiley-Blackwell; 2010: 19.1-122.
3. Hay RJ. Chronic dermatophyte infection: Clinical and mycological features. Br J Dermatol 1982; 106: 1-7.
4. Grahovac M, Budimčić D. Unrecognized dermatophyte infection in ichthyosis vulgaris. Acta Dermatovenerol Croat 2009; 17: 127-30.
5. Agostini G, Geti V, Difonzo EM, Giannotti B. Dermatophyte infection in ichthyosis vulgaris. Mycoses 1992; 35: 197-9.
6. Hoffjan S, Stemmler S. On the role of the epidermal differentiation complex in ichthyosis vulgaris, atopic dermatitis and psoriasis. Br J Dermatol 2007; 157: 441-9.
7. Generalized tinea corporis due to *Trichophyton rubrum* in ichthyosis vulgaris. J Eur Acad Dermatol Venereol 2007; 21: 1105-47.
8. Vittorio CC. Widespread tinea corporis in an immunocompetent patient resistant to all conventional forms of treatment. Cutis 1997; 60: 283-5.
9. Nirmaladevi P, Sentamilselvi G, Janaki C, et al. Genetic ichthyosis and chronic dermatophytosis: A clinical diagnostic dilemma. Indian J Dermatol 1999; 44.
10. Campos MR, Russo M, Gomes E, et al. Stimulation, inhibition and death of macrophages infected with *Trichophyton rubrum*. Microbes Infect 2006; 8: 372-9.
11. Ludwig RJ, Woodfolk JA, Grundmann-Kollmann M, et al. Chronic dermatophytosis in lamellar ichthyosis: relevance of a T-helper 2-type immune response to *Trichophyton rubrum*. Br J Dermatol 2001; 145: 518-21.
12. Ibsen HH, Brandrup F. Tinea corporis due to *Trichophyton verrucosum* in recessive, X-linked ichthyosis. Mycoses 1993; 36.
13. Sentamilselvi G, Kamalam A, Ajithadas K, et al. Scenario of chronic dermatophytosis: an Indian study. Mycopathologia 1997; 140: 129-35.
14. Slunt JB, Taketomi EA, Woodfolk JA, et al. The immune response to *Trichophyton tonsurans*: distinct T cell cytokine profiles to a single protein among subjects with immediate and delayed hypersensitivity. J Immunol 1996; 157: 5192-7.
15. Decken K, Kohler G, Palmer-Lehmann K, et al. Interleukin-12 is essential for a protective Th1 response in mice infected with *Cryptococcus neoformans*. Infect Immun 1998; 66: 4994-5000.

Generalized dermatophytosis in a patient with congenital ichthyosis

Vahide Lajevardi, MD¹
Fatemeh Gholamali, MD¹
Kambiz Kamyab, MD²
Maede Rayati Damavandi, MD¹
Tahereh Soori, MD³
Azadeh Goodarzi, MD¹
Zeinab Aryanian, MD¹

1. Department of Dermatology, Tehran University of Medical Sciences, Tehran, Iran.
2. Department of Pathology, Tehran University of Medical Sciences, Tehran, Iran.
3. Department of Infectious Diseases, Tehran University of Medical Sciences, Tehran, Iran.

Ichthyosis is defined as a group of diseases with keratinization disorder and diffuse scaling with highly variable degree of involvement. According to our knowledge, coincidence of ichthyosis and dermatophytosis, which both are very common disorders, is a very rare event. We report a young man with congenital ichthyosis that histological analysis of his skin biopsies and direct smear revealed PAS positive fungi. He had used topical steroids for generalized scaling erythematous patches and plaques for long time.

Keywords: dermatophytosis, congenital ichthyosis, erythroderma

Received: Jul 22, 2013

Accepted: Aug 5, 2013

Dermatology and Cosmetic 2013; 4 (2): 107-111

Corresponding Author:

Zeinab Aryanian, MD

Vahdat-e-Islami St., Razi Hospital, Tehran, Iran.

Email: z_aryanian@yahoo.com

Conflict of interest: None to declare