

## هیپرپلازی آنژیولنفوئید با ائوزینوفیلی: گزارش یک مورد در بارداری

هیپرپلازی آنژیولنفوئید با ائوزینوفیلی (angiolymphoid hyperplasia with eosinophilia [ALHE]) یا همانژیوم اپی تلیوئید یک بیماری نادر است که ضایعات آن بر اثر تکثیر عروقی خوش خیم در درم و بافت زیرجلدی ایجاد می‌شوند. این بیماری در سنین جوانی تا میان‌سالی شایع‌تر بوده و خانم‌ها را بیشتر مبتلا می‌کند. ضایعات آن به صورت پاپول، پلاک یا ندول‌های منفرد یا متعدد قرمز رنگ می‌باشد که بیشتر ناحیه‌ی سر و گردن را درگیر می‌کند. علت این بیماری مشخص نشده است. ALHE به درمان‌های توصیه‌شده از جمله جراحی مقاوم است و تمایل به عود در ضایعات درمان‌شده نیز بالا می‌باشد. این مقاله به معرفی یک خانم ۳۸ ساله‌ی باردار می‌پردازد که با پاپول و ندول‌های متعدد در ناحیه‌ی پشت گوش و پس سری سمت چپ مراجعه نموده و تشخیص آسیب‌شناختی ALHE برای او تأیید شد.

**کلیدواژه‌ها:** هیپرپلازی آنژیولنفوئید، ائوزینوفیلی، همانژیوم اپی تلیوئید، تکثیر عروقی

دریافت مقاله: ۱۳۹۴/۱۲/۰۸ پذیرش مقاله: ۱۳۹۵/۰۱/۲۵

پوست و زیبایی؛ تابستان ۱۳۹۵، دوره‌ی ۷ (۲): ۱۱۵-۱۱۹

دکتر علی اصغر رضانژاد<sup>۱</sup>

دکتر محمدرضا سبحان<sup>۱</sup>

دکتر حمیدرضا قاسمی بصیر<sup>۲</sup>

دکتر اکرم انصار<sup>۳</sup>

۱. گروه پوست، دانشکده‌ی پزشکی، دانشگاه علوم پزشکی همدان، همدان، ایران

۲. گروه آسیب‌شناسی، دانشکده‌ی پزشکی، دانشگاه علوم پزشکی همدان، همدان، ایران

۳. مرکز تحقیقات پسونریازیس، دانشگاه علوم پزشکی همدان، همدان، ایران

نویسنده‌ی مسئول:

دکتر علی اصغر رضانژاد

همدان، خیابان میرزاده‌ی عشقی، مرکز آموزشی و درمانی فرشچیان، گروه پوست پست الکترونیک:

dr.rezanejad@chmail.ir

تعارض منافع: اعلام نشده است.

## مقدمه

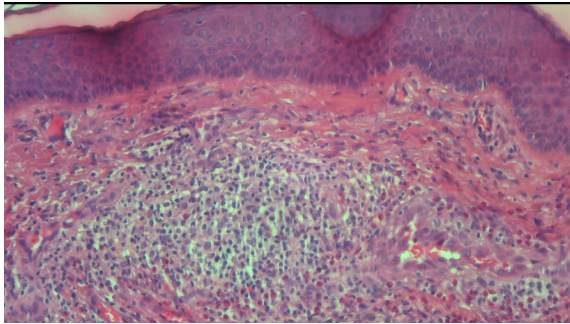
هیپرپلازی آنژیولنفوئید با ائوزینوفیلی (angiolymphoid hyperplasia with eosinophilia [ALHE]) یا همانژیوم اپی تلیوئید یک نوع مالفورماسیون خوش خیم عروق کوچک می‌باشد که در سال ۱۹۶۹ توسط Wells و Whimster برای اولین بار توصیف شده است<sup>۱</sup>. این بیماری بیشتر خانم‌های سنین بین ۲۰ تا ۴۰ ساله را درگیر می‌کند اما در هر دو جنس و همه‌ی سنین می‌تواند دیده شود. ضایعات این بیماری به صورت پاپول پلاک یا ندول‌های قرمز یا هم‌رنگ پوست می‌باشد که تمایل به درگیر کردن ناحیه‌ی سر و گردن به ویژه اطراف گوش دارد، اما درگیری دهان، تنه، انتهای اندام‌ها و ناحیه‌ی تناسلی نیز گزارش شده است. ضایعات می‌توانند به صورت منفرد یا گروهی ظاهر شده و می‌تواند بدون

علامت، دردناک، خارش‌دار یا ضریان‌دار باشد. بیشتر ضایعات درمال هستند اما گاهی در اپی‌درم هم دیده می‌شوند. علت بیماری ناشناخته بوده و وجود آسیب در دیواره‌ی عروق بر نقش تروما و شانت‌های شریانی - وریدی در پاتوژنز آن اشاره دارد. در بافت‌شناسی ضایعات این بیماری تکثیر عروق کوچک و سلول‌های اندوتلیال اپی تلیوئیدی در زمینه‌ی یک ارتشاح متراکم ائوزینوفیلی و لنفوسیتی دیده می‌شود<sup>۲</sup>. بیماری کیمورا که یک نوع تکثیر لنفوئید خوش خیم می‌باشد، تشخیص افتراقی اصلی این بیماری بوده که با علائم این بیماری هم‌پوشانی قابل ملاحظه‌ای دارد.

## معرفی بیمار

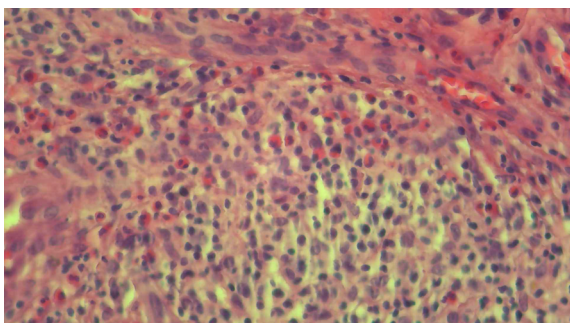
بیمار موردنظر خانمی ۳۸ ساله، خانه‌دار و ساکن یکی از روستاهای استان همدان می‌باشد. این بیمار با شکایت از ضایعات برجسته و خارش‌دار در ناحیه‌ی

**پوست و زیبایی، تابستان ۱۳۹۵، دوره‌ی ۷، شماره‌ی ۲**



شکل ۲: ارتشاح سلول‌های التهابی مختلف در زمینه‌ی تکثیر عروق مویرگی در درم (رنگ آمیزی هماتوکسیلین - ائوزین با بزرگ‌نمایی ۲۰۰ برابر)

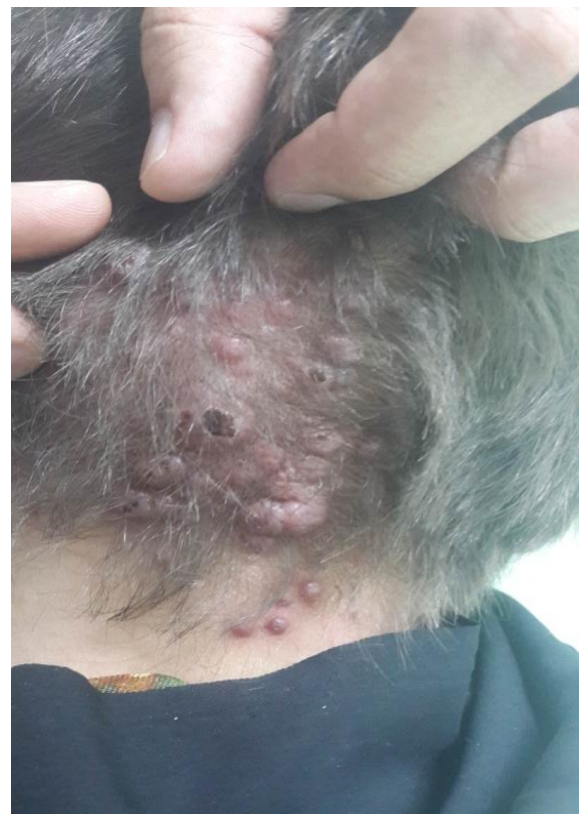می‌برد و ایجاد این ضایعات را از چندین ماه قبل از حاملگی ذکر می‌کرد و بنابه شرح حال ارائه‌شده، بارداری ایشان تغییر واضحی را در تعداد، وسعت ضایعات و شدت خارش ایجاد نکرده بود. نتایج آزمایش‌های درخواستی شامل شمارش کامل سلول‌های خون، سطوح سرمی اوره و کراتینین، آزمون عملکرد کبد و آزمایش کامل ادرار طبیعی بود. از یکی از ضایعات، بیوپسی به‌عمل آمد. در گزارش آسیب‌شناسی، تکثیر نئوپلاستیک مویرگ‌ها با طرح لبولار که با سلول‌های اندوتلیال اپی‌تلیوئید پوشیده شده است، در یک زمینه‌ی ارتشاحی مملو از لنفوسیت و ائوزینوفیل ذکر شده است (شکل ۲ و ۳). چون بیمار در مراحل پایانی بارداری به‌سر می‌برد،



شکل ۳: ارتشاح پلی‌مورف، متشکل از لنفوسیت‌های بالغ و تعداد زیادی ائوزینوفیل لابه‌لای مویرگ‌هایی با سلول‌های اندوتلیال افزایش حجم‌یافته (plumped) (رنگ آمیزی هماتوکسیلین - ائوزین با بزرگ‌نمایی ۴۰۰ برابر)

پشت گوش چپ و ناحیه‌ی پس‌سری که از یک سال قبل از مراجعه ایجادشده بود، به مرکز آموزشی و درمانی فرشچیان مراجعه کرد. در معاینه ضایعات پوستی به‌صورت پاپول و ندول‌های قرمز متعدد که ناحیه‌ای به ابعاد ۷ در ۴ سانتی‌متر - از قسمت پشت گوش چپ تا ناحیه‌ی پس‌سری - را درگیر کرده بود، مشاهده شد (شکل ۱).

هر ضایعه ابعادی بین ۰/۵ تا ۱ سانتی‌متر داشت و به‌علت خارش مزمن، پوست اطراف ضایعات لیکنیفیه شده و برخی ضایعات نیز زخمی شده بود. علائم حیاتی بیمار طبیعی بود و به‌جز خارش خفیف تا متوسط شکایت بالینی دیگری نداشت. بیمار سابقه‌ی بیماری سیستمیک، عفونت موضعی و تروما در ناحیه را ذکر نمی‌کرد. در سابقه‌ی مصرف دارویی بیمار، هیچ دارویی وجود نداشت. در ماه هشتم حاملگی دوم خود به‌سر



شکل ۱: پاپول ندول‌های اریتماتوی متعدد در ناحیه‌ی پس‌سری که برخی ضایعات به‌علت خارش دچار خونریزی سطحی شده‌اند.

و در ضایعات قدیمی فیبروز بیشتر و جز التهابی کمتری وجود دارد. سلول‌های اندوتلیال برای CD31, CD34, VWF مثبت و برای کراتین منفی است. سلول‌های لنفوسیت اصلی T helperهایی هستند که CD43, CD4, CD3 و CD45R را بیان می‌کنند.<sup>۲</sup>

مهم‌ترین تشخیص افتراقی این بیماری Kimura disease (KD) می‌باشد که این بیماری نیز یک تکثیر لنفوئید خوش‌خیم بوده و بیشتر زنان نژاد آسیایی را درگیر می‌کند اما در سایر نژادها هم دیده شده است.<sup>۴</sup> KD تریادی تشخیصی شامل موارد ذیل دارد:

- ۱) توده‌های عروقی زیرجلدی در ناحیه‌ی سر و گردن،
- ۲) ائوزینوفیلی خـون محیطی و
- ۳) افزایش سطح سرمی IgE. در گذشته KD را نوعی از ALHE می‌دانستند اما در حال حاضر این دو بیماری را به‌عنوان دو بیماری مجزا تعریف می‌کنند. در عین حال چندین گزارش، هم‌پوشانی زیادی را بین ALHE و KD توصیف کرده‌اند.<sup>۵</sup>

درمان انتخابی ضایعات منفرد اکسیژن‌یون جراحی می‌باشد. لیزرهای CO<sub>2</sub>, PDL, Copper Vapor و لیزر آرگون موفقیت‌های متغییری داشته‌اند. اسکروتراپی، رادیو فرکوئنسی (radiofrequency [RF]) و تزریق داخل ضایعه‌ی بلئومایسین، وین بلاستین و فلورواوراسیل نیز در درمان ضایعات استفاده شده است.<sup>۶</sup> در یک گزارش تزریق داخل ضایعه‌ی کورتیکواستروئید، به‌صورت تکرارشونده اثراتی معادل با اکسیژن جراحی داشته است. انجام کرایوتراپی و استفاده موضعی از ایمیکیمود نیز در برخی مقالات با نتایج خوبی همراه بوده است. در یک مقاله با استفاده از کرایوتراپی ضایعات محو شده و پس از یک سال از پیگیری هیچ‌گونه عودی دیده نشد.<sup>۷</sup> در یک مقاله نیز از RF داخل ضایعه استفاده شد که طی آن ضایعات کوچک پس از دو جلسه محو و پس از ۳ سال پیگیری هیچ عودی

توصیه شد پس از زایمان جهت پیگیری درمان به این مرکز مراجعه نمایند. نامبرده دو ماه پس از زایمان مراجعه و در معاینه‌ی بالینی هیچ‌گونه تغییری در وسعت، تعداد ضایعات و شدت علائم ایجاد نشده بود.

## بحث

ALHE یک مالفورماسیون خوش‌خیم التهابی عروق کوچک می‌باشد که ضایعات آن رشدی آهسته دارند. اتیولوژی این بیماری مشخص نیست اما برخی منابع علت این بیماری را ناشی از تروما، یک شانت شریانی - وریدی یا مالفورماسیون شریانی - وریدی ذکر کرده‌اند<sup>۲</sup> لذا به‌نظر می‌رسد این ضایعات بیشتر واکنشی باشند تا یک فرایند نئوپلاستیک. این بیماری در هر دو جنس و تمام نژادها و سنین گزارش شده است اما معمولاً زنان بین سنین ۲۰ تا ۴۰ سالگی مبتلا می‌شوند.

ضایعات به‌صورت پاپول پلاک و ندول‌های منفرد یا گروهی قرمز یا هم‌رنگ پوست می‌باشند. این ضایعات معمولاً بدون علامت هستند، اما می‌توانند همراه با خارش، سوزش یا درد بوده یا ضربان داشته باشند. ضایعه به‌طور معمول در درم و بافت زیرجلدی با یک حاشیه‌ی مشخص قرار گرفته است و در بافت شناسی آن تکثیر لبولار مویرگ‌ها در اطراف عروق بزرگتر دیده می‌شود. سلول‌های اندوتلیال بزرگ، نمای اپیتلیوئید داشته و به داخل مجرای عروق برجسته شده است و یک نمای کنگره‌دار (scalloped) ایجاد می‌کند. به‌علت وجود سلول‌های اندوتلیال اپیتلیوئیدی، نام دیگر این بیماری «همانژیوم اپیتلیوئید» می‌باشد. در اطراف عروق ارتشاح متراکم لنفوسیت و ائوزینوفیل و در برخی موارد ارتشاح ماست سل و پلازما سل هم گاهی دیده می‌شود. در ضایعات زیرجلدی تجمعات لنفوئیدی نیز معمولاً مشاهده می‌شود. آسیب و حتی پاره‌شدن دیواره‌ی عروق و انسداد مجرای عروق هم در برخی موارد گزارش گردیده است. ضمائم پوست درگیر نبوده

مشاهده نشد و ضایعات بزرگتر نیز با ۴ جلسه ۷۰٪ تا ۸۰٪ کاهش در ضایعات را داشتند که پس از دو سال هیچ‌گونه افزایش اندازه را نشان نداده بودند، لذا RF به‌عنوان یک روش کارآمد و ارزان‌قیمت در درمان ضایعات ALHE مطرح می‌باشد.

با توجه به اینکه درمان ضایعات ALHE مشکل بوده و ماهیت عودکننده و متعدد بودن ضایعات، توصیه می‌شود از روش‌های کمتر تهاجمی در درمان این بیماری استفاده گردد.

## References

1. Esteves P, Barbalho M, Tiago L, et al. Angiolymphoid hyperplasia with eosinophilia: A case report. *J Case Rep Dermatol* 2015;7:113-6.
2. Chitrapu P, Patel M, Readinger A, Menter A. Angiolymphoid hyperplasia with eosinophilia. *Proc (Bayl Univ Med Cent)* 2014;27:336-7.
3. Panicker VV, Dharamaratnam AD, Kuruvilla J. Angiolymphoid hyperplasia with eosinophilia. *Indian Dermatol Online J* 2012 Jan-Apr; 3(1):80.
4. Jung KE, Kim KM, Lee JY, et al. Erythematous protruding skin lesion in the retroauricular area: A quiz. *Acta Dermato-Venereol* 2014;94:365-7.
5. Buder K, Ruppert S, Trautmann A, et al. Angiolymphoid hyperplasia with eosinophilia and Kimura's disease :a clinical and histopathological comparison. *J Dtsch Dermatol Ges* 2014;12:224-8.
6. Singh S, Dayal M, Walia R, et al. Intralesional radiofrequency ablation for nodular angiolymphoid hyperplasia on forehead. A minimally invasive approach. *Indian J Dermatol* 2014;80:419-21.
7. Reddy PK, Prasad AL, Sumathy TK, et al. An overlap of angiolymphoid hyperplasia with eosinophilia and Kimura's disease. Successful treatment of skin lesions with cryotherapy. *Indian J Dermatol* 2015;60:216

## Angiolymphoid hyperplasia with eosinophilia: Report of a pregnant case

Ali Asghar Rezanejad, MD<sup>1</sup>  
Mohammad Reza Sobhan, MD<sup>1</sup>  
Hamid Reza Gsemi Basir, MD<sup>2</sup>  
Akram Ansar, MD<sup>1,3</sup>

1. Department of Dermatology, School of Medicine, Hamedan University of Medical Sciences, Hamedan, Iran
2. Department of Pathology, School of Medicine, Hamedan University of Medical Sciences, Hamedan, Iran
3. Psoriasis Research Center, Hamedan University of Medical Sciences, Hamedan, Iran

Angiolymphoid hyperplasia with eosinophilia (ALHE) is a rare disease due to benign proliferation of dermal and subcutaneous capillaries. It is most commonly seen in young to middle-age females. Skin lesions include single or multiple red papules, plaques and nodules. It most commonly involves head and neck. Its etiology has not been determined. ALHE lesions are usually resistant to commonly suggested treatment methods including surgery. Recurrence of treated lesions is also common. Herein, we report a 38-year-old pregnant woman who presented with multiple red papules and nodules on her periauricular and occipital skin. Her lesions were confirmed to be ALHE after histopathological assessment.

**Keywords:** angiolymphoid hyperplasia, eosinophilia, epithelioid hemangioma, vascular proliferation

Received: Feb 27, 2016 Accepted: Apr 13, 2016

Dermatology and Cosmetic 2016; 7 (2): 115-119

**Corresponding Author:**  
Ali Asghar Rezanejad, MD

Department of Dermatology, Farshchian  
Hospital, Mirzadeh Eshghi Avenue,  
Hamedan, Iran  
Email: dr.rezanejad@chmail.ir

**Conflict of interest:** None to declare