

ایمنی و اثربخشی فناوری میکرودرم ابریژن در درمان آسیب‌های پوست: مرور سیستماتیک

زمینه و هدف: میکرودرم ابریژن از جمله فناوری‌های کم‌تهاجمی بسیار پرمصرف در حیطه‌ی پزشکی زیبایی در کشورهای جهان است که با لایه‌برداری مکانیکال پوست با استفاده از قدرت ساینده‌ی کریستال‌های فلزی انجام می‌شود. پژوهش حاضر با هدف بررسی ایمنی و اثربخشی میکرودرم ابریژن در درمان اسکار، آکنه، استریا و سایر اندیکاسیون‌های مرتبط انجام گرفته است.

روش اجرا: جهت ارزیابی اثربخشی و ایمنی، جست‌وجوی جامع شواهد بالینی (انواع مطالعات کارآزمایی بالینی، مطالعات مرور ساختاریافته، مطالعات ارزشیابی اقتصادی و گزارش‌های ارزیابی فناوری سلامت) از پایگاه‌های داده‌ی PubMed, Ovid Medline, Scopus, TRIP, CRD، DARE, NHS EED, HTA, Cochrane Library, Clinical key (تا جولای ۲۰۱۴) و جست‌وجوی دستی در سایت‌های مرتبط و رفرنس‌های کلیدی، به صورت نظام‌مند انجام گرفته است و نتایج به صورت کیفی تحلیل گردیده است.

یافته‌ها: به دنبال مرور نظام‌مند انجام گرفته در مجموع ۱۹ مطالعه با تعداد ۳۶۸ بیمار (جهت بررسی شاخص‌های ایمنی و اثربخشی از جمله درمان آکنه، ویتیلیگو، ملاسما، اسکار آکنه، استریا، جوان‌سازی پوست صورت، photo aging, photo damaged و بهبود ویژگی‌های پوست صورت) وارد فاز نهایی مطالعه گردید. نتایج مطالعات موجود از ایمنی و اثربخشی بودن میکرودرم ابریژن در درمان اندیکاسیون‌های ذکر شده حمایت می‌کند.

نتیجه‌گیری: فناوری میکرودرم ابریژن در درمان اغلب اندیکاسیون‌ها (به صورت مونوتراپی و ترکیبی) از نظر طول مدت درمان، دفعات لازم برای مراقبت و پیشگیری و کیفیت درمانی، در مقایسه با روش‌های درمانی دیگر مطلوب‌تر بوده و عدم وجود عارضه جانبی یا عوارض خفیف‌تر نسبت به سایر فناوری‌ها از مزایای آن بوده لیکن انجام مطالعات بیشتر با قابلیت سنتز کمی ضروری به نظر می‌رسد.

کلیدواژه‌ها: میکرودرم ابریژن، ایمنی، اثربخشی، بیماری پوستی

دریافت مقاله: ۱۳۹۵/۱۱/۱۲ پذیرش مقاله: ۱۳۹۶/۰۲/۲۸

پوست و زیبایی؛ بهار ۱۳۹۶، دوره‌ی ۸ (۱): ۳۶-۴۷

اسری اصغرزاده^۱
سیما مرزبان^۲
بهمن امانی^۳
لیلا یآوری^۴

۱. دانشکده‌ی مدیریت و اطلاع‌رسانی، دانشگاه علوم پزشکی ایران، تهران، ایران
۲. دانشکده‌ی بهداشت، دانشگاه علوم پزشکی شهید بهشتی، تهران، ایران
۳. دانشکده‌ی بهداشت، دانشگاه علوم پزشکی تهران، تهران، ایران
۴. دانشگاه علوم پزشکی شهید بهشتی، تهران، ایران

نویسنده‌ی مسئول:

اسری اصغرزاده

بزرگراه همت، دانشگاه علوم پزشکی ایران، دانشکده‌ی مدیریت و اطلاع‌رسانی، تهران، ایران.

پست الکترونیک:

as.asgharzadeh@gmail.com

تعارض منافع: اعلام نشده است.

مقدمه

روش‌های متداول پیشگیری و درمان ضایعات پوستی است نخستین بار در سال ۱۹۸۵ توسط Marini و LoBrutto در ایتالیا توسعه داده شد و کاربری بالینی آن بعدها توسط Montelleone برای پوشاندن اثر زخم (اسکار) پیشنهاد شد. سپس در بیشتر کشورهای اروپایی و امریکایی به عنوان «جوان‌سازی بدون عارضه»

لایه‌برداری پوستی مثلاً (برداشتن لایه‌های سطحی پوست به منظور بهبود ضایعات جدید یا قدیمی از دیرباز با روش‌های دارویی، طبیعی و مکانیکی مورد توجه پزشکان بوده است. میکرودرم ابریژن که یکی از

جذب هرچه بیشتر (دارو، ویتامین و ...)، کاهش عمق اسکارها و فرورفتگی‌های جای آکنه می‌باشند.^۶

به دلیل اینکه در این روش، لایه‌ی خارجی و مرده‌ی پوست برداشته می‌شود، عارضه‌ی عمده و مهمی قابل پیش‌بینی نیست. اما در افرادی که ضایعات پوستی شدیدی دارند و میکرودرم ابریژن عمیق برای آن‌ها انجام می‌شود ممکن است حالت پوست‌رفتگی و خراش در آن‌ها مشاهده شود که خودبه‌خود برطرف می‌شود.^۲

از آنجا که فناوری‌های مدرن‌تری چون لیزر در مراکز کلینیکی پوست جای خود را باز نموده‌اند این پژوهش بر آن است تا در شرایط محدودیت شواهد ثانویه معتبر برای ادامه‌ی استفاده از این فناوری، ایمنی و اثربخشی آن‌را برای درمان آکنه، ویتیلیگو، ملاسما، اسکار آکنه، دیستنس استریا، جوان‌سازی پوست صورت، photo aging, photo damaged، بهبود ویژگی‌های پوست ارزیابی نماید.

روش اجرا

نوع مطالعه

مرور نظام‌مند شواهد، شامل بررسی انواع مطالعات مداخله‌ای و مشاهده‌ای، مرور نظام‌مند، ارزشیابی اقتصادی و گزارش‌های ارزیابی فناوری سلامت، می‌باشد که به مقایسه‌ی روش درمانی میکرودرم ابریژن در مقایسه با سایر فناوری‌ها در درمان بیماران دارای اسکار، استریا، آکنه و ملاسما ضمن در نظر گرفتن پیامدهای مورد نظر (برحسب نوع اندیکاسیون، نوع پیامد مورد اندازه‌گیری متفاوت می‌باشد) پرداخته‌اند. این بررسی با توجه به دستورالعمل PRISMA (preferred reporting items for systematic reviews and meta-analysis) و براساس یک پروتکل از پیش تعیین‌شده انجام گرفته است.

روش جست‌وجو

مناسب‌ترین و مهم‌ترین بانک‌های اطلاعاتی منابع

معروف شد.^۱ درم ابریژن یک روش درمانی زیبایی و نسبتاً تهاجمی است که در آن متخصص پوست یا جراح پلاستیک لایه‌های سطحی پوست را توسط ابزارهای ساینده‌ی خاصی (استفاده از یک دستگاه دوار و تراشنده یا سنباده) به‌صورت دورانی و سریع لایه‌برداری می‌کند. این روش به‌گونه‌ای پیش می‌رود که لایه‌های جدید، نرم و صاف‌تر پوست جایگزین لایه‌های قبلی می‌شوند. درم ابریژن برای بهبود زخم‌های آکنه، جای آبله و جای زخم حاصل از تصادف یا بیماری‌ها مورد استفاده قرار می‌گیرد. این روش عموماً برای پوست‌های روشن مناسب است، برای افرادی با رنگ پوست تیره‌تر ممکن است موجب ایجاد اثر زخم و تغییر رنگ شود.^۲

روش‌های مختلفی برای انجام میکرودرم وجود دارد که با ورود فناوری‌های جدید در طول زمان تغییر می‌کنند.^۳ میکرودرم ابریژن کریستالی و میکرودرم ابریژن الماسی که متداول‌ترین آن‌ها هستند^۴ هر دو نوع درمان میکرودرم ابریژن لایه‌ی سطحی پوست را برداشته و پوست جدید زیرین را با درد و تحریک کمی آشکار می‌کنند. این درمان مانند یک تراش قوی در سطح پوست، ظاهر پوست را سالم‌تر جلوه می‌دهد.^۱ هر جلسه میکرودرم ابریژن معمولاً بین ۳۰-۱۵ دقیقه طول می‌کشد و برای رسیدن به نتایج مطلوب، باید چندین جلسه ادامه یابد. براساس نوع ضایعه تعداد جلسات و فواصل متفاوت می‌باشند ولی معمولاً ۱۲-۶ جلسه با فواصل ۱-۲ هفته لازم است. میکرو احتیاج به هیچ آمادگی قبلی ندارد ولی می‌توان چند روز قبل از میکرو از یک لایه‌بردار شیمیایی استفاده کرد.^۵

اندیکاسیون‌های قابل درمان توسط میکرودرم ابریژن شامل شادابی و جوان‌سازی پوست، کلیه ضایعات سطحی پوست، رفع چین و چروک‌های ریز و تازه، ضخیم‌شدن لایه اپی‌درم، کراتوز ناشی از آفتاب، رفع مشکلات رنگدانه‌ای مثل کلواسما، ملاسما، کک و مک، آفتاب‌سوختگی، لکه‌های پوستی ناشی از کهولت،

پزشکی به شرح زیر به شکل نظام‌مند مورد جست‌وجو قرار گرفتند:

PubMed, Ovid Medline, Scopus, TRIP, CRD (DARE, NHS EED, HTA), Google Scholar, Cochrane Library (DARE, NHS EEDs, CENTRAL and Cochrane Systematic Reviews), Clinical key

با مراجعه به مقالات یافت‌شده از جست‌وجوی الکترونیکی و بررسی منابع آن‌ها مقالات مرتبط دیگر جست‌وجو گردید. سپس با استفاده از جست‌وجوی دستی در سایت‌های مرتبط با این فناوری و در صورت لزوم تماس با افراد خبره در این زمینه اطلاعات موردنیاز کامل شد. جست‌وجوی انجام‌شده تا جولای ۲۰۱۴ انجام گرفته است. برای جست‌وجو از کلیدواژه‌های مناسب استفاده شده (free text و Mesh هر دو مورد به کار می‌رود) از جمله

Acne, vitiligo, melasma, acne scars, Dystns striae, skin rejuvenation, photo damaged, photo aging, Microdermabrasion, fractional laser, safety, efficacy

معیارهای ورود و خروج

معیارهای کلی ورود به مطالعه‌ی جمعیت موردنظر بیماران با اسکار، آکنه، استریا و همه‌ی اندیکاسیون‌های مرتبط، مداخله موردنظر تکنیک میکرودرم ابریژن در مقایسه با لیزر فراکشنال یا سایر درمان‌های جاری است. لازم به ذکر است که مطالعه بدون درنظرگرفتن محدودیت زمانی انجام گرفته است و کلیه‌ی مطالعات کارآزمایی بالینی وارد شدند. محدودیت زبان انگلیسی در ابتدای جست‌وجو درنظر گرفته نشد ولی درنهایت مطالعاتی که به زبان انگلیسی باشند وارد مطالعه می‌شوند و معیارهای کلی خروج از مطالعه شامل مواردی که فقط چکیده‌ی مطالعه‌ی موجود بود، عدم بیان متدولوژی و نتایج و نامه به سردبیر بود. علاوه بر این، مطالعاتی که روایی نامناسب دارند یا از روش نامناسبی جهت طراحی مطالعه استفاده کرده‌اند و دارای سوگیری‌های مشهود هستند

از مطالعه حذف شدند. با توجه به اینکه مطالعه از نوع مرور نظام‌مند می‌باشد نمونه‌ی پژوهش شامل تمامی مقالات مرتبط با موضوع پژوهش است که در پایگاه‌های مورد جست‌وجو وجود دارد.

انتخاب مطالعات

عناوین و خلاصه‌ی مقالات که در نتیجه‌ی جست‌وجو به دست آمده، براساس معیارهای از پیش تعیین‌شده توسط یک مرورگر بررسی می‌شود و در صورت وجود ابهام از نظرات مرورگر دوم استفاده می‌شود. متن کامل مقالاتی که معیارهای ورود به مطالعه را داشتند به دست آمده و فرم استخراج داده براساس چک‌لیست CRD برای هر یک از مطالعات وارد شده به پژوهش، توسط مرورگر اول تکمیل می‌شود و در صورت وجود ابهام از نظرات مرورگر دوم استفاده می‌شود.

اندازه‌گیری پیامد

با توجه به ضرورت بررسی ابعاد ایمنی و اثربخشی فناوری‌های سلامت، مطالعات وارد شده در این پژوهش به دو بخش تفکیک و تحلیل شده‌اند. در بخش اثربخشی پیامدهای بهبود آکنه، ویتیلیگو، ملاسما، درمان اسکار آکنه، دیستنس استریا، photo damaged، جوان‌سازی پوست صورت و بهبود ویژگی‌های پوست صورت و پیامد عوارض جانبی به‌عنوان شاخص ایمنی مورد بررسی قرار گرفتند.

تجزیه و تحلیل

مرور نظام‌مند حاضر به دلیل عدم وجود مطالعات ثانویه پیرامون ابعاد ایمنی و اثربخشی و پس از غربالگری مطالعات مرتبط با موضوع پژوهش انجام گرفته است. به دلیل تفاوت در معیارهای اندازه‌گیری پیامد در مطالعات مختلف تحلیل کمی داده‌ها به روش متآنالیز امکان‌پذیر نبود و داده‌های به دست آمده مورد سنتز کیفی قرار گرفتند و از آزمون‌های آماری استفاده نشده است.

یافته‌ها

نتایج انتخاب مطالعات

۵۴۷ مقاله در نتیجه‌ی جست‌وجوی پایگاه‌های داده به‌دست آمد که بعد از حذف موارد تکراری تعداد ۳۳۰ مقاله وارد فاز بررسی مقالات شدند و ۳۶۴ مطالعه با معیارهای ورود پژوهش تطابق نداشتند و در نهایت از ۵۳ مطالعه که مورد بررسی قرار گرفتند در مجموع ۱۹ مطالعه با تعداد ۳۶۸ بیمار وارد فاز نهایی گردیدند. فرآیند انتخاب مطالعات براساس استاندارد پریسما در شکل یک نشان داده شده است.

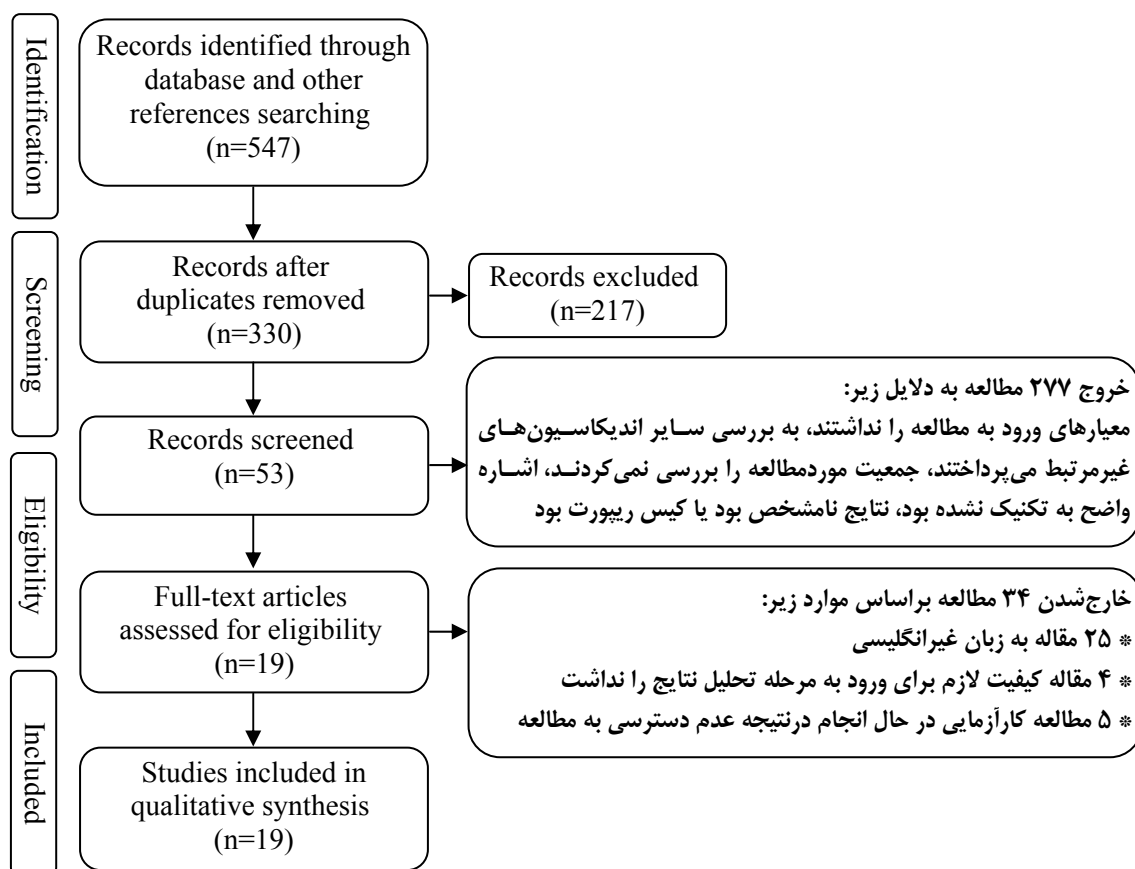
ویژگی‌های مطالعات واردشده

در نتیجه‌ی مرور نظام‌مند انجام‌گرفته تعداد ۱۹ مطالعه وارد پژوهش شدند که مبنای آن‌ها سنجش اثربخشی دستگاه میکرودرم ابریژن به‌تنهایی یا در

مقایسه با سایر فناوری‌ها یا به‌صورت ترکیبی همراه با سایر فناوری‌ها بوده است و بر این اساس مطالعات واردشده به سه دسته تقسیم شدند و از بین این مطالعات ۷ مطالعه نیز ایمنی فناوری را مورد بررسی قرار دادند (ویژگی‌های مطالعات واردشده در پژوهش در جدول ۱ بیان شده است):

۱. درمان‌های ترکیبی (میکرودرم ابریژن به همراه سایر فناوری‌ها): ۷ مطالعه
۲. مونوتراپی (میکرودرم ابریژن به‌تنهایی): ۱۰ مطالعه
۳. میکرودرم ابریژن در مقایسه با سایر فناوری‌ها: ۲ مطالعه

بررسی اولیه‌ی مطالعات واردشده نشان داد که شاخص پیامدی جهت سنجش اثربخشی فناوری‌های مذکور به حداقل رسانیدن ضایعات پوستی و افزایش بهبود عملکرد پوست و تحمل‌پذیری بهتر بیماران پس



شکل ۱: فلوچارت غربال مطالعات براساس استاندارد پریسما

جدول ۱: ویژگی‌های مطالعات وارد شده جهت بررسی ایمنی و اثربخشی میکرودرم ابریژن

مداخله	شاخص اثربخشی	تعداد بیمار	طراحی مطالعه	اندیکاسیون
میکرودرم ابریژن و لیزر	میانگین کاهش، متوسط نمره‌ی درد و میانگین تعداد ضایعات آکنه	۲۰	کنترل شده غیر تصادفی	(۷)
میکرودرم ابریژن	میزان رضایت بیماران	۲۵	کنترل شده تصادفی	(۸)
دو نوع میکرودرم ابریژن	—	۸	کنترل نشده	آکنه (۹)
میکرودرم ابریژن و لایه‌برداری اسید گلیکولیک	اریتم و میزان آسیب پوست	۱۳	کنترل شده غیر تصادفی	(۱۰)
میکرودرم ابریژن	سطح سرامید در استراتوم کورنئوم	۱۱	کنترل شده غیر تصادفی	(۱۲)
میکرودرم ابریژن	بهبود علائم و عوارض جانبی و اریتم	۳۰	کنترل شده غیر تصادفی	(۱۳) ویتیلیگو
میکرودرم ابریژنولیزر کم‌جریان Nd:YAG	بهبود علائم و عوارض جانبی	۲۷	کنترل نشده	(۱۴) ملاسما
میکرودرم ابریژن	بهبود علائم و عوارض جانبی و اریتم	۳۰	کنترل شده غیر تصادفی	(۱۵)
میکرودرم ابریژن	بهبود اسکار آکنه	۵	کنترل شده تصادفی	(۱۴) اسکار آکنه
میکرودرم ابریژن	میزان بهبود علائم و میزان رضایت بیماران	۲۰	کنترل نشده	(۵) دیستنس استریا
میکرودرم ابریژن	بهبود بالینی و میکروسکوپی و عوارض جانبی	۷	کنترل نشده	(۱۶)
میکرودرم ابریژن	بهبود علائم و عوارض جانبی و اریتم	۳۰	کنترل شده تصادفی	(۱۴)
میکرودرم ابریژن و لایه‌برداری اسید گلیکولیک	عوارض جانبی	۱۰	کنترل شده غیر تصادفی	(۱۷) جوان‌سازی پوست صورت
میکرودرم ابریژن	تغییر هیپرکرومیا، عوارض جانبی، میزان رضایت	۲۰	کنترل شده تصادفی	(۱۸) Photo damaged
میکرودرم ابریژن	بهبود زخم	۴۰	کنترل نشده	(۱۹)
میکرودرم ابریژن	کاهش خشکی پوست و افزایش تطابق پوست سازگار با ادم، عوارض جانبی	۱۰	کنترل نشده	(۲۰)
میکرودرم ابریژن، اولتراسوند / فنوفوریتیک	بهبود علائم، عوارض جانبی، میزان رضایت	۷	کنترل نشده	(۲۱)
میکرودرم ابریژن	سطح سرامید در استراتوم کورنئوم	۱۱	کنترل نشده	(۲۲)
میکرودرم ابریژن	کاهش آب ترانس اپی‌درمال، هیدراتاسیون استراتوم کورنئوم و اریتم	۲۸	کنترل نشده	(۱۳) بهبود ویژگی‌های پوست صورت
میکرودرم ابریژن	تغییرات هیستولوژیک (بافت‌شناسی)	۱۰	کنترل نشده	(۲۳)
میکرودرم ابریژن	اثربخشی کوتاه و بلندمدت	۴۳	کنترل نشده	(۲۴)
میکرودرم ابریژن	تغییرات هیستولوژیک (بافت‌شناسی)	۴۹	کنترل نشده	
میکرودرم ابریژن	بهبود علائم، تغییرات در هیدراتاسیون	۱۰	کنترل شده غیر تصادفی	
میکرودرم ابریژن و لایه‌برداری اسید گلیکولیک	درجه‌ی آسیب به پوست، اریتم	۱۳	کنترل نشده	

از درمان بوده و با ابزارهای متفاوت قابل اندازه‌گیری بوده است.

نتایج شاخص اثربخشی آکنه

مطالعه‌ی کارآزمایی بالینی برای مقایسه‌ی میکرودرم ابریژن و لیزر بر روی آکنه‌ی صورت نشان داده است که لیزر به‌تنهایی و میکرودرم ابریژن به‌علاوه لیزر تعداد کل ضایعات آکنه را به‌طور قابل توجهی

کاهش می‌دهد. میانگین کاهش برای لیزر به‌تنهایی ۵۳/۵٪ و برای میکرودرم ابریژن همراه با لیزر (درمان ترکیبی) ۵۵/۶٪ بود. متوسط نمره‌ی درد برای لیزر به‌تنهایی ۵/۲ و برای میکرودرم همراه با لیزر (درمان ترکیبی) ۵/۳ بود. تفاوت آماری بین سطوح درمان برای اثربخشی یا درد وجود نداشت. لیزر به‌تنهایی میانگین تعداد ضایعات آکنه را ۵۳/۵ و میکرودرم ابریژن به‌علاوه لیزر میانگین تعداد ضایعات آکنه را

برروی اندیکاسیون ملاسما نیز نتایج موفق‌آمیزی گزارش نموده است به طوری که در ۸۱٪ افراد ملاسما پاک‌شده و در ۴۰٪ افراد درصد موفقیت بیشتر از ۹۵٪ بود. می‌توان این‌گونه نتیجه‌گیری نمود که میکرودرم ابریژن همراه با لیزر، روش غیرتهاجمی ساده با حداقل خطر و بدون زمان ریکاوری و بهبودی طولانی مدت است.^{۱۵}

اسکار آکنه

در مطالعه از نوع کارآزمایی بالینی اسکار پس از آکنه ۵٪ تا ۲۰٪ بهبود داشته است.^{۱۴} علاوه بر این یافته‌های مطالعه دیگری نیز بهبود ۸۰٪ بیماران را در صورت نشان داده و نتایج حاکی از آن است که میکرودرم ابریژن در ترکیب با PDT باعث بهبود در اسکار آکنه می‌شود و استفاده از دو مکانیسم غیرتهاجمی (میکرودرم ابریژن و PDT) ایمن است.^{۲۵}

دیستنس استریا

نتایج مطالعه‌ای از نوع کوهورت به صورت بهبود خوب تا عالی (بیش از ۵۹٪) در ظاهر استریا در ۵۹٪ موارد در ۶ هفته پس از شروع درمان با میکرودرم ابریژن نسبت به گروه شاهد گزارش شده است و در ۵۹٪ باقیمانده، بهبود خفیف تا متوسط (تا ۵۹٪) مشاهده شد و نتایج بیانگر آن است که میکرودرم ابریژن برای درمان دیستنس استریا مؤثر، به خوبی قابل تحمل و ایمن است.^۵

جوان‌سازی پوست صورت، photo aging و Photo damaged:

داده‌های بالینی بیانگر آن است که میکرودرم ابریژن صورت، هیپروکرومیا را کاهش می‌دهد و نتایج مطالعه حاکی از آن است که درمان پوست سالخورده یا پیر با استفاده از یک سری درمان‌های میکرودرم ابریژن، یک روش غیرتهاجمی اثربخش برای جوان‌سازی دوباره پوست با حداقل خطر و حداقل از کارافتادگی بیماران است. ایمن و بی‌خطر است و باعث بهبود کیفیت پوست می‌شود.^{۸۹}

۵۵/۶٪ کاهش داد. یافته‌های این مطالعه افزایش اثربخشی بالینی و کاهش درد مرتبط با اضافه شدن میکرودرم ابریژن به درمان با لیزر را نشان نداد؛ در واقع بیانگر این است که ترکیب درمانی میکرودرم ابریژن و لیزر، اثربخشی بالینی (کاهش ضایعات آکنه) را افزایش نداد.^۷

یافته‌های حاصل از بررسی دو نوع میکرودرم ابریژن نفر نشان می‌دهد که میکروابریژن (NaCl و Al_2O_3) موانع و سدهای اپی‌درمال را تغییر می‌دهد. این تغییرات در عملکرد موانع اپی‌درمال می‌تواند مسئول بهبود بالینی پوست پس از درمان با میکرودرم ابریژن باشد.^{۱۰} از طرفی بررسی تأثیر درمان میکرودرم ابریژن و لایبردار اسید گلیکولیک نشان می‌دهد که هر دو لایبرداری اسیدگلیکولیکو میکرودرم ابریژن بلافاصله پس از عمل، آسیب قابل توجهی را به پوست وارد می‌کند، ولی درجه آسیب میکرودرم ابریژن در مقایسه با لایبرداری اسیدگلیکولیک خفیف‌تر بود و پوست آسیب دیده ظرف ۲۴ ساعت پس از هر دو روش بهبود یافته است.^{۱۱}

ویتیلیگو

نتایج مطالعه از نوع مداخله‌ای جهت بررسی تأثیر درمان میکرودرم ابریژن برروی اندیکاسیون استراتومکورنئوم افزایش معنی‌داری در سطح سرامید در استراتومکورنئوم پس از جلسات اول و دوم میکرودرم ابریژن را نشان می‌دهد می‌توان گفت که میکرودرم ابریژن باعث تغییر در سطح سرامید اپی‌درمی می‌شود.^{۱۳}

ملاسما

شواهد موجود در این بخش از درمان ۵٪ تا ۱۵٪ بهبود ملاسما را نشان داده است و عوارض جانبی شامل ناراحتی خفیف و گذرا در طی عمل و اریتم خفیف و سوزن سوزن شدن در مدت کوتاهی پس از فرایند گزارش شد.^{۱۴} بررسی دیگری پیرامون تأثیر درمان میکرودرم ابریژنولیزر کم‌جریان Nd:YAG

لایه‌برداری شیمیایی RA به‌تنهایی، در درمان فتوایجینگ مؤثر برآورد شده است.^{۲۷}

بهبود ویژگی‌های پوست صورت

شواهدی وجود دارد که نشان می‌دهد تغییرات در سد چربی پس از میکرودرم ابریژن، افزایش در سطح سرامید را تحریک میکند و نتایج، افزایش عملکرد سد چربی از طریق افزایش سطح سرامید در استراتومکورنئوم بعد از میکرودرم ابریژن را نشان می‌دهد.^{۱۲}

افزایش قابل توجه در کاهش آب ترانس اپی‌درمال (TEWL)، هیدراتاسیون استراتومکورنئوم و اریتم بلافاصله پس از میکرودرم ابریژن الماس، شواهد قانع‌کننده‌ای است که ثابت می‌کند سد اپی‌درمال پس از این روش (میکرودرم ابریژن) مختل می‌شود.^{۲۱} از طرف دیگر یافته‌های مطالعه‌ی انجام‌گرفته بر روی دو نوع میکرودرم ابریژن، شواهد نشان می‌دهد که بازسازی یا تغییر استراتومکورنئوم پس از میکرودرم به‌احتمال زیاد محرک افزایش هیدراتاسیون پوست و کمتر شدن TEWL است. در واقع میکرو ابریژن (Al_2O_3 و NaCl) سدهای اپی‌درمال را تغییر می‌دهد و این تغییرات در عملکرد سد اپی‌درمال می‌تواند مسئول بهبود بالینی پس از درمان با میکرودرم ابریژن باشد.^{۱۰} می‌توان گفت بهبود بالینی در پوست توسط میکرودرم ابریژن شبیه یک فرایند ترمیمی در سطوح درمال و اپی‌درمال است.^{۲۲} علاوه بر این میکرودرم ابریژن توانایی تغییر (بازسازی) درمال یا بهبود زخم با حداقل تخریب اپی‌درمال را دارد.^{۲۳} هم‌چنین کارآزمایی بالینی انجام‌گرفته با افزایش هیدراتاسیون پوست سمت درمان‌شده، اثرات مفید احتمالی اینپروتکل را نشان می‌دهد.^{۲۴} در خصوص آسیب به عملکرد سد پوست نیز مطالعه‌ی انجام‌گرفته در جهت آسیب پس از میکرودرم ابریژن در مقایسه با لایه‌برداری گلیکولیک اسید را کمتر نشان داده است.^{۱۱}

از بین مطالعات واردشده در ارزیابی اثربخشی ۹

در کوهورت انجام‌گرفته بهبود میکروسکوپیک قابل توجه بود لذا میکرودرم ابریژن نه‌فقط برای بهبود بالینی بلکه برای تغییر اتمی کروسکوپیک هم مفید است. بیماران در همه‌ی پارامترهای ارزیابی‌شده بهبود بالینی و میکروسکوپی نشان دادند و نتیجه‌ی نهایی میکرودرم ابریژن یک آلتراتیو خوب برای جوان‌سازی پوست است که بیشتر برای بیماران که تغییرات دجنراتیو مشخص در نتیجه‌ی سالخوردگی ندارند آلتراتیو مناسبی می‌باشد.^{۱۶} از طرفی کارآزمایی بالینی با هدف مقایسه‌ی میکرودرم ابریژن و لایه‌برداری اسیدگلیکولیک بر روی اندیکاسیون پوست صورت نیز تأیید می‌کند که استفاده از لایه‌برداری اسید گلیکولیک کم‌قدرت و از میکرودرم ابریژن کم‌شدت، درمان‌هایی ایمن و قابل تحمل می‌باشند.^{۱۷}

داده‌های بالینی نشان دادند که میکرودرم ابریژن صورت، هیپرکرومیا را کاهش می‌دهد و آنالیزهای هیستولوژیکال افزایش معنی‌داری را در ضخامت درمال و ساختار کلاژن نشان می‌دهد و بیان‌شده که بافت پوست در مناطقی که تحت درمان قرار گرفته است نرم‌تر شده است.^۹ مطالعات کاهش معنی‌دار آماری در خشکی پوست و افزایش تطابق پوست سازگار با ادم مداوم را نشان دادند.^{۱۸} و^{۱۹} علاوه بر این کوهورت انجام‌گرفته برای بررسی میکرودرم ابریژن، اولتراسوند و فونوفورز به‌عنوان روش‌های جوان‌سازی پوست نشان داده که ترکیب این روش‌ها، ممکن است یک راه اثربخش با رویکرد سینرژیک برای درمان بیماران مبتلا به فتودمیجیو افزایش نفوذپذیری محصولات جوان‌سازی پوست باشد.^{۲۰}

نتایج پیرامون متغیرهای اثربخشی بالینی (چین و چروک، کندی، پیگمنتاسیون و منافذ بزرگ) بیانگر اثربخشی میکرودرم ابریژن در بهبود قابل توجه متغیرهای مختلف فتوایجینگ بوده، ضمن اینکه به‌خوبی توسط افراد قابل تحمل بود.^{۲۶} علاوه بر این میکرودرم ابریژن پس از لایه‌برداری شیمیایی RA و

موجب تحریک تولید کلاژن می‌شود. از معایب استفاده از میکرودرم ابریژن به حساسیت بالا در مقابل نور آفتاب اشاره شده است. از سایر ابعاد قابل بررسی آن می‌توان به هزینه هر جلسه درمان اشاره نمود که در مقایسه با نتایج پروسیجرهای جایگزین قابل بررسی می‌باشد لذا مقایسه‌ی دقیق و تخصصی در خصوص مزایا و معایب کاربرد این فناوری جهت اخذ تصمیمات درست و دقیق در خصوص به‌کارگیری آن ضروری می‌باشد.

نتایج نشان می‌دهد که میکرودرم ابریژن در مجموع یک فرایند غیرتهاجمی است که در استفاده از آن واکنش و عوارض جانبی شدیدی گزارش نشده است. نتایج مطالعات حاصل از مقایسه‌ی میکرودرم ابریژن با سایر فناوری‌ها حاکی از آن است که میکرودرم ابریژن یا عارضه‌ی جانبی به همراه نداشته یا اینکه عوارض خفیف‌تری نسبت به سایر فناوری‌ها به همراه دارد و بهبود مؤثرتری نیز در پی دارد. شواهد موجود برحسب طبقه‌بندی نحوه‌ی درمان (به‌صورت ترکیبی یا مونوتراپی) نیز بیانگر آن است که درمان میکرودرم ابریژن هم به‌صورت مونوتراپی و هم ترکیبی با سایر

کارآزمایی بالینی و ۴ مطالعه‌ی کوهورت به‌دست آمد که همگی تأثیر فناوری میکرودرم ابریژن را در مقایسه با سایر فناوری‌ها (به‌صورت ترکیبی یا مونوتراپی) بررسی کرده‌اند. لازم به ذکر است که به‌دلیل تفاوت در طراحی و معیارهای اندازه‌گیری شاخص‌های اثربخشی در مطالعات امکان انجام متاآنالیز برای ارزیابی اثربخشی فناوری وجود نداشت و نتایج سنتز کیفی شد و در مجموع، مطالعات واردشده از طریق ارزیابی پیامدهای ذکرشده، فناوری مذکور را در غالب اندیکاسیون‌های موردبررسی اثربخش عنوان نمودند.

بحث

میکرودرم ابریژن روشی است غیرتهاجمی که در درمان ضایعات پوستی، زیبایی و جوان‌سازی، هم‌چنین به‌عنوان مکمل جراحی پلاستیک به‌کار گرفته می‌شود. فناوری از جهت اثربخشی در بیماری‌هایی مشخص دارای محدودیت‌های متعددی است. از مزایای این روش می‌توان به زمان بهبودی کوتاه و غیرتهاجمی بودن آن اشاره نمود. هم‌چنین این روش

جدول ۲: نتایج بررسی مطالعات موجود برحسب اندیکاسیون‌های مختلف

اندیکاسیون	نتایج
آکنه	براساس مطالعات موجود، میکرودرم ابریژن در درمان آکنه مؤثر و اثربخش است اما هنگامی که به همراه لیزر دایود (درمان ترکیبی) استفاده می‌شود تأثیری در اثربخش بودن درمان ندارد و نیازمند مطالعات بیشتر برای اظهار نظر قطعی در مورد استفاده از میکرودرم و لیزر دایود برای بهبود آکنه است.
ویتیلیگو	براساس داده‌های موجود، می‌توان نتیجه گرفت که میکرودرم ابریژن در درمان ویتیلیگو اثربخش است.
ملاسما	براساس نتایج مطالعات می‌توان نتیجه گرفت که میکرودرم ابریژن در درمان ملاسما مؤثر و اثربخش است.
اسکار آکنه	می‌توان نتیجه گرفت که میکرودرم ابریژن در درمان اسکار آکنه مؤثر و اثربخش است.
دیستنس استریا	براساس داده‌های موجود، میکرودرم ابریژن در درمان مؤثر و اثربخش برای دیستنس استریا می‌باشد اما برای اظهار نظر قطعی نیازمند شواهد بیشتر است.
جوان‌سازی پوست صورت و Photo damaged Photo aging	میکرودرم ابریژن در جوان‌سازی پوست مؤثر و اثربخش است اما در مقایسه با لایه‌برداری اسید گلیکولیک، بیماران کمتر میکرودرم ابریژن را ترجیح می‌دهند. می‌توان نتیجه گرفت که میکرودرم ابریژن در جوان‌سازی پوست صورت اثربخش و مؤثر است. می‌توان نتیجه گرفت میکرودرم ابریژن در درمان Photo damaged مؤثر و اثربخش است. میکرودرم ابریژن در درمان photo aging مؤثر و اثربخش است.
بهبود ویژگی‌های پوست صورت	میکرودرم ابریژن جنبه‌های بافت‌شناسی پوست (میکروسکوپی) را تغییر داده و باعث بهبود عملکرد پوست می‌شود.

فناوری‌ها، نتایج مطلوبی به همراه داشته و بهبود معنی‌دار آماری را به همراه داشته است با این تفاوت که در حالت مونوتراپی تغییراتی در متغیرهای ایمنی مشاهده نشده است.

در خصوص میزان رضایت بیماران یافته‌ها بیانگر میزان رضایت بیماران از درمان با میکرودرم ابریژن بوده است که نتایج به صورت ۳۸٪ بیماران با نتایج عالی، ۳۴٪ با نتایج خوب، ۱۷٪ با نتایج عادلانه و ۱۲٪ با نتایج ضعیف به نمایش درآمده است و در مجموع ۹۶٪ بیماران از نتایج پوست خود رضایت داشتند. همچنین بررسی تأثیر درمان با میکرودرم ابریژن بر روی اندیکاسیون صورت نشانگر آن بوده که همه افراد از نتایج درمان با میکرودرم ابریژن رضایت داشتند. فرآیند به خوبی قابل تحمل بود و هیچ عارضه جانبی معنی‌داری گزارش نشد.^{۸،۹}

بررسی تأثیر درمان میکرودرم ابریژن بر روی اندیکاسیون صورت با معیار میزان اثربخشی نشان داده است که اثربخشی کوتاه‌مدت (کمتر از یک ماه بعد از درمان) ۲/۹۱ و اثربخشی بلندمدت (بیشتر از یک ماه درمان) ۲/۵ بوده است و یافته‌ها افزایش معنی‌دار آماری را در اثربخش بودن کوتاه‌مدت و درازمدت در بیمارانی که سه یا بیشتر درمان با میکرودرم را دریافت کرده بودند نشان داد.^{۱۳} در کوهورت انجام‌گرفته نیز میزان بهبود در بیماران خوب تا عالی برآورد شده است.^{۱۴} در مطالعه‌ای از نوع کارآزمایی بالینی تصادفی نیز یافته‌های مربوط به اندیکاسیون جوان‌سازی پوست ۲۰٪ تا ۴۰٪ بهبود را نشان داده است.^{۱۴}

در خصوص ایمنی فناوری در مطالعه‌ای از نوع کارآزمایی بالینی که به بررسی اندیکاسیون‌های بیماران اسکار پس از آکنه، ملاسما پرداخته، عوارض جانبی شامل ناراحتی خفیف و گذرا در طی عمل و اریتم خفیف و سوزن‌سوزن شدن در مدت کوتاهی پس از فرایند گزارش شد.^{۱۴} یافته‌های مطالعه‌ای از نوع مشاهده‌ای نیز عوارض جانبی در حد اریتم پس از

درمان خفیف، که پس از میکرودرم توسعه‌یافته و در حدود ۶۰-۳۰ دقیقه به طول انجامیده بود، عنوان شده است. کاربرد فناوری برای درمان دیستنس استریا عوارض جانبی حداقل را نشان شده است.^۵ نتایج مقایسه‌ی میکرودرم ابریژن و لایه‌برداری اسیدگلیکولیک نیز هیچ عارضه‌ی جانبی جدی با هر دو درمان را نشان نداد و عوارض خفیف به‌ندرت گزارش شد.^{۱۷} تأثیر درمان میکرودرم ابریژن بر روی Photo damaged هیچ عارضه‌ی جانبی جدی و هیچ اسکار یا عفونتی گزارش نشد.^{۹،۱۹} هایتاً کارآزمایی بالینی انجام‌گرفته جهت بررسی بهبود ویژگی‌های پوست صورت نیز تنها دو بیمار اریتم خفیف را گزارش کرده است که چند ساعت پس از درمان برطرف شد.^{۲۴} براساس شواهد موجود می‌توان نتیجه گرفت که درمان با میکرودرم ابریژن برای غالب اندیکاسیون‌ها ایمن و اثربخش بوده و تغییر در پیامدهای کلینیکی و بالینی درمان مشاهده شده است و با توجه به صرفه‌جویی در هزینه‌های درمان می‌توان تصمیم بر گسترده‌تر شدن به‌کارگیری این فناوری نمود لذا این روش درمانی می‌تواند به‌عنوان جایگزین سایر روش‌های درمانی با اثربخشی معادل یا برتر استفاده گردد تا بیمارانی که نیازمند جنبه‌های درمانی استفاده از این نوع فناوری‌ها هستند قابلیت دسترسی بیشتر با هزینه کمتری را داشته باشند. لازم به ذکر است که کاربری صحیح فناوری‌های جایگزین و ارائه‌ی آن‌ها در مراکز معتبر و تبلیغات مناسب، اطمینان بیشتری را جهت کاربرد این فناوری‌ها فراهم می‌آورد. در مجموع درمان با میکرودرم ابریژن برای غالب اندیکاسیون‌ها ایمن و اثربخش بوده با این حال به دلیل محدودیت مطالعات موجود در این حیطه و تفاوت در معیارهای اندازه‌گیری پیامد مطالعات موجود، می‌توان اظهار نمود که انجام مطالعات بیشتر جهت دستیابی به نتایج دقیق‌تر با قابلیت انجام سنتر کمی، می‌تواند کمک مؤثری برای تصمیم‌گیری پیرامون اثربخش بودن این فناوری باشد.

References

1. Spencer JM. Microdermabrasion. *Am J Clin Dermatol* 2005; 6: 89-92.
2. Rosso L, inventor; LICA Di Rosso & CSNC, assignee. Method for making micro-abrasions on human tissue. United States patent US 5. 1993; 207-34.
3. Karimipour DJ, Kang S, Johnson TM, Orringer JS, et al. Microdermabrasion with and without aluminum oxide crystal abrasion: a comparative molecular analysis of dermal remodeling. *J Am Acad Dermatol* 2006; 54: 405-10.
4. Grimes PE. Microdermabrasion. *Dermatol Surg* 2005; 31: 1160-5.
5. Abdel-Latif A, Elbendary A. Treatment of striae distensae with microdermabrasion: a clinical and molecular study. *JEWDS* 2008; 5: 24-30.
6. Dolynchuk KN. Dermabrasion and management of donor Sites. In: *Surgery in wounds* 2004; 209-13.
7. Lloyd JR. The use of microdermabrasion for acne: a pilot study. *Dermatol Surg* 2001; 27: 329-31.
8. Wang SQ, Counters JT, Flor ME, Zelickson BD. Treatment of inflammatory facial acne with the 1,450 nm diode laser alone versus microdermabrasion plus the 1,450 nm laser: A randomized, split-face trial. *Dermatol Surg* 2006; 32: 249-55.
9. Coimbra M, Rohrich RJ, Chao J, Brown SA. A prospective controlled assessment of microdermabrasion for damaged skin and fine rhytides. *Plast Reconstr Surg* 2004; 113: 1438-43.
10. Rajan P, Grimes PE. Skin barrier changes induced by aluminum oxide and sodium chloride microdermabrasion. *Dermatol Surg* 2002; 28: 390-3.
11. Song JY, Kang HA, Kim MY, Park YM. Damage and recovery of skin barrier function after glycolic acid chemical peeling and crystal microdermabrasion. *Dermatol Surg* 2004; 30: 390-4.
12. Lew BL, Cho Y, Lee MH. Effect of serial microdermabrasion on the ceramide level in the stratum corneum. *Dermatol Surg* 2006; 32: 376-9.
13. Bridges MA, Chrzanowski DS, Garrett AB, Godin MS. The efficacy of facial microdermabrasion. *Cosmetic Dermatol* 2003; 16: 19-21.
14. Bhalla M, Thami GP. Microdermabrasion: reappraisal and brief review of literature. *Dermatol Surg* 2006; 32: 809-14.
15. Kauvar AN. Successful treatment of melasma using a combination of microdermabrasion and Q-switched Nd: YAG lasers. *Lasers Surg Med* 2012; 44: 117-24.
16. Hernandez-Perez E, Ibiatt EV. Gross and microscopic findings in patients undergoing microdermabrasion for facial rejuvenation. *Dermatol Surg* 2001; 27: 637-40.
17. Alam M, Omura NE, Dover JS, Arndt KA. Glycolic acid peels compared to microdermabrasion: A right-left controlled trial of efficacy and patient satisfaction. *Dermatol Surg* 2002; 28: 475-9.
18. Karimipour DJ, Rittié L, Hammerberg C, et al. Molecular analysis of aggressive microdermabrasion in photoaged skin. *Arch Dermatol* 2009; 145: 1114-22.
19. Tan MH, Spencer JM, Pires LM, et al. The evaluation of aluminum oxide crystal microdermabrasion for photodamage. *Dermatol Surg* 2001; 27: 943-9.

20. Dudelzak J, Hussain M, Phelps RG, et al. Evaluation of histologic and electron microscopic changes after novel treatment using combined microdermabrasion and ultrasound-induced phonophoresis of human skin. *J Cosmet Laser Ther* 2008; 10: 187-92.
21. Kim HS, Lim SH, Song JY, et al. Skin barrier function recovery after diamond microdermabrasion. *J Dermatol* 2009; 36: 529-33.
22. Freedman BM, Rueda-Pedraza E, Waddell SP. The epidermal and dermal changes associated with microdermabrasion. *Dermatol Surg* 2001; 27: 1031-4.
23. Karimipour DJ, Kang S, Johnson TM, et al. Microdermabrasion: a molecular analysis following a single treatment. *J Am Acad Dermatol* 2005; 52: 215-23.
24. Davari P, Gorouhi F, Jafarian S, Firooz A. The effects of different intervals of microdermabrasion sessions on skin biophysical parameters: A randomized, assessor-blind, with in-patient trial. *Int J Dermatol* 2008; 49-54.
25. Linkner RV, On SJ, Haddican M, et al. Evaluating the efficacy of photodynamic therapy with 20% aminolevulinic acid and microdermabrasion as a combination treatment regimen for acne scarring: A split-face, randomized, double-blind pilot study. *J Clin Aesthet Dermatol* 2014; 5: 32-5.
26. Spencer JM, Kurtz ES. Approaches to document the efficacy and safety of microdermabrasion procedure. *Dermatol Surg* 2006; 32: 1353-7.
27. Hexsel D, Mazzuco R, Dal'Forno T, Zechmeister D. Microdermabrasion followed by a 5% retinoid acid chemical peel vs. a 5% retinoid acid chemical peel for the treatment of photoaging—a pilot study. *J Cosmet Dermatol* 2005; 4: 111-6.

Safety and efficacy of microdermabrasion in the treatment of skin disorders: A systematic review

Asra Asgharzadeh, MSc
Sima Marzban, Ph.D
Bahman Amani, MSc
Leyla Yavari, MSc

1. School of Health Management and Information Sciences, Iran University of Medical Sciences, Tehran, Iran
2. School of Public Health, Shahid Beheshti University of Medical Sciences, Tehran, Iran
3. School of Public Health, Tehran University of Medical Sciences, Tehran, Iran
4. Shahid Beheshti University of Medical Sciences, Tehran, Iran

Corresponding Author:
Asra Asgharzadeh, MSc

Hemmat Highway, School of Health Management and Information Sciences, Iran University of Medical Sciences, Tehran, Iran
Email: as.asgharzadeh@gmail.com

Conflict of interest: None to declare

Background and Aim: Microdermabrasion is a minimally invasive technology that is widely used in the field of cosmetic medicine. The mechanism of action of microdermabrasion is mechanical peeling of the skin using metal crystals. This review was conducted to evaluate the safety and efficacy of microdermabrasion in the treatment of scar, acne, striae and its other indications.

Methods: A comprehensive electronic search was done in clinical evidence databases for clinical trials, systematic reviews, health economic evaluations, and health technology studies. The databases and search engines were PubMed, Ovid Medline, Scopus, Turning Research into Practice (TRIP), Center for Reviews and Disseminations (CRD), Database of Abstracts of Reviews of Effects (DARE), National Health System Economic Evaluation Database (NHS EED), Health Technology Assessment (HTA), Cochrane Library, and ClinicalKey. The search was done up to July 2014. Key references were manually searched to find relevant studies. The eligible articles were investigated regarding the safety and efficacy of microdermabrasion.

Results: This systematic review includes 19 studies with a total of 368 patients, whom were treated with microdermabrasion for treatment of acne, vitiligo, melasma, acne scars, striae, skin rejuvenation, photo damaged skin and, photo-aging. Appraisal of the studies supported the efficacy and safety of microdermabrasion in treating the aforementioned skin problems.

Conclusion: Microdermabrasion, either as a single therapeutic intervention or in combination with other interventions, can be used in the treatment of several skin diseases and conditions. Since its side effects are milder than some other interventions, generally, it is considered as a safe method.

KeyWords: microdermabrasion, skin disease, safety, efficacy

Received: Jan 31, 2017 Accepted: May 18, 2017

Dermatology and Cosmetic 2017; 8 (1): 36-47