

## جراحی میکروگرافیک Mohs و تکنیک‌های ترکیبی در درمان ملانوم بدخیم

دکتر بیژن دولتی<sup>۱</sup>دکتر علی کازرونی تیمسار<sup>۲</sup>۱. بخش پوست، گروه پزشکی همکاران  
مراقبت سلامت، امریکا

۲. دانشگاه علوم پزشکی تهران، تهران، ایران

نویسنده مسؤول:

دکتر بیژن دولتی

بخش پوست، گروه پزشکی همکاران مراقبت  
سلامت، لانگ بیچ، کالیفرنیا، آمریکا، پست  
الکترونیک:

bdowlati@hotmail.com

برای درمان ملانوم بدخیم روش‌های جراحی مختلفی وجود دارد. این روش‌ها غالباً با محدودیت‌هایی در به‌دست آوردن حاشیه غیردرگیر در عین دستیابی به نتیجه‌ای مناسب از نظر زیبایی همراه‌اند. این مقاله، مروری کوتاه بر استفاده از تکنیک‌های ساده و هم‌چنین روش میکروگرافیک Mohs در درمان جراحی ملانوم بدخیم است.

**کلیدواژه‌ها:** سرطان پوست، ملانوم، درمان

دریافت مقاله: ۸۹/۳/۱۷ پذیرش مقاله: ۸۹/۴/۲

پوست و زیبایی؛ تابستان ۱۳۸۹، دوره ۱ (۲): ۸۵-۹۰

## مقدمه

اجماع تعیین و با گذشت زمان کوچک‌تر شده‌اند. مقادیر پیشنهادی حال حاضر، بر اساس NCCN (National Comprehensive Cancer Network) در جدول ۳ آورده شده‌اند.<sup>۱</sup>

مطالعات جامع متعددی برای تعیین مناسب بودن و میزان درمان قطعی ملانوم براساس حاشیه‌ی مختلف جراحی صورت گرفته است. در استرالیا مطالعه‌ای روی ۲۶۸۱ بیمار مبتلا به «ملانوم کم خطر» با ضخامت Breslow (BT) کمتر از ۲ میلی‌متر و حاشیه جراحی یک سانتی‌متر از پوست سالم انجام شد، در طول ۱۵ سال پیگیری پس از جراحی، عود موضعی (LR) در بیماران با  $BT < 1 \text{ mm}$  به میزان ۱/۷٪ و در بیماران با  $1 \text{ mm} < BT < 2 \text{ mm}$  به میزان ۴/۷٪ بوده است.<sup>۲</sup> از سوی دیگر در مطالعه‌ای در انگلیس روی ۹۰۰ بیمار با «ملانوم پرخطر» با  $BT > 2 \text{ mm}$ ، در مدت ۵ سال پیگیری، LR بیماران با حاشیه یک سانتی‌متر ۳۷٪ گزارش شده است، درحالی‌که LR در بیمارانی که حاشیه سه سانتی‌متری داشته‌اند، ۳۱٪ بوده است. جالب توجه آن که در مطالعه بر «ملانوم کم خطر»، میزان LR در بیماران مبتلا به ملانوم بدخیم نوع Lentigo maligna ۵۲/۸٪ بوده است.<sup>۳</sup>

ملانوم بدخیم نوعی از سرطان پوست است که قادر است متاستازهای موضعی و سیستمیک ایجاد کند و موجب ازکارافتادگی و مرگ‌ومیر زیادی می‌شود. اگر در زمان مناسب درمان قطعی انجام نشود، احتمال بروز متاستاز با گذشت زمان به شدت افزایش می‌یابد. به همین دلیل به‌کارگیری روش جراحی مناسب در کوتاه‌ترین زمان ممکن در جهت دستیابی به حاشیه غیردرگیر جراحی ضروری است.

انتخاب اندازه حاشیه به‌صورت مستقیم با stage ملانوم مرتبط است. روش‌های تعیین staging در ملانوم‌های بدخیم در جداول ۱ و ۲ آمده است. همان‌طور که ذکر شد، مهم‌ترین عامل تعیین‌کننده پیش‌آگهی، ضخامت Breslow است. با این حال، وجود زخم نیز عامل تعیین‌کننده و مهمی در staging است. معیارهای دیگر بافت‌شناسی مانند آنژیوژنز، انفیلتراسیون التهابی و تعداد زیادتر میتوز هم می‌توانند به تعیین grade هیستوپاتولوژیک بیماری کمک کنند (جداول ۱ و ۲).

از نظر تاریخی، برای به‌حداقل رساندن عوارض جراحی و نیز در جهت بهینه‌سازی نتیجه زیبایی، حاشیه‌ی توصیه‌شده جهت برداشتن ضایعه، بر اساس

علاوه، ممکن است ملانوم‌های سر و گردن به منظور حفظ ساختار و عملکرد با حاشیه‌های باریک‌تری برداشته شوند که منجر به عود بیشتری می‌شود.

جدول ۲: Staging ملانوم بدخیم

Staging بالینی			
0	Tis	N0	M0
IA	T1a	N0	M0
IB	T1b	N0	M0
	T2a	N0	M0
IIA	T2b	N0	M0
	T3a	N0	M0
IIB	T3b	N0	M0
	T4a	N0	M0
IIC	T4b	N0	M0
IIIA	T1-4a	N1b	M0
IIBB	T1-4a	N2b	M0
IIIC	Any T	N2c	M0
	Any T	N3	M0
IV	Any T	Any N	Any M

Staging پاتولوژیک			
0	Tis	N0	M0
IA	T1a	N0	M0
IB	T1b	N0	M0
	T2a	N0	M0
IIA	T2b	N0	M0
	T3a	N0	M0
IIB	T3b	N0	M0
	T4a	N0	M0
IIC	T4b	N0	M0
IIIA	T1-4a	N1a	M0
IIBB	T1-4a	N1b	M0
	T1-4a	N2a	M0
IIIC	Any T	N2b, N2c	M0
	Any T	N3	M0
IV	Any T	Any N	Any M

جدول ۳: راهنمای NCCN برای تعیین حاشیه پوست سالم در جراحی ملانوم بدخیم

عمق تومور	حاشیه پوست سالم
In-situ	۰/۵ سانتی‌متر
کمتر از ۱ میلی‌متر	۱ سانتی‌متر
۱-۲ میلی‌متر	۱-۲ سانتی‌متر
۲-۴ میلی‌متر	۲ سانتی‌متر
بیشتر از ۴ میلی‌متر	۲ سانتی‌متر

این مطالعات این حقیقت را نشان می‌دهند که دستورالعمل‌های فعلی تعیین حاشیه ممکن است برای اندازه‌گیری میزان درمان قطعی به‌ویژه زمانی که «ملانوم پرخطر» مورد توجه باشد، کافی نباشند. به

جدول ۱: طبقه‌بندی ملانوم بر اساس TNM

طبقه‌بندی T	
T1	$\geq 1$ میلی‌متر A: بدون زخم
T1	B: همراه با زخم یا سطح کلارک IV یا V
T2	۱-۲/۰ میلی‌متر A: بدون زخم
T2	B: همراه با زخم
T3	۲-۴/۰ میلی‌متر A: بدون زخم
T3	B: همراه با زخم
T4	$\leq 4$ میلی‌متر A: بدون زخم
T4	B: همراه با زخم

طبقه‌بندی N	
N1	یک غده لنفاوی A: میکرومتاستاز B: ماکرومتاستاز
N2	۲-۳ غده لنفاوی A: میکرومتاستاز B: ماکرومتاستاز C: متاستاز گذرای اقماری بدون درگیری غدد لنفاوی
N3	۴ یا بیشتر غده لنفاوی متاستاتیک، غدد لنفاوی matted، ترکیبی از متاستازهای گذرای اقماری یا ملانوم با زخم همراه با غدد لنفاوی درگیر

طبقه‌بندی M	
M1	متاستاز دوردست پوستی، Sub Q یا متاستاز غده لنفاوی درگیر
M2	متاستاز ریوی
M3	متاستاز به سایر اعضا یا متاستاز دوردست
	LDH طبیعی
	LDH طبیعی
	LDH بالا با هر نوع متاستاز

معروف است. روش‌های بسیار دیگری با تغییرات منحصر به فردی ایجاد شده‌اند، مانند روش «Mapped Serial Excision (MSE)».

## جراحی میکروگرافیک Mohs و ملانوم بدخیم

کاربرد جراحی میکروگرافیک Mohs در درمان ملانوم اولین بار در دهه ۱۹۵۰ توسط دکتر فردریک موهس (Dr. Fredrick Mohs) شرح داده شد<sup>۴</sup> و این روش امروزه به صورت متداول چه به تنهایی و چه به عنوان تکنیکی تکمیلی در درمان ملانوم‌ها مورد استفاده قرار می‌گیرد. در حال حاضر یکی از واریاسیون‌های مورد استفاده در تکنیک Mohs در درمان ملانوم، «PV-M: مقاطع پارافینی عمودی و در ادامه Mohs» است که توسط Zitelli توصیف شده است.<sup>۵</sup> اکنون درباره جراحی میکروگرافیک Mohs با تکنیک «PV-M» در ضایعات ملانوم بحث خواهیم کرد (شکل ۱):

- ۱- شناسایی درست ضایعه و حاشیه‌های نمایان به وسیله‌ی بزرگ‌نمایی یا لامپ وود.
- ۲- علامت‌گذاری حاشیه ۳ میلی‌متری پیرامون ملانوم در دو نوبت متوالی.
- ۳- برش عمودی اولین حاشیه ۳ میلی‌متری تا چربی زیرجلدی (debulking stage).
- ۴- فرستادن نمونه برای rush vertical paraffin جهت ارزیابی عمق / تهاجم تومور.
- ۵- بریدن کامل دومین حاشیه ۳ میلی‌متری با تکنیک Mohs به صورتی که قاعده و محیط برش اول را دربرگیرد.
- ۶- رنگ‌آمیزی نمونه با هماتوکسیلین و اتوزین (H&E) و هم‌چنین immunostains (که در زیر شرح داده شده است).
- ۶-۱: اگر آنالیز H&E برای ملانوم مثبت باشد، برش مجدد با روش Mohs انجام می‌شود.

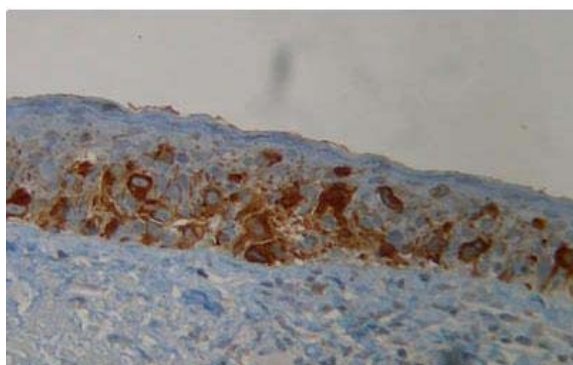
## تکنیک‌های ترکیبی و ملانوم بدخیم

این یافته‌ها موجب به وجود آمدن روش‌های متعددی شده‌اند که محققان به منظور دستیابی به درمان قطعی بیشتر ابداع کرده‌اند. برخلاف روش ساده جراحی که در آن فرایند یک مرحله‌ای از frozen vertical section یا پارافین برای تجزیه و تحلیل هیستوپاتولوژیک مورد استفاده قرار می‌گیرد، این «تکنیک‌های ترکیبی» مجموعه‌ای از دو یا چند مرحله متوالی هستند.

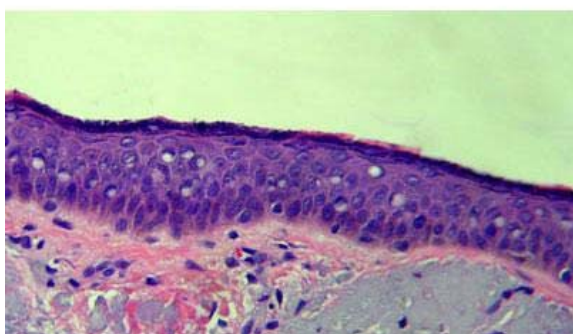
هر مرحله با دو بخش مشخص می‌شود. بخش اول روشی است که برای خارج کردن بافت استفاده می‌شود که یا می‌تواند نوع آماده‌سازی نمونه Mohs باشد (M) (که با جراحی میکروگرافیک Mohs متفاوت است) یا نوع پارافینی (P) یا frozen (F). بخش دوم روشی است که از بافت مقطع گرفته می‌شود که می‌تواند نوع افقی مورد استفاده در تکنیک Mohs باشد (M) (که با جراحی میکروگرافیک Mohs متفاوت است) یا روش عمودی (V)، en face (E) یا tangential (T).

به همین دلیل هر بخش را می‌توان با ترکیب دو حرف مشخص کرد. به عنوان مثال، «PV» نمایانگر جراحی با پارافین و مقاطع عمودی است. در حقیقت PV همان روش ساده جراحی است که به صورت متداول در جراحی‌های پوست مورد استفاده قرار می‌گیرد. نکته قابل توجه این است که MM که تکنیک Mohs است، تنها با M نمایش داده می‌شود زیرا هر دو بخش (خارج کردن بافت و تهیه مقطع از آن) با جراحی میکروگرافیک Mohs متفاوت هستند.

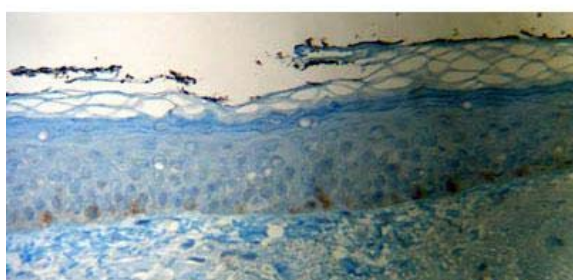
هم‌چنین، واریاسیون‌های مختلف هر مرحله به این صورت خواهد بود: M، FV، FE، FT، PV، PE و PT. بنابراین در روش ترکیبی دو مرحله مجموعاً ۴۹ واریاسیون متفاوت وجود خواهد داشت. مثال‌هایی مانند M-FV، M-PT، PE-PT، FT-M و غیره. مثلاً «PV-PE» نشان‌دهنده «مقاطع عمودی پارافین و در ادامه مقاطع en face پارافین» است که به «تکنیک square»



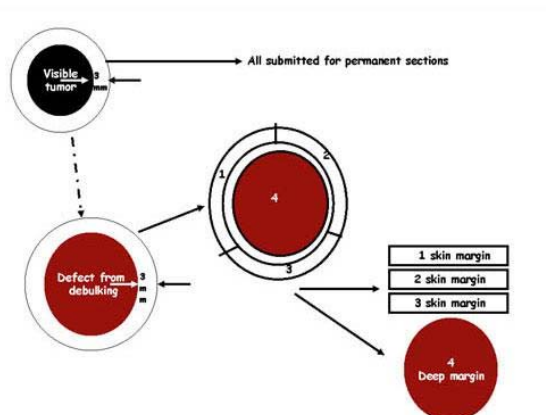
شکل ۳: سلول‌های غیرطبیعی در lentigo maligna در روش IHC به رنگ قهوه‌ای درآمده‌اند که نشان‌دهنده ملانوسیت بودن آنهاست. این سلول‌ها با گسترش پاژتوئید و انباشت عمودی نمایانگر lentigo maligna هستند (رنگ آمیزی MART-1 درشت‌نمایی ۴۰۰ برابر).



شکل ۴: clear cell های پراکنده در درم میانی و فوقانی پوست آسیب‌دیده از آفتاب) رنگ آمیزی H&E درشت‌نمایی ۱۰۰ برابر).



شکل ۵: در پوست آسیب‌دیده از آفتاب سلول‌های Clear اپیدرم میانی و فوقانی با MART-1 رنگ نمی‌گیرند که نشان‌دهنده این است که ملانوسیت نیستند و ملانوسیت‌ها در لایه بازال دیده می‌شوند. اتصالات مجاور چشمگیر نیستند (رنگ آمیزی MART-1 درشت‌نمایی ۴۰۰ برابر).



شکل ۱: مقاطع vertical paraffin به‌دنبال روش Mohs

۶-۲: اگر آنالیز H&E منفی باشد، immunostaining انجام می‌شود.

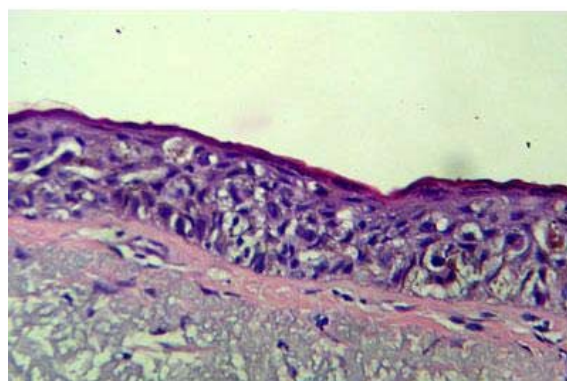
۶-۲-۱: اگر immunostaining مثبت باشد،

لایه دوم Mohs برداشته می‌شود.

۶-۲-۲: اگر immunostaining منفی باشد،

کار با موفقیت به اتمام رسیده است.

حاشیه‌ی مثبت، زمانی در نظر گرفته می‌شود که تجمعاتی از ملانوسیت‌های غیرطبیعی، گسترش پاژتوئید یا انباشت‌های عمودی ملانوسیت‌های غیرطبیعی یا هیپرپلازی confluent یا تجمع غیریکنواخت ملانوسیت‌ها در امتداد غشای پایه وجود داشته باشد (شکل‌های ۲ تا ۵).



شکل ۲: به clear cell های بزرگ آتیپیکال در lentigo maligna به‌صورت دسته‌ای و منفرد توجه کنید (رنگ آمیزی H&E درشت‌نمایی ۱۰۰ برابر).

سلول‌ها با دشواری بیشتری دیده می‌شوند. به علاوه، مقاطع افقی Mohs ممکن است شباهت کاذبی با گسترش پازتوئید داشته باشند درحالی‌که در حقیقت ملانوسیت‌های طبیعی به شکل طبیعی در لایه بازال قرار گرفته‌اند. در نهایت و در مقایسه با رنگ‌آمیزی H&E استاندارد، هزینه انجام immunostaining بیشتر است و هم‌چنین معمولاً انجام آن به زمان بیشتری نیاز دارد، هرچند پیشرفت‌های اخیر در پروتوکول‌های رنگ‌آمیزی موجب کاهش قابل ملاحظه زمان انجام immunostaining شده‌اند.

### نتیجه‌گیری

شواهد سودمندی جراحی Mohs در درمان ملانوم به‌خوبی نشان داده شده است. در یک مطالعه‌ی جامع روی ۶۳۵ مورد ملانوم از stage صفر تا ۲، میزان عود کلی پس از ۵۸ ماه پیگیری تنها ۰/۲٪ بوده است.<sup>۶</sup> جالب توجه آن که ارتباط معنی‌داری بین ضخامت Breslow در ضایعات ملانوم و اندازه حاشیه / ضایعه Mohs نشان داده نشده است. در تضاد با این مسأله، ضایعات با قطر بالینی بیشتر که به‌صورت شایع شامل ملانوم lentigo maligna, in-situ و زیرگروه‌های lentigo maligna هستند، نیاز به بیشترین حاشیه Mohs برای دستیابی به clearance جراحی داشته‌اند. با توجه به شیوع و توزیع این گونه ضایعات در مناطق سرگردن و اینکه ۹۵٪ این ضایعات نیاز به حاشیه کلی ۱۵ میلی‌متر دارند، اهمیت استفاده از جراحی میکروگرافیک Mohs در دستیابی به میزان بیشتر درمان قطعی، افزایش مقاطع زمانی بدون بیماری، کاهش میزان متاستازها و نتیجه بهتر زیبایی در جراحی ترمیمی بسیار چشمگیر است.

### References

1. National Comprehensive Cancer Network (NCCN), Guidelines for Melanoma Excision, 2004.

قابل ذکر است که جهت تعیین وجود هیستوپاتولوژی غیرطبیعی، مقایسه مناطق دارای درگیری احتمالی با مناطق کنترل دارای حاشیه نرمال بسیار مهم است. به علاوه، در مواردی مقاطع «افقی» Mohs ممکن است شبیه گسترش پازتوئید باشند در حالی‌که در حقیقت ملانوسیت‌ها در لایه بازال اپیدرم قرار دارند. هم‌چنین موارد باید مشکوک تلقی شوند:

- ♦ گسترش ملانوسیت‌ها به ساختارهای ضمایم پوست
- ♦ وجود پیگمان زیاد
- ♦ وجود تعداد زیادی ملانوفاز
- ♦ وجود اسکار در درم.

### Immunostaining ملانوم

شایع‌ترین رنگ‌هایی که برای ملانوم‌ها استفاده می‌شوند، عبارت‌اند از: Mart-1 (شایع‌ترین)، Melan-A، HMB-45، S-100، Mel-5 و رنگ‌های تیروزیناز. ویژگی هیچ یک از این رنگ‌ها برای سلول‌های ملانوما ۱۰۰٪ نیست و مقادیر مثبت کاذبی را می‌توان با ملانوسیت‌های طبیعی و نیز سلول‌های غیرملانوسیتی انتظار داشت. برای افزایش ویژگی می‌توان از ترکیبی از immunostainها استفاده کرد که به «cocktail»ها معروفند. دو ترکیبی که به‌صورت متداول مورد استفاده قرار می‌گیرند، عبارت‌اند از: «melanoma cocktail» (MCW) متشکل از Mart-1، Melan-A و تیروزیناز و ترکیب «pan-MCW» یا «panmelanoma cocktail» متشکل از Mart-1، HMB-45 و تیروزیناز.

مانند تمام تکنیک‌های immunostaining، برای رنگ‌آمیزی بهینه، مقاطع باید نازک‌تر از ۴ میکرون برش داده شوند به این دلیل که در مقاطع ضخیم‌تر

2. McKinnon JG, Starritt EC, Scolyer RA, et al. Histopathologic excision margin affects local recurrence rate: analysis of 2681 patients with melanomas < or =2 mm thick. *Ann Surg* 2005;241:326-33.
3. Thomas JM, Newton-Bishop J, A'Hern R, et al. United Kingdom Melanoma Study Group; British Association of Plastic Surgeons; Scottish Cancer Therapy Network. *N Engl J Med* 2004;350:757-66.
4. Mohs FE. Chemosurgical treatment of melanoma; a microscopically controlled method of excision. *Arch Derm Syphilol* 1950;62:269-79.
5. Bricca GM, Brodland DG, Zitelli JA. Immunostaining melanoma frozen sections: the 1-hour protocol. *Dermatol Surg* 2004;30:403-08.
6. Bricca GM, Brodland DG, Ren D, Zitelli JA. Cutaneous head and neck melanoma treated with Mohs micrographic surgery. *J Am Acad Dermatol* 2005;52:92-100.
7. Zitelli JA, Brown C, Hanusa BH. Mohs micrographic surgery for the treatment of primary cutaneous melanoma. *J Am Acad Dermatol* 1997;37(2 Pt 1):236-45

## Combination techniques and applications of Mohs micrographic surgery in the surgical management of malignant melanoma

Bijan Dowlati, MD<sup>1</sup>  
Ali Kazerouni-Timsar, MD<sup>2</sup>

1. Department of dermatology, HealthCare Partners Medical Group, Long Beach, California, USA
2. Tehran University of Medical Sciences, Tehran, Iran

Multiple surgical methods are available for the management of malignant melanoma. Often, these methods have limitations in terms of the ability of obtaining margin clearance in the context of an appropriate cosmetic outcome. This article, briefly reviews the use of different simple and excisional techniques as well as that of Mohs micrographic in the surgical management of malignant melanomas

**Keywords:** skin cancer, malignant melanoma, treatment

**Corresponding author**  
Bijan Dowlati, MD

Department of dermatology, HealthCare Partners Medical Group, Long Beach, California, USA.  
E-mail: bdowlati@hotmail.com